

Revista Mexicana de  
**UROLOGIA**  
ÓRGANO OFICIAL DE DIFUSIÓN DE LA SOCIEDAD MEXICANA DE UROLOGÍA



## CASO CLÍNICO

# Hemangioma uretral. A propósito de un caso

De Silva-Gutiérrez Alfonso,<sup>a,\*</sup> Martínez-Méndez María Esther,<sup>b</sup> González-Romo Marco Aurelio,<sup>c</sup> Nava-Jácome Óscar,<sup>a</sup> Castillo-Zurita Óscar,<sup>a</sup> Morales-Díaz Joaquín,<sup>a</sup> Moreno-Miceli Marjorie Helga.<sup>c</sup>

<sup>a</sup> Servicio de Urología, Hospital de Alta Especialidad “Dr. Juan Graham Casasús”, SS. Villahermosa, Tab., México.

<sup>b</sup> Servicio de Imagenología, Hospital de Alta Especialidad “Dr. Juan Graham Casasús”, SS. Villahermosa, Tab., México.

<sup>c</sup> Servicio de Anatomía Patológica, Hospital de Alta Especialidad “Dr. Juan Graham Casasús”, SS. Villahermosa, Tab., México.

### PALABRAS CLAVE

Hemangioma, tumor de uretra, uretrorragia, México.

**Resumen** Los hemangiomas son tumores vasculares benignos, su presencia a nivel uretral es extraordinariamente rara. Su incidencia es mayor en el sexo masculino, siendo extremadamente raros los reportes en mujeres.

Presentamos el caso de una paciente femenina de 84 años de edad, con sangrado uretral, que en múltiples ocasiones le ocasiona síndrome anémico ameritando de transfusiones sanguíneas. A la exploración física se aprecia una tumoración de 2 x 2 cm, a nivel del meato y tercio externo de la uretra (hemangioma uretral). Realizamos la resección quirúrgica de la neoplasia, así como una cistostomía percutánea, complementando su manejo con radioterapia local 800cGy, logrando así remitir el sangrado. De acuerdo a lo publicado, se considera que los hemangiomas son secundarios a una degeneración de células angioblásticas de remanentes embrionarios. Consideramos que en los pacientes de edad avanzada, pudieran jugar un papel importante los cambios degenerativos inflamatorios crónicos así como los atróficos, como factores coadyuvantes en la formación de estas neoplasias.

### KEYWORDS

Hemangioma, urethral tumor, urethrorrhagia, Mexico.

### Urethral hemangioma: a case report

**Abstract** Hemangiomas are benign vascular tumors and their presence at the level of the urethra is extremely rare. Incidence is higher in men and there are very few reports of cases in women.

\* Autor para correspondencia: Venustiano Carranza N° 220 Centro, C.P. 86000, Villahermosa, Tab., México. Teléfono y Fax: (01 993) 3124665. Correos electrónicos: adesilva2@prodigy.net.mx, alfonsodesilva@gmail.com

We present herein the case of an 84-year-old woman that presented with urethral bleeding that often led to an anemic syndrome requiring blood transfusions. Physical examination showed a 2 x 2 cm tumor at the level of the meatus and the external third of the urethra (urethral hemangioma). We carried out a surgical resection of the tumor as well as a percutaneous cystostomy, complementing its management with 800cGy of local radiotherapy, and in this way stopping the bleeding. According to published reports, hemangiomas are secondary to angioblast cell degeneration of embryonic remnants. We believe that chronic inflammatory, as well as atrophic, degenerative changes, could play an important role as a coadjuvant factor in the formation of these tumors in the advanced age patient.

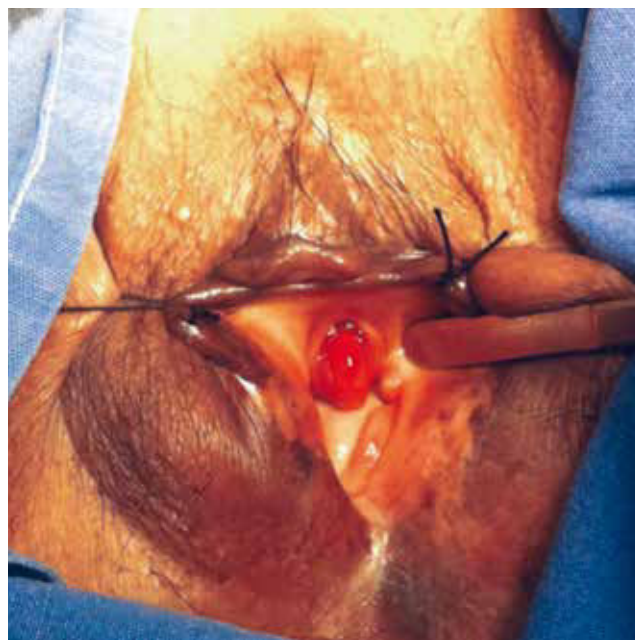## Introducción

Los hemangiomas son tumores benignos de origen vascular, estos pueden presentarse en cualquier década de la vida. Los órganos más comúnmente afectados son la piel y el hígado. En el sistema urinario, pueden desarrollarse en todos los niveles, tanto en riñón, uréter, vejiga, próstata y uretra, su presencia en esta última, es quizás la menos frecuente; reportándose una incidencia mayor en el sexo masculino, siendo extremadamente raros los reportes en mujeres.<sup>1</sup> Pueden ser tumores únicos o múltiples, y presentarse en cualquier segmento de la uretra.<sup>2</sup> El signo cardinal es la presencia de sangrado, traducido como hematuria macro o microscópica, uretrorragia o hemospermia.<sup>3</sup>

## Presentación del caso

Femenino de 86 años de edad, con antecedentes de cáncer de mama tratada con mastectomía radical, radioterapia y quimioterapia adyuvante, 16 años atrás. Actualmente, se conoce portadora de cardiopatía dilatada e hipertensión arterial controlada. Su padecimiento de un mes de evolución, se caracteriza por la presencia de hematuria monosintomática intermitente y uretrorragia, la cual se incrementa en intensidad y frecuencia una semana anterior a su ingreso, llevándola a síndrome anémico que amerita de transfusión sanguínea para su corrección. A la exploración física se aprecia una tumoración vascularizada dependiente de la comisura inferior del meato uretral, de aproximadamente 2 x 2 cm (fig. 1). El ultrasonido (USG) de vías urinarias no mostró alteraciones, y la uretrocistoscopia demuestra que dicha tumoración se extiende al primer tercio del piso de la uretra, es fácilmente sangrante, permite el paso del cistoscopio a la uretra posterior, cuello vesical y vejiga, mostrándose sin alteración aparente, a la observación cuidadosa de ambos meatos ureterales, eyaculan orina clara.

Se realiza resección de dicha tumoración (figs. 2 y 3). El estudio histopatológico reporta un hemangioma uretral con grandes vasos venosos dilatados entre un estroma laxo, así como ureteritis quística con nidos de Von Brunn. La inmunohistoquímica con CD34 y actina alfa para endotelio y músculo liso, demostró el perfil irregular de la proliferación vascular, y las células musculares lisas no marcaron a CD34, no expresando receptores hormonales de estrógenos y testosterona (figs. 4 y 5). Al mes del procedimiento quirúrgico presenta nuevamente uretrorragia severa, se decide practicar una segunda cirugía, con una resección más amplia, abarcando el tercio medio de la uretra, nueva fulguración del lecho y como derivación urinaria una cistostomía



**Figura 1** Hemangioma uretral con involucro del meato y tercio anterior de la uretra.

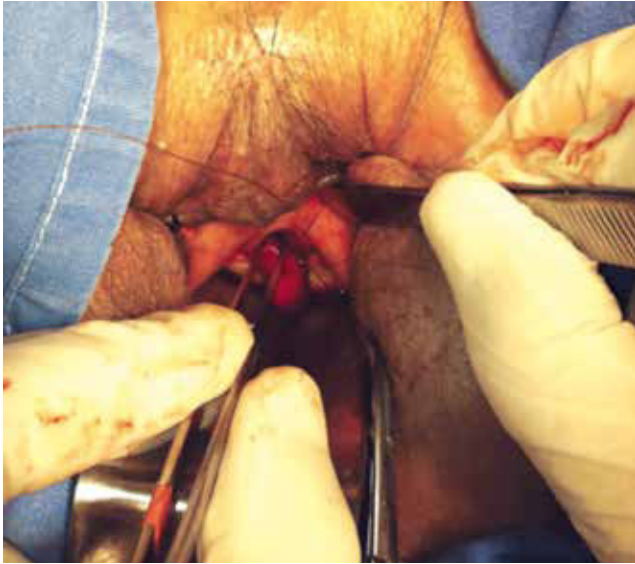percutánea. Tras un nuevo episodio de hematuria aún cuando éste fue de leve intensidad, 15 días después aplicamos radioterapia local externa con dos sesiones de 400cGy en campo directo con electrones, logrando remitir el sangrado en forma definitiva a 12 meses de seguimiento.

## Discusión

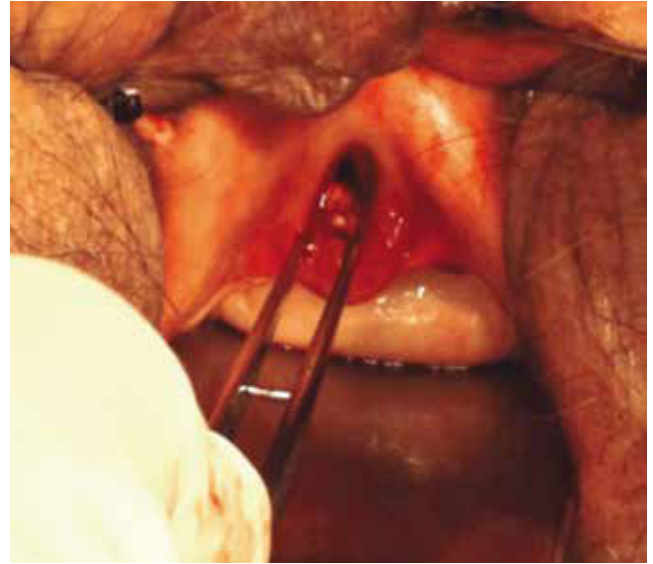Los hemangiomas generalmente son tumores únicos, pero pudieran formar parte de los síndromes de Sturge Weber y Klippel-Trenaunay-Weber.<sup>4</sup>

En relación a la etiopatogenia, la teoría más aceptada explica una degeneración angioblástica de restos embrionarios, que termina por formar a dichas neoplasias de origen mesenquimatoso.<sup>5</sup> Sin embargo, no podemos descartar que también pudieran deberse a procesos degenerativos asociados a factores irritativos crónicos y atróficos, como en el presente caso, desarrollado en una paciente mayor de 80 años de edad.

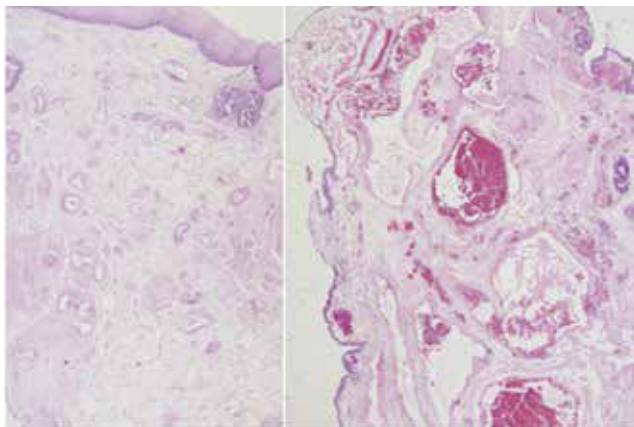
Los hemangiomas uretrales clínicamente pueden ser asintomáticos o clínicamente manifestarse por episodios de



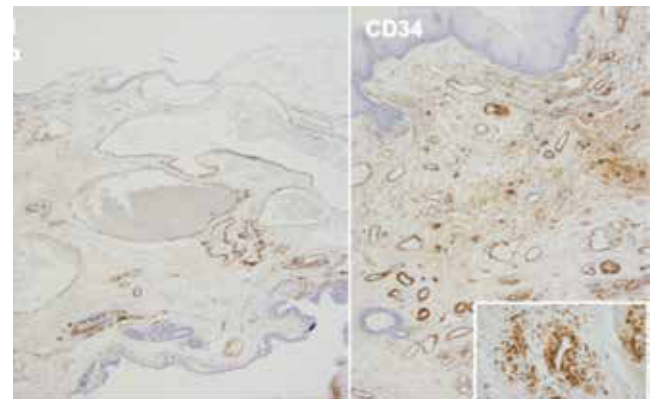
**Figura 2** Resección de la tumoración y labio posterior del segmento anterior de la uretra.



**Figura 3** Lecho quirúrgico posresección del hemangioma.



**Figura 4** Hemangioma venoso con múltiples vasos tortuosos de paredes delgadas y congestivos (Hematoxilina & eosina, 4X).



**Figura 5** Inmunotinción para CD34, que marca endotelio y delinea el perfil irregular de los vasos; actina alfa, que resalta las irregularidades en la pared vascular.

hematuria monosintomática, uretrorragia o hemospermia de gran intensidad con presencia de coágulos, llevando a los pacientes a síndrome anémico, que amerite de transfusión sanguínea como en el presente caso.

La uretrrocistoscopia es el método diagnóstico por excelencia, ya que nos permite identificar sus características, friabilidad, tamaño, localización y número de hemangiomas; de igual forma, nos ofrece la posibilidad de planear posibles opciones terapéuticas para cada caso en particular.<sup>3,6</sup>

El diagnóstico diferencial de un hemangioma uretral deberá realizarse contra carúnculas uretrales, pólipos, leiomiomas, abscesos periuretrales, y tumores malignos como lo son adenocarcinomas, tumores de células transicionales, sarcomas, melanomas y carcinomas epidermoides.

El tratamiento consiste en la resección o ablación de dicho tumor, debiendo tomar en cuenta que los hemangiomas

engañosamente puede tener un tamaño mayor al demostrado clínicamente, por una posible implantación muy profunda en las capas internas de la uretra, lo cual podría dificultar la extirpación completa del mismo en un solo tiempo quirúrgico y generar nuevos episodios de sangrado, como en nuestro caso, ameritando de retratamientos.

Han sido descritas diversas modalidades de tratamiento, tales como: la resección transuretral y fulguración de la base del tumor, la ablación láser, la crioterapia, la embolización selectiva, el uso de esteroides, la radioterapia local y la escisión quirúrgica a cielo abierto,<sup>2,4,7-9</sup> pudiendo llegar en algunos casos a la realización de una uretrectomía y derivación urinaria.<sup>10</sup> Siempre que la resección sea completa, el pronóstico es favorable.

En nuestro caso, con la sola realización de la resección quirúrgica no fue posible su extirpación completa, por la importante infiltración de la tumoración en la lámina propia

de la uretra, y que macroscópicamente no puede ser identificada. La edad de la paciente y sus condiciones generales, no invitaban a una resección más amplia en la uretra o al desarrollo de una uretrectomía radical con derivación urinaria continente, por lo que la radioterapia local se convirtió en la opción más viable, ofreciéndonos control definitivo sobre dicho tumor. La cistostomía percutánea fue de gran ayuda, pues evitó factores irritantes sobre el lecho quirúrgico, y resolvió el manejo con pañal de las micciones de una paciente senil con movilidad limitada, manteniéndola seca.

Siempre será importante tener en mente este tipo de neoplasias en el diagnóstico de pacientes que presenten en forma recurrente hematuria monosintomática, uretrorragia o hemospermia.

Finalmente, como en toda nuestra práctica de la medicina, en la propuesta terapéutica debemos tomar en cuenta las condiciones generales que rodean a cada caso en particular, para decidir el tratamiento que consideramos sea la mejor opción.

### Conflicto de intereses

Los autores declaran no tener ningún conflicto de intereses.

### Financiamiento

Los autores no recibieron patrocinio para llevar a cabo este artículo.

### Referencias

1. Uchida K, Fukuta F, Ando M, et al. Female urethral hemangioma. *J Urol* 2001;166: 1008.
2. Terán Hinojosa JM, Seoane Vela MA, González GC, et al. Hemangiomas de la uretra masculina. Crioterapia con nitrógeno líquido. *Rev Mex Urol* 2006;66(6):314-317.
3. Saito S. Posterior urethral hemangioma: one of the unknown causes of hematuria and/or hemospermia. *Urology* 2008;71(1):168.e11-168.e14.
4. Rohan VA, Patel J, Tankshali R. Female Urethral Hemangioma. *Saudi J. Kidney Transplant* 2008;19(4):647-648.
5. Tabbian L, Ginsberg DA. Thrombosed urethral hemangioma. *J Urol* 2003;170:1942.
6. Parshad S, Yadav SP, Arora B. Urethral hemangioma. An unusual cause of hematuria. *Urol Int* 2001;66(1):43-45.
7. Hayashi T, Igarashi K, Sekine H. Urethral Hemangioma: case report. *J Urol* 1997;158:539.
8. Tremps Velázquez E, Ramón Dalmau M, et al. Hemangioma uretral, descripción de un caso y revisión de la literatura. *Arch Esp Urol* 1995;48(2):197-198.
9. Efthimiou I, Kavouras D, Vasilakis P, et al. Hemangioma of penile urethra-treatment with simple transurethral excision: a case report. *Cases J Urol* 2009;14;2:6199.
10. Jahn H, Nissen HM. Haemangioma of the urinary tract: review of the literature. *Br J Urol* 1991;68:113.