



Usos y aplicaciones del laser *holmium* en endourología

Campos-Salcedo José Gadu,¹ Hernández-Martínez Grisel,² Terrazas-Ríos José Luis,² Sedano-Lozano Antonio,³ Castro-Marín Melchor,⁴ López-Silvestre Julio César,⁵ Zapata-Villalba Miguel A.,⁵ Mendoza-Álvarez Luis A.,⁵ Estrada-Carrasco Carlos E.,⁵ Paredes-Calva Claudio,⁵ Rosas-Hernández Héctor.⁵



■ RESUMEN

Introducción: El laser es un avance tecnológico de gran utilidad basado en grandes cantidades de energía, la cual es transformada en radiación electromagnética, emitiendo finalmente haces de luz produciendo un efecto foto térmico, que debido a su amplia longitud de onda (2120nm), permite realizar distintos procedimientos como ablación y corte de tejidos, litotripsia y vaporización tisular.

Objetivo: Presentar diversos tratamientos mínimamente invasivos mediante laser Holmium (Modelo Versapulse®, LUMENIS 100W), en distintos padecimientos urológicos.

Material y métodos: Se presentan diversas aplicaciones del laser Holmium en endourología tales como endopielotomía por estenosis de unión ureteropélica (UP), uretrotomía interna (UTI), remodelación de cuello vesical por esclerosis posquirúrgica, cistolitotripsia, ablación de tumor vesical y enucleación prostática (HoLEP; *Holmium Laser Enucleation of the Prostate*), todos ellos empleando laser Holmium de 100W.

■ ABSTRACT

Introduction: Laser is a highly useful technologic advance that transforms large quantities of energy into electromagnetic radiation that is then emitted as a light beam, which produces a photothermal effect whose wide wavelength (2120 nm) enables diverse procedures to be carried out, such as tissue ablation and cutting, lithotripsy, and tissue vaporization.

Objective: To present different minimally invasive treatments with Holmium laser (VersaPulse® LUMENIS 100W model) in various urologic diseases.

Material and methods: Diverse applications of Holmium laser in endourology are presented, such as endopyelotomy for treating ureteropelvic junction stricture, internal urethrotomy, bladder neck restructuring for postoperative sclerosis, cystolithotripsy, bladder tumor ablation, and enucleation of the prostate (HoLEP), all employing 100 Watt Holmium laser.

Results: Treatment effectiveness was verified according to studies of choice for each pathology. In the patient that underwent endopyelotomy, renal scintigram was carried

1 Jefe Subsección de Urología, Hospital Central Militar. México D.F., México.

2 Residente de Especialidad en Urología, Escuela Militar de Graduados de Sanidad. México D.F., México.

3 Director General. Hospital Central Militar. México D.F., México.

4 Jefe del Servicio de Urología. Hospital Central Militar. México D.F., México.

5 Servicio de Urología. Hospital Central Militar. México D.F., México.

Correspondencia: Dra. Grisel Hernández Martínez. Hospital Central Militar. Blvd. Manuel Ávila Camacho SN Lomas de Sotelo. Av. Industria Militar y General Cabral. Del. Miguel Hidalgo. C.P. 11200. México D.F., México. Teléfono: (01) 5557 3100 ext 1535. Correo electrónico: lesirg@gmail.com

Resultados: Se verificó la eficacia del tratamiento, según estudios de elección para cada patología. En el caso de la endopielotomía se realizó gammagrama renal, en el cual se demuestra una mejoría en la función renal. Se efectuó uretrograma retrógrado en el caso de estenosis de uretra manejada mediante UTI, IPSS y uretrografía retrógrada en fibrosis del cuello vesical. Se ejecutaron radiografías simples de abdomen en cistolitotripsia y uroflujometría pre y posoperatoria en el caso de la HoLEP, todos ellos mostrando una mejoría tanto anatómica como funcional.

Discusión: La tecnología laser es un implemento relativamente nuevo en el campo de la urología, con una generalización en su aplicación desde hace aproximadamente 20 años. Las ventajas del laser son transmisión de grandes cantidades de energía a través de fibras flexibles, alta seguridad y eficacia, con riesgo bajo de lesión de estructuras adyacentes. En endourología se emplea en múltiples procedimientos tales como litotripsia, ablación y enucleación prostática, permite la resección tumoral en todo el urotelio, así como la extracción de grandes volúmenes de tejido prostático a través de su enucleación.

Conclusiones: El laser Holmium es una herramienta que posee un excelente perfil de seguridad, así como una flexibilidad y costeabilidad, ya que una misma fibra puede ser empleada en varios procedimientos, los cuales abarcan la totalidad del tracto urinario. Se destaca su generalización en los últimos 10 años para el manejo de la patología prostática obstructiva, así como la enfermedad litiasica, de la cual actualmente se constituye como el "estándar de oro". El campo de la endourología constituye una área primordial para el urólogo general, por lo cual el adiestramiento y empleo de la tecnología laser, constituye uno de los mayores retos en la formación profesional del mismo.

Palabras clave: Laser, endourología, enucleación prostática, Holmium, endopielotomía laser, cistolitotripsia, uretrotomía, México.

out and showed kidney function improvement; retrograde urethrography and International Prostate Symptom Score were carried out in the patient that had urethral stricture managed with internal urethrotomy and in the patient with bladder neck fibrosis; plain abdominal x-rays were taken in the cistolithotripsy patient; and preoperative and postoperative uroflowmetry was used in the patient that underwent enucleation of the prostate (HoLEP). All studies showed both anatomic and functional improvement.

Discussion: *Laser technology is a relatively new tool in the field of urology that has had a generalized application for nearly twenty years. Its advantages are the transmission of large quantities of energy through flexible fibers, a high degree of safety and effectiveness, and a low risk for damaging adjacent structures. Laser is used in multiple endourologic procedures that include lithotripsy, ablation, and prostate enucleation, enabling tumor resection in all of the urothelium, as well as the removal of large volumes of prostatic tissue through its enucleation.*

Conclusions: *Holmium laser has an excellent safety profile and flexibility and it is cost-effective, given that the same fiber can be used in various procedures. It can be employed in the entire urinary tract, and its generalized application over the last ten years has been in managing obstructive prostate pathology and stone disease, in which it has become the criterion standard. Endourology is a fundamental area of general urology, and the skillful use of laser technology is one of the greatest challenges in the professional training of the urologist.*

Keywords: *Laser, endourology, enucleation of the prostate, Holmium, laser endopyelotomy, cistolithotripsy, urethrotomy, Mexico.*



■ INTRODUCCIÓN

El sistema LASER (*light amplification stimulated emission radiation*) es una tecnología desarrollada inicialmente dentro del campo de la físicoquímica, con usos en el área de la ingeniería. Sus aplicaciones en el campo de la medicina, actualmente abarcan casi la totalidad de las

especialidades quirúrgicas.¹ El laser ha sido un avance tecnológico de gran utilidad en todo el ámbito médico, siendo hasta 1992 que se propuso su uso en urología, inicialmente en el tratamiento de litiasis renoureteral.² Los principios físicos del uso de laser holmium-YAG (itrio-aluminio-granate) se basan en la energía laser, que produce un efecto foto térmico determinando la

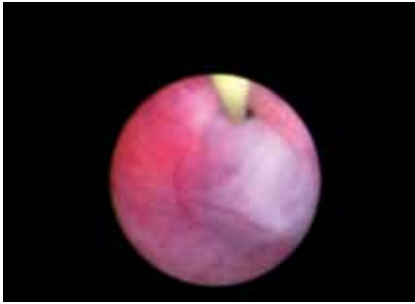


Figura 1. Ureteroscopia flexible. Se observa estenosis puntiforme de unión ureteropielica (UP) izquierrda, canulada con una guía metálica.

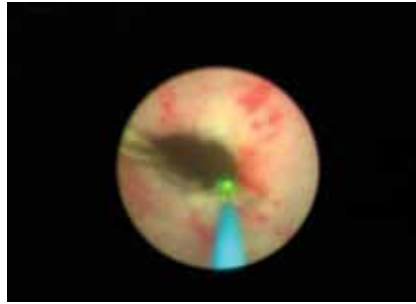


Figura 2. Endopielotomía laser (HLEP): Incisión mediante laser Holmium en estenosis de la unión ureteropielica (UP), corte a las seis horas a 16W.

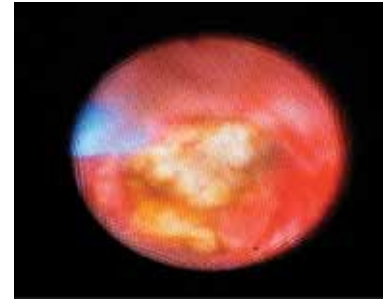


Figura 3. Nefrolitotripsia con laser de Holmium de lito en pelvis renal, de 12 milímetros aproximadamente.

vaporización del lito.³ El laser holmium produce una longitud de onda de 2120 nm, la cual se encuentra en el rango infrarrojo del espectro electromagnético. La longitud de onda es fácilmente absorbida con una profundidad de penetración < 0.5 mm,⁴ por lo que puede realizar ablación en el tejido a través de vaporización.⁵ El laser además puede coagular los vasos sanguíneos de 1 mm de diámetro. Según la fibra usada (de 200 nm a 1000 nm), se puede transmitir el pulso (msec). La frecuencia (Hz) y la energía por pulso puede variar de 0.2J a 2.0J: las fibras son reutilizables y usan un extremo de helio-neón, para identificar su punta.⁵ Todo esto, permite que el laser holmium tenga una gran flexibilidad para ser empleado en diversos procedimientos endourológicos.

■ MATERIAL Y MÉTODOS

Se seleccionaron las patologías endourológicas más frecuentes realizadas en nuestro Servicio. El primer caso se trata de una paciente femenina de la quinta década de la vida, sin antecedentes crónico degenerativos, que se presenta por cólico pieloureteral izquierdo. Al interrogatorio dirigido refería cólico intermitente anual, desde hace más de cinco años. Durante su abordaje diagnóstico, se realizó radiografía simple de abdomen en donde se observó imagen radiopaca en silueta renal izquierda a nivel de la pelvis renal. En el ultrasonido renal (USG) se observó dilatación pielocaliceal importante, por lo que se realizó gammagrama renal con diurético y MAG (mercaptíl acetil triglicina), observándose FPER del 30%. Por tomografía computada (TAC) se evidenció imagen hiperdensa además de estenosis de la unión ureteropielica (UP) (**Figura 1**). Por lo cual, se llevó a endopielotomía mediante ureteroscopia flexible con laser Holmium fibra de 200nm (**Figura 2**), más nefrolitotripsia también con laser Holmium fibra de 200nm a 16W, con técnica de

fragmentación directa (**Figura 3**) y colocación de catéter ureteral doble J ipsilateral.

En el segundo caso, presentamos a un paciente masculino de la octava década de la vida, con antecedente de hiperplasia prostática obstructiva (HPO), tratado mediante resección transuretral de próstata (RTUP), con resectoscopio bipolar. Quien presentó recurrencia de síntomas urinarios obstructivos bajos con IPSS de 25 puntos (severo), por lo que se realizó uretrografía retrógrada mas cistografía miccional, en donde se observaba estenosis de la uretra bulbar proximal de 10 mm de longitud, que ocluía la luz uretral en un 80%. Se trató mediante uretrotomía interna con laser Holmium en el radio de las 12 con una energía de 1.6J y frecuencia de 18Hz, aplicándose un total de 28.8W, siendo manejado posteriormente mediante derivación urinaria por sonda uretral durante tres semanas.

De igual forma, se trató a un paciente masculino de la octava década de la vida, con antecedente de hipertensión y adenocarcinoma de próstata *Gleason 7* (4+3), APE inicial de 12 ng/mL, etapa clínica T1cN0M0, diagnosticado en 2004, manejado con prostatectomía radical retropúbica. En actual control con un adecuado nadir quirúrgico a las ocho semanas (0.0064 ng/mL), con estadio patológico final T2N0M0. Cursó un año de evolución con síndrome urinario obstructivo bajo, con IPSS severo (25 puntos), así como hematuria macroscópica, total, silente, no formadora de coágulos, siendo llevado a uretrocistoscopia como estudio de la hematuria, encontrando fibrosis de anastomosis de cuello vesical y cistolitiasis. Fue sometido a remodelación de la fibrosis de anastomosis del cuello vesical con laser Holmium, incidiendo el cuello vesical en el radio de las 12, cinco y siete horas (**Figuras 4 y 5**), con una potencia de 1.8J y 12J para un total de 21.6W. Además se realizó en el mismo procedimiento quirúrgico, cistolitotripsia con

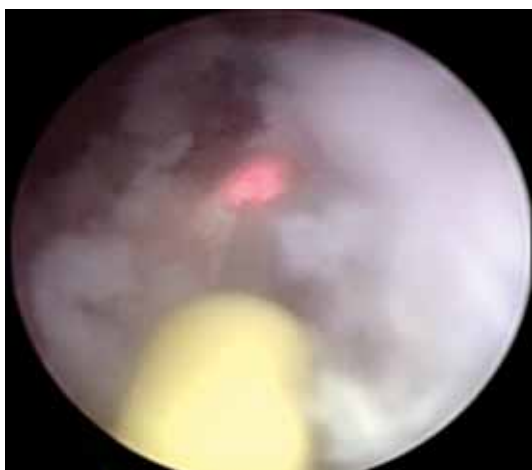


Figura 4. Remodelación de cuello vesical por fibrosis de anastomosis, secundaria a prostatectomía radical. Se observa en esta figura, la incisión a las cinco horas con laser Holmium y catéter *open-end* como camisa del mismo.

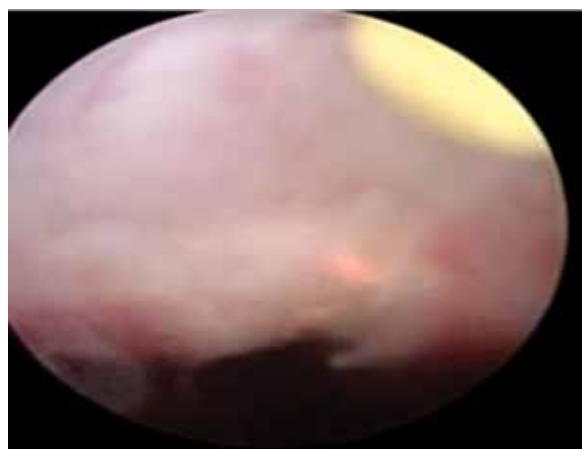


Figura 5. Remodelación de cuello vesical. Se observa incisión a las 12 horas, mediante laser Holmium con fibra de 550 nm.

laser Holmium, obteniéndose la fragmentación total del lito, empleando un total de 28.6W (**Figura 6**).

Nuestro cuarto caso clínico es un paciente masculino de la séptima década de la vida, con antecedente de diabetes mellitus (DM) e hipertensión arterial sistémica (HAS) de larga evolución, quien contaba con el diagnóstico de HPO, con IPSS severo (25 puntos), con flujometría que mostraba un Q max de 9 mL/seg, manejado mediante alfa-bloqueadores (tamsulosina 0.4 mg), con mejoría parcial de sintomatología. Durante su abordaje diagnóstico, se observó una imagen sonográfica hiperecogénica de 2.8 cm de diámetro mayor,

corroborado mediante cistoscopia, por lo que se sometió a cistolitotripsia con cistoscopia rígida y laser Holmium a con una energía empleada de 28W, con técnica de ablación de una cavidad superficial (**Figura 7**).

El quinto caso se trata de paciente masculino de la séptima década de la vida, con una evolución crónica de dos años de síndrome obstructivo urinario bajo, diagnosticándose HPO, presenta un IPSS de 18 puntos, sin mejoría significativa con alfabloqueo por un año. Se obtuvo un APE de 2.2 ng/dL. El paciente presentó como complicación retención aguda de orina, manejada con sonda uretral durante 15 días, fue llevado a

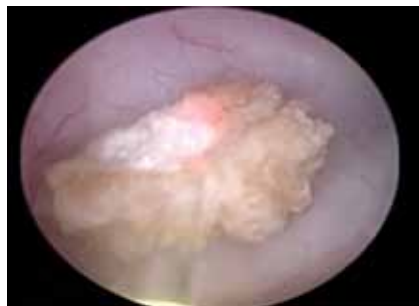

Figura 6. Cistolitotripsia con laser Holmium en paciente -antes descrito- con fibrosis de anastomosis de cuello vesical. Se observa uno de múltiples litos fragmentados mediante laser Holmium, con técnica de perforación múltiple.

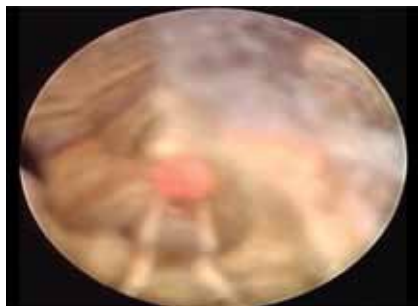


Figura 7. Cistolitotripsia. Se observa fragmentación del lito vesical, mediante técnica de ablación de una cavidad superficial. El objetivo es debilitar el cálculo, y a su vez evitar crear demasiados pedazos del mismo.

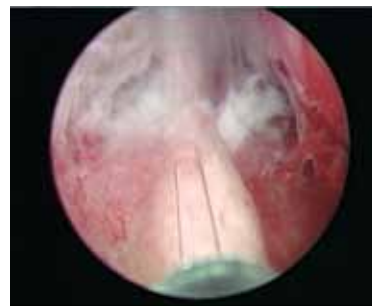


Figura 8. HoLEP. Imagen de enucleación quirúrgica prostática donde se observa *verumontanum* y corte de lóbulo medio, iniciando al unir incisiones de ambos lóbulos de forma retrógrada.

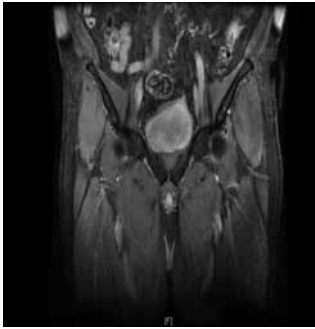


Figura 9. Resonancia magnética nuclear en T2, donde se observa lesión en pared vesical lateral izquierda sugestiva de actividad tumoral.

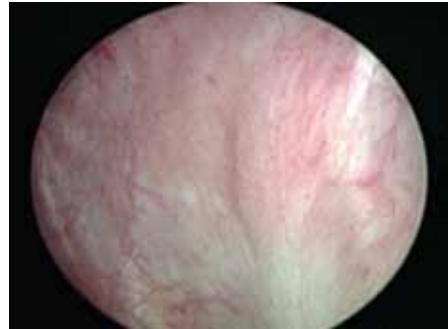


Figura 10. Cistoscopia de control, un año posterior a ablación de tumor vesical en donde se observa lesión en pared vesical izquierda, de aproximadamente 4 cm de longitud.

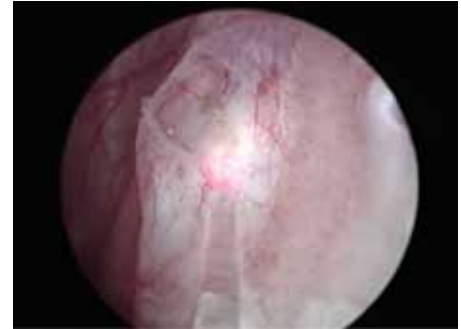

Figura 11. Resección de tumor vesical mediante laser Holmium, se observa incisión inicial.

ultrasonido transrectal de próstata, encontrando un volumen prostático total de 135 cc, con una zona transicional de 92 cc. Por lo cual, se propuso su manejo quirúrgico mediante HoLEP, realizándose ablación inicialmente del lóbulo medio hasta el *verumontanum*, prosiguiendo con ambos lóbulos laterales y posteriormente la comisura anterior, obteniéndose un total de 70 g de tejido, que se extrajo mediante morcelación, con un total de 80W (**Figura 8**).

El sexto caso presentado, se trata de paciente masculino con antecedente de tabaquismo intenso de larga evolución, con índice tabáquico de 20, así como diabetes mellitus tipo 2 e insuficiencia renal crónica terminal, ambas de tres años de diagnóstico, sometido a manejo médico. Quien cursaba con una evolución aproximada de un mes de hematuria macroscópica, total, silente, con coágulos amorfos, la cual se acompañaba de pérdida ponderal de aproximadamente 5 Kg. Fue valorado mediante USG y uretrocistoscopia, encontrándose lesión tumoral de aspecto arboriforme, localizadas en cara lateral derecha y en región retrotrigonal, las cuales se resecan en el año 2010 mediante ablación. Se hizo diagnóstico histopatológico de carcinoma urotelial de bajo grado T1a, sin invasión muscular ni afección ganglionar, siendo manejado con inmunoterapia mediante BCG por seis semanas y luego mensual durante seis meses, cursando en primeras dos cistoscopias de control a los tres y seis meses, sin actividad tumoral. Sin embargo, a los nueve meses se realizó nueva cistoscopia encontrándose lesión papilar arboriforme en pared lateral izquierda, por lo cual fue llevado a resonancia magnética (**Figuras 9 y 10**), sin evidencia de compromiso de la muscular ni extravésical, por lo que se realiza ablación con laser Holmium, empleando una energía total de 12.8W (**Figuras 11 y 12**), logrando la ablación total de las mismas.

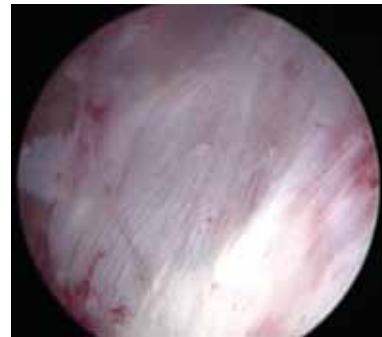


Figura 12. Resección de tumor vesical, se observa base del sitio de resección.

■ RESULTADOS

En el caso del paciente número uno sometido a endopielotomía con laser Holmium, se realizó gammagrama renal de control a los tres meses con TGF para el riñón izquierdo de 74% y 94 mL/h, retirándose el catéter doble J a las seis semanas. Además de USG renales de control con discreta dilatación residual, sin evidencia de enfermedad litiasica activa.

En el caso clínico número dos, el control se ha llevado a cabo mediante uretrografía retrógrada a los tres y seis meses, observándose adecuado paso del medio de contraste a través de la uretra bulbar, sin datos de estenosis, hasta el momento (seguimiento a dos años) con IPSS leve. De igual forma mediante cistografías miccionales a los tres y seis meses, se llevó el seguimiento del paciente número tres sometido a remodelación de cuello vesical sin encontrarse datos de obstrucción, con un adecuado vaciamiento vesical y sin orina residual, con cifra de APE actual de 0.064 ng/dL.

Respecto al paciente número cuatro, se le realizó radiografía simple de abdomen, en la cual no se observó la presencia de imágenes radiopacas sugestivas de litos, con mejoría del IPSS a 14 puntos, sin presentar datos clínicos de hematuria en las citas de seguimiento y con cistoscopia de control, en la cual no se encuentra litiasis residual.

El caso número cinco tuvo seguimiento mediante citas de control, evidenciándose la mejoría de la sintomatología mediante IPSS posoperatorio de 12 puntos, el paciente fue egresado del nosocomio a las 48 horas del procedimiento, sin sonda, presentando micción espontánea, con reporte histopatológico de hiperplasia fibromuscular y glandular. La evaluación ulterior se realizó por medio de uroflujometría, encontrando una Q max de 14mL/s, con una basal de 9 mL/s.

El paciente número seis, cursó el posoperatorio en buenas condiciones generales, presentando micción espontánea al retiro de la sonda. En la cistoscopia de control al mes posoperatorio de la ablación de lesiones vesicales con laser, se encontró sin datos de actividad tumoral y adecuada cicatrización del lecho quirúrgico.

■ DISCUSIÓN

El sistema LASER posee ciertas ventajas con respecto a otros sistemas de corte de tejidos, como son: la transmisión de grandes cantidades de energía a través de fibras flexibles, alta seguridad y eficiencia, debido al riesgo bajo de lesión de estructuras adyacentes, selectividad por tejidos específicos de acuerdo a la longitud de onda⁵ y un amplio margen de acción, debido a la capacidad de regular tanto la cantidad de emisión de energía transmitida, así como su frecuencia.⁴ Dadas sus características, en el campo de la endourología tiene una amplia gama de aplicaciones, las cuales no sólo se limitan a la resolución de la enfermedad litiásica, de la cual actualmente constituye el "estándar de oro", sino que además se emplea actualmente en el manejo de la HPO, mediante técnicas resectivas o ablativas, así como para la enucleación de este tejido.⁵

Además, permite la resección tumoral a nivel de todo el urotelio, que facilita el tratamiento de tumores a lo largo de todo el tracto urinario, prácticamente desde uretra hasta cavidades renales, realizando estos procedimientos en campos quirúrgicos limpios y con cantidades escasas de sangrado.⁶ Cabe mencionar, las altas tasas de respuesta aún a largo plazo en comparación con otros métodos anteriormente utilizados, como el corte en frío. Este presenta como desventaja, que impide la realización de hemostasia y no permite el control preciso de la profundidad del corte, por lo cual el

uso del laser Holmium gana terreno para su aplicación dentro del campo de la endourología, constituyéndose actualmente como una opción terapéutica de primer orden, comparado incluso con los procedimientos que por su costo o accesibilidad, se consideran como "de elección" para cada una de las patologías mencionadas previamente.

La luz laser tiene cuatro tipos de interacciones con los tejidos: absorción, cicatrización, reflexión y transmisión. Si la luz laser es absorbida, la energía se convierte en energía térmica y el tejido se calienta.⁷ Algunas longitudes de onda son dispersadas antes de ser absorbidas, resultando en energía disipada en una gran cantidad de tejido.⁸ La reflexión y transmisión del laser representa seguridad en su manejo. De cualquier forma, en el tratamiento del tejido prostático, estas dos interacciones son de importancia limitada.⁵

El laser Holmium puede ser usado en ureteroscopios flexibles y rígidos, utilizando un canal de trabajo de 2.2Fr. Se necesita una buena irrigación para enfriar la fibra, los tejidos circundantes, el lito y mantener el campo de visión limpio.⁸

Respecto a las distintas patologías del tracto urinario, cabe mencionar las siguientes especificaciones:

Litos: La fibra deberá permanecer en contacto directo a baja energía y baja frecuencia,⁹ en ocasiones se necesita mayor cantidad de energía para la fragmentación adecuada del lito.⁹ La elevada frecuencia de pulsatilidad facilita la fragmentación del lito, pero también causa mayor movilización del mismo. Una de las ventajas de la litotripsia del laser Holmium es que produce poca retropulsión del lito, debido a que produce picos de presión intrauretral relativamente bajos (ondas de < 20 bares).⁸ Esto permite una fragmentación total de los litos sin importar el material del que se encuentren formados, ya que la penetración de la energía permite la desintegración y la enucleación, inclusive de litos vesicales de gran volumen.

Tumores vesicales: No es necesario el contacto, se realiza con alta energía y baja frecuencia estimulando una distribución de la energía más homogénea.⁶ Asimismo al tener el laser afinidad alta por el agua, permite una vaporización parcial de los bordes del lecho quirúrgico, permitiendo márgenes libres del tumor, lo cual disminuye la posibilidad de recurrencias locales.

Estenosis: El laser Holmium realiza incisiones con mínimo riesgo de hemorragia y escasa lesión a tejidos adyacentes, a altos niveles de energía.¹⁰ Se realiza el corte mediante contacto directo de la fibra con el tejido en forma lineal, dejando un catéter por cuatro semanas.^{11,12}

■ CONCLUSIONES

Los resultados a corto y largo plazo en los diversos tratamientos mediante laser Holmium, demostraron eficacia en el tratamiento documentado con el estudio de elección de control para cada patología. El uso del laser en urología ha ganado terreno rápidamente, debido a la evidente superioridad en eficacia y seguridad en el uso del mismo. Asimismo debido a la difusión de esta tecnología, cada vez se hace más accesible inclusive a nivel institucional, y costeable, debido a la ventaja de poder reutilizar una misma fibra para varios procedimientos, lo cual implica una disminución en costos. En nuestro nosocomio se ha implementado el uso del laser Holmium dentro del campo de la endourología, estableciéndose como "estándar de oro" para la patología litiásica, y ganando aceptación dentro de la patología. El campo de la endourología constituye una área primordial para el urólogo general, por lo cual el adiestramiento y empleo de la tecnología laser, constituye uno de los mayores retos en la formación profesional del mismo.

REFERENCIAS

1. Lingeman JE. Surgical Management of Upper urinary tract calculi. In: Wein A (editor). Campbell-Walsh Urology. 9a Edición. USA. Elsevier. 2008. 1227.
2. Rodríguez VJ, Fernández IG, Hernández CF. Láser en Urología. *Actas Urol Esp* 2006;30:879-895.
3. Lee J, Gianduzzo RJ. Avances en Tecnología láser en Urología. *Urol Clin North Am* 2009;36:189-198.
4. Velázquez-Alba D, Carballido-Rodríguez J. Fundamentos de laser y su aplicación en Urología. *Arch Esp Urol* 2008;61:965-970.
5. Fried NM. Therapeutic applications of lasers in urology: an update. *Expert Rev Med Devices* 2006;3:81-94.
6. Pietrow PK, Smith JA Jr. Laser Treatment for Invasive and Noninvasive Carcinoma of the Bladder. *J Endourol* 2001;15:415-418.
7. Kourambas J, Delvecchio FC, Preminger GM. Low-Power Holmium Laser for the Management of Urinary Tract Calculi, Strictures, and Tumors. *J Endourol* 2001;15:529-532.
8. Delvecchio FC, Preminger GM. Endoscopic management of urologic disease with the holmium laser. *Curr Opin Urol* 2000;10:233-237.
9. Hsu Thomas HS. Management of Upper Urinary Tract Obstruction. In: Wein A (Editor). Campbell-Walsh Urology. 9a Edición. USA. Elsevier. 2008. 1431-1508.
10. Jin T, Li H, Jiang LH, et al. Safety and efficacy of laser and cold knife urethrotomy for urethral stricture. *Chin Med J (Engl)* 2010;123:1589-1595.
11. Razdan S, Silberstein IK, Bagley DH. Ureteroscopic endoureterotomy. *BJU Int* 2005;95:94-101.
12. Hibi H, Ohori T, Taki T, et al. Long-term results of Endoureterotomy using a holmium laser. *Int J Urol* 2007;14:872-874.