



# Cistectomía radical por laparoscopia (exenteración anterior) por cáncer de vejiga

Marquina-Sánchez Manuel,<sup>1</sup> Esquivel-Pedraza Pablo,<sup>1</sup> López-Velarde Valdez Gilberto.<sup>2</sup>



## ■ RESUMEN

La cistectomía radical o exenteración pélvica anterior con linfadenectomía pélvica, es el tratamiento ideal para el cáncer de vejiga invasivo o en algunos casos de cáncer de vejiga no invasivo pero de alto grado. Es un procedimiento agresivo con una significativa morbimortalidad, que oscila entre 25% a 30% en el posoperatorio temprano, lo cual ha originado la búsqueda para disminuirla; la cirugía laparoscópica abate el sangrado y el íleo posoperatorio, acorta la estancia hospitalaria, el dolor posquirúrgico y no altera los resultados oncológicos.

**Objetivo:** Presentar un caso complejo de cáncer en vejiga y uréter (residual).

**Métodos:** Femenino de 52 años de edad, acudió con hematuria macroscópica. Se le realizó un ultrasonido renal donde se observó un tumor en riñón izquierdo. Un oncólogo cirujano le realizó nefrectomía izquierda abierta por vía anterior en diciembre de 2008. El estudio de histopatología del riñón fue carcinoma de células transicionales. Persistió con hematuria intermitente, se manejó con antibióticos y en agosto de 2009 la recibimos, se le realizó TC de abdomen y se informó tumor en vejiga. Se realizó exenteración pélvica anterior, ureterectomía izquierda (residual),

## ■ ABSTRACT

*Radical cystectomy or anterior pelvic exenteration with pelvic lymphadenectomy is the ideal treatment for invasive bladder cancer and in some cases, high-grade noninvasive bladder cancer. It is an aggressive procedure with significant morbidity and mortality that varies from 25-30% in the early postoperative period, and therefore efforts have been made to improve these figures. Laparoscopic surgery reduces blood loss and postoperative intestinal paresis. It results in shorter hospital stay, reduced postoperative pain, and does not alter oncological results.*

**Objective:** To present a complex case of bladder and ureteral (residual) cancer.

**Methods:** Patient is a fifty-two-year-old woman who was admitted to the hospital with gross hematuria in December 2008. Ultrasound study revealed tumor in left kidney for which open left nephrectomy with anterior approach was performed by an oncological surgeon. Histopathological study of kidney revealed transitional cell carcinoma. Intermittent hematuria persisted and patient was managed with antibiotics. She was referred to the present authors in August 2009. Abdominal computed tomography scan reported tumor in the bladder. In August 2010, anterior pelvic exenteration, left ureterectomy (residual), urethrectomy, and bilateral

<sup>1</sup>Consultorio Privado: 5a. Avenida 702-304. Américas. Aguascalientes, Ags. CP. 20230. Teléfono: (449) 9781 010. Correo electrónico: marquina.m@prodigy.net.mx.

<sup>2</sup>Anestesiólogo, Intensivista, Jefe de la Unidad de Terapia Intensiva de la Central Médico Quirúrgica, Aguascalientes, Aguascalientes. Miembro de la Sociedad Mexicana de Terapia Intensiva.

Correspondencia: Manuel Marquina Sánchez. 5a. Avenida 702-304 Américas. Aguascalientes, Ags. CP. 20230. Teléfono: (449) 9781010. Correo electrónico: marquina.m@prodigy.net.mx.

uretrectomía, linfadenectomía bilateral y neovejiga tipo Indiana; agosto 2010.

**Resultados:** Tiempo de hospitalización tres días, tiempo quirúrgico de siete horas, sangrado aproximado 800 mL. Informe histopatológico de carcinoma de células transicionales grado 3, invasivo de vejiga y de uréter; ganglios 38 negativos a malignidad.

**Conclusiones.** En la bibliografía internacional existen múltiples publicaciones de cistectomías radicales en ambos sexos por carcinoma de células transicionales invasivo de vejiga, efectuados por cirugía abierta, laparoscópica y asistida con robot; sin embargo, en nuestro país sigue predominando la cirugía convencional (abierta) y quizá este caso sea de los primeros que se realizan por laparoscopia.

**Palabras clave:** Cáncer de vejiga, cistectomía radical laparoscópica, neovejiga continente, exenteración anterior por laparoscopia, linfadenectomía en cáncer de vejiga, México.

*lymphadenectomy were performed, along with Indiana Pouch construction.*

**Results:** Patient was hospitalized for three days, surgery duration was seven hours, and blood loss was an approximate 800mL. Histopathological study reported grade 3 invasive transitional cell carcinoma of the bladder and ureter. Thirty-eight lymph nodes were negative for malignancy.

**Conclusions:** There are many reports in the international literature on radical cystectomy in both sexes for invasive transitional cell carcinoma of the bladder carried out with open, laparoscopic, and robot-assisted techniques. However, in Mexico, conventional (open) surgery still predominates, and the present case is one of the first to be performed using laparoscopy.

**Keywords:** Bladder cancer, laparoscopic radical cystectomy, continent neobladder, laparoscopic anterior exenteration, lymphadenectomy in bladder cancer, Mexico.

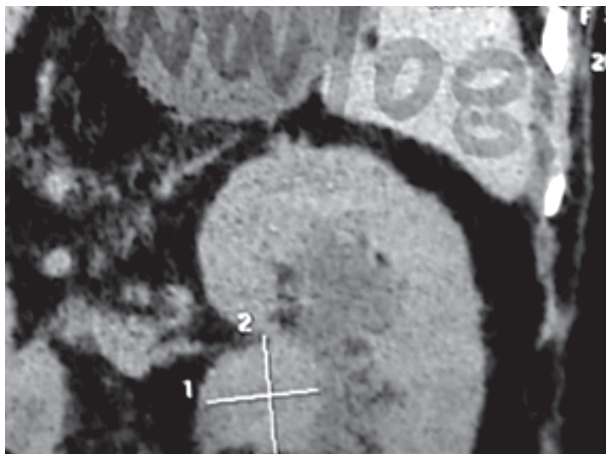
## ■ INTRODUCCIÓN

La cistectomía radical es el tratamiento más efectivo para el cáncer invasivo de vejiga; en el hombre es la cistoprostatectomía radical y para la mujer la exenteración anterior que consiste en la extirpación del útero, trompas, ovarios, pared anterior de la vagina y si el tumor está adherido al cuello vesical se acompaña de uretrectomía. En algunos casos, cuando la mujer es joven y tiene deseos de preservar su matriz principalmente por fertilidad y con la condición de que el tumor de la vejiga lo permita, se puede conservar el útero, ovarios, trompas, vagina y los paquetes neurovasculares, sin poner en riesgo el aspecto oncológico. La linfadenectomía pélvica es parte fundamental en el tratamiento y al parecer entre más extensa mejor, además, ayuda a la estadificación. Es necesario construir un conducto o reservorio urinario, según la preferencia del cirujano y el caso. La neovejiga es más laboriosa, con mayor probabilidad de complicaciones, pero sin duda la que le da a la paciente mejor calidad de vida. Es un procedimiento quirúrgico mayor con morbilidad que va de 25% a 30%, por lo que se han buscado procedimientos menos invasivos y ha surgido la laparoscopia y la asistida con robot.<sup>1</sup>

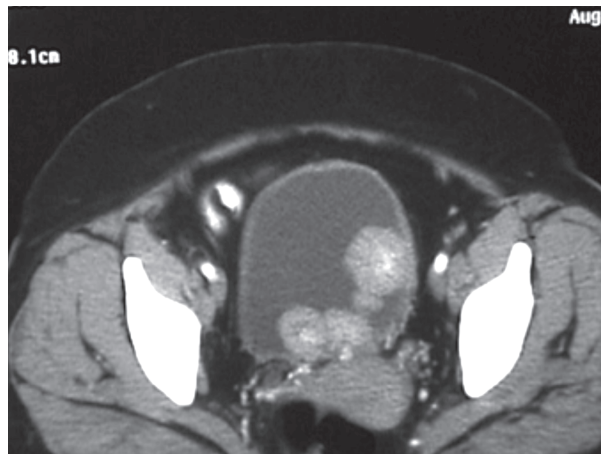
## ■ PRESENTACIÓN DEL CASO

Mujer de 52 años de edad, diabética controlada con insulina, con obesidad e hipertensión arterial aparentemente controlada, en noviembre de 2008 se presentó con hematuria macroscópica se le realizó ultrasonido renal y TC de abdomen, encontrando una tumoración en riñón izquierdo (**Imagen 1**), se le realiza nefrectomía izquierda por vía anterior transperitoneal en diciembre de 2008; el reporte de patología fue de carcinoma de células transicionales de pelvis renal, continuó con hematuria intermitente, recibió antibióticos en varias ocasiones y regresaba la hematuria. En agosto de 2009 la recibimos por primera vez en la consulta externa; por sus antecedentes decidimos realizar tele de tórax, TC de abdomen y cistoscopia, encontrando un tumor grande en vejiga (**Imagen 2**).

En septiembre de 2009 se le realizó RTU de TV con biopsias de lecho tumoral, sin dejar tumor visible al final del procedimiento, el informe de patología fue CCT de V de bajo grado Ash 2, sin invasión a músculo (T1 N0 M0 G2), por lo que se decidió aplicar una dosis de BCG por seis semanas y luego de un mes de descanso, tres dosis más de refuerzo. Se perdió en su seguimiento, pero regresó en mayo de 2010 con hematuria



**Imagen 1.** Tumor de la pelvis renal del riñón izquierdo.



**Imagen 2.** Tumor intravesical exofítico de gran volumen.

macroscópica. Se pidió nuevamente TC de abdomen, con evidencia de actividad tumoral en el uréter residual izquierdo, así como en vejiga, sin evidencia de afección ganglionar o visceral. Posteriormente se realizó cistoscopia, que mostró gran actividad tumoral desde el cuello de la vejiga; la radiografía de tórax no mostró metástasis (**Imagen 3**). Se le propuso realizar exenteración anterior, ureterectomía residual izquierda, uretrectomía, linfadenectomía pélvica por laparoscopia y una neovejiga continente tipo Indiana, dejando en claro la morbimortalidad inherente. Con base en nuestra evaluación, esta era su única y mejor opción para una potencial cura a su cáncer de vejiga y uréter; se le explicó también que la recuperación y adaptación a su nueva vejiga es lenta y se requiere de paciencia de la paciente, familiares y personal médico; en agosto de 2010 se llevó a cabo la cirugía propuesta.

*Técnica:* La preparación pre-operatoria consistió en dieta líquida dos días antes de la cirugía, un día antes se le pidió a la paciente que tomara Nulitely® cuatro litros y levofloxacino 500 mg. Durante el tiempo quirúrgico intestinal se le aplicaron 500 mg de metronidazol IV y medias antitrombóticas. En posición de litotomía, se realizó asepsia y antisepsia del abdomen, región genital y vagina, se colocaron campos estériles y sonda vesical Fr 18, se hizo una incisión alrededor del meato uretral, para disecar y liberar la parte distal de la uretra. Después colocó gasa grande y un separador maleable de aproximadamente 4 cm de ancho en vagina para poder identificar el fondo de la vagina. Se cambió la posición a decúbito dorsal y se sujetó de los hombros a la mesa quirúrgica para evitar su desplazamiento cuando se diera la posición de Trendelenburg.

Se aplicó aguja de Veres de 3 cm por arriba de la cicatriz umbilical para crear neumoperitoneo con CO<sub>2</sub> a una presión de 12 mmHg, se colocó un trocar de 10 mm a 12 mm en este sitio (cámara, lente de 0 grados), luego dos laterales de 10 mm y otros dos más laterales de 5 mm en forma de abanico y un 6° trocar de 5 mm, 3 cm por debajo del ombligo (**Imagen 4**). Se liberó el colon derecho y parte del transversal, así como la válvula ileocecal, abriendo la corredera parieto-cólica derecha con Ligasure, se engrapó con Hem-o-lok de 10 mm el infundíbulo pélvico para liberar el ovario y trompa derecha, se identificó el uréter derecho y se disecó hasta la vejiga, se engrapa con Hem-o-lok el pedículo vascular derecho que incluyeron las arterias vesicales superior media e inferior así como la uterina, todas ellas ramas de la hipogástrica, luego con Ligasure se cortó el uraco y las arterias umbilicales para descubrir el espacio pre-vesical e identificar la fascia endopélvica que se abrió en su parte lateral derecha; se engrapó y se cortó el uréter derecho, se envió un fragmento distal del uréter a patología (sin actividad tumoral), luego se cortó con Ligasure y grapa Hem-o-lok el ligamento **útero-sacro** derecho, con ayuda del separador maleable intravaginal se identificó la vagina pared posterior y se marca con el gancho monopolar; se liberó la unión del sigmoides y colon descendente para descubrir el retroperitoneo y repetir lo mismo que se hizo del lado derecho, con la diferencia de disecar el uréter izquierdo hasta el tercio proximal; se abrió la pared posterior y lateral de la vagina con el gancho monopolar, luego se disecó y se engrapó con Hem-o-lok el complejo vascular venoso del clítoris, se cortó para identificar la uretra, la cual se termina de liberar en su totalidad y se colocó una

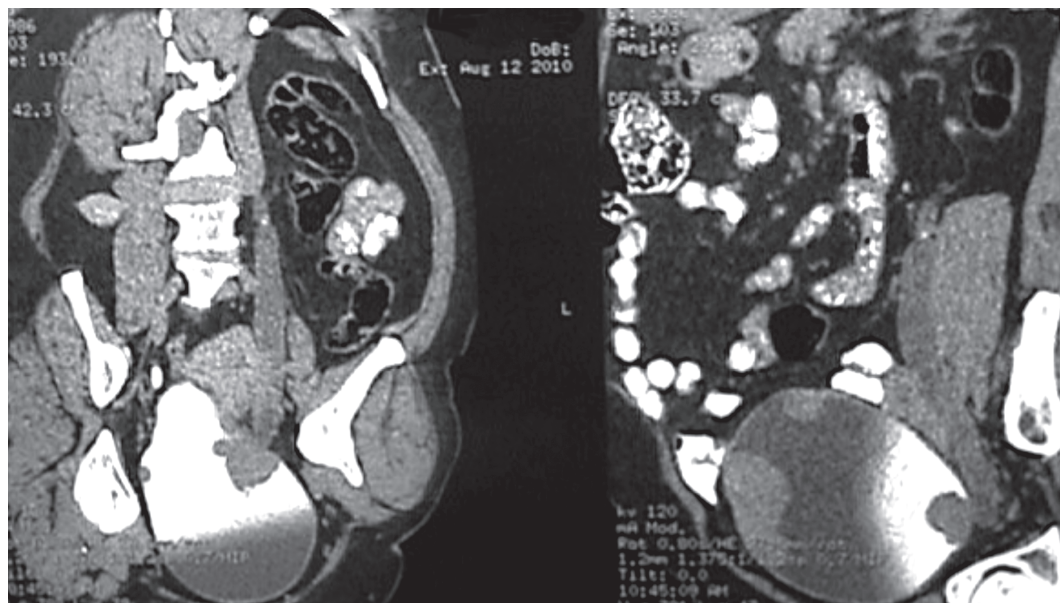


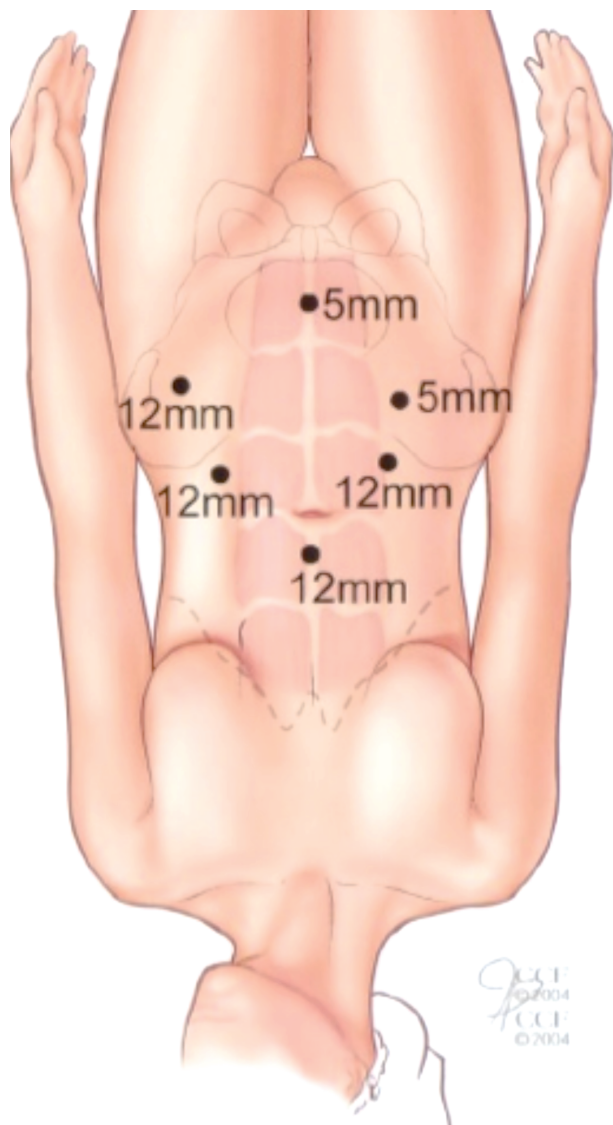
Imagen 3. Imagen tomográfica del tumor intravesical.

grapa para evitar contaminación oncológica en el lecho quirúrgico y se terminó de cortar la vagina incluyendo en la pieza quirúrgica la cara anterior de la vagina. Se llevó la pieza quirúrgica a la parte superior del abdomen para poder cerrar la vagina con Monocryl 2-0 y también el piso pélvico donde se extrajo la uretra con Vicryl 2-0. Se lavó abundantemente el lecho quirúrgico y se inició la linfadenectomía pélvica comenzando por la parte lateral de la arteria iliaca externa derecha, la rama iliopúbica en su parte inferior, la fosa obturatriz hasta la cara lateral de la vejiga en parte media y la arteria iliaca común en la parte superior, disecando las arterias y venas iliacas tanto externas como internas y el nervio obturador; se hizo lo mismo del lado izquierdo, se colocaron en dos bolsas tipo Endobag.

Se hizo una incisión entre los dos puertos, supra e infra umbilical, aproximadamente de 6 cm a 7 cm de longitud, por donde se extrajeron las piezas quirúrgicas, luego se aisló lo más posible la herida quirúrgica para extraer el colon derecho. Se seccionó el íleon como a 10 cm de la válvula ileocecal y otra en el transverso como a 10 cm del ángulo hepático, se hizo anastomosis término-terminal íleo-transversa en dos planos y se cerró el mesocolon (anterior al colon derecho), se lavó perfectamente con solución fisiológica el íleon terminal y colon derecho, se abrió el colon en su porción

antimesentérica longitudinalmente hasta llegar al ciego luego se dobló de tal manera que se une la parte del colon transverso al ciego formando una bolsa, se realizó apendicectomía, se liberó la grasa cercana a la válvula ileocecal para realizar plicatura del íleon con seda 2-0 en dos filas, aproximadamente 5 cm a 6 cm (para reducir la luz y fortalecer la válvula ileocecal) los cuatro últimos centímetros del íleon en su porción antimesentérica se resecaron para reducir el diámetro del que se va a convertir en el estoma por donde se cateterizó la paciente, luego en la cara posterior derecha de la bolsa se hizo un reimplante ureteral con túnel submucoso con Vicryl 5-0, se dejó una sonda de alimentación como férula que salió por el mismo estoma, por el puerto de 5 mm del lado derecho se colocó sonda Foley 18 Fr que sirvió de neocistostomía, se dejó sonda Nelaton 16 Fr por el estoma, se verificó su facilidad para la cateterización, por el orificio del trocar de 10 mm del lado derecho se amplió un poco para por ahí extraer el estoma y fijarlo a la piel con seda 3-0, por el orificio del trocar de 5 mm del lado izquierdo se colocó una sonda Nelaton 18 Fr. como drenaje abdominal cerrado, se cerró por planos la herida quirúrgica supra e infra-umbilical y la aponeurosis del puerto de 10 mm del lado izquierdo con *endoclose*, se fijaron a la piel el resto de sondas. Se extrajo la gasa intra-vaginal.





**Imagen 4.** Sitios de entrada para los puertos de entrada para laparoscopia.

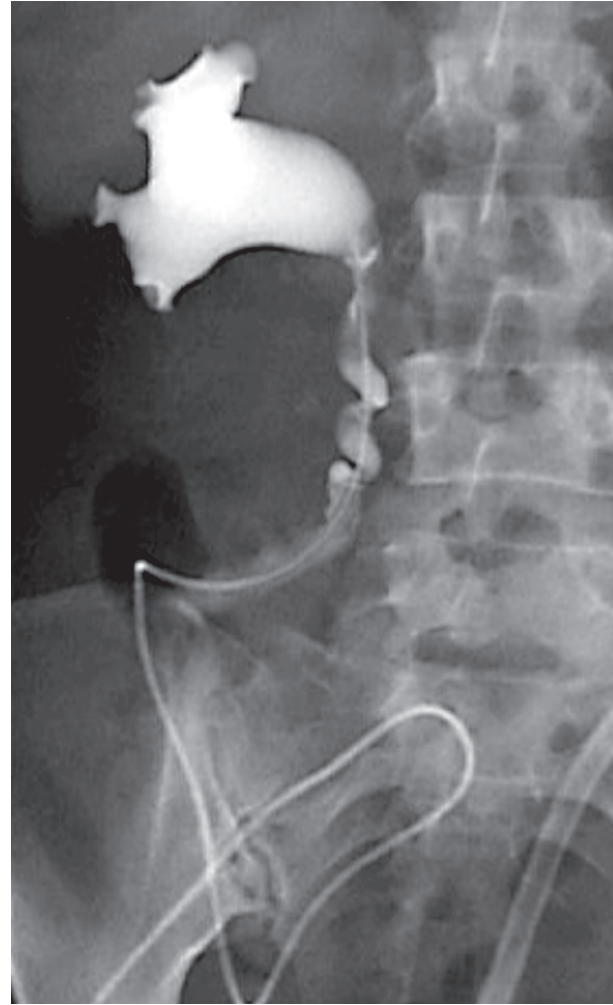
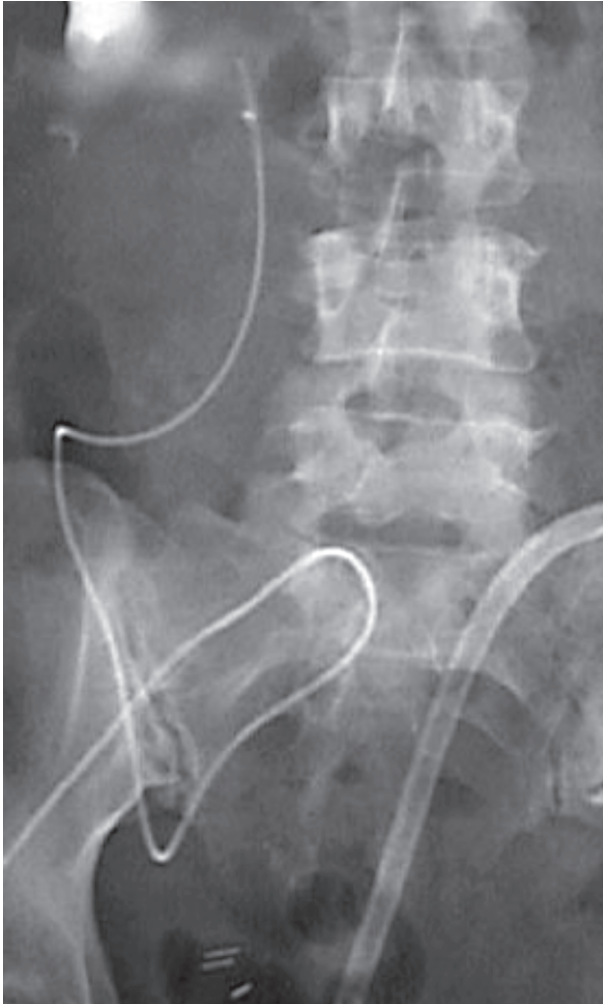## ■ RESULTADOS

El tiempo quirúrgico fue de siete horas. No hubo complicaciones en el trans-operatorio. A las 48 horas presentó peristalsis intestinal y canalizaba gases, a las 72 horas toleró líquidos orales, la diuresis por neocistostomía y la férula ureteral fue de 1600 ml en las primeras 24 horas. Se dio de alta del hospital, pero se mantuvo un estrecho contacto con la paciente y familiares todos los días, ya fuera acudiendo al consultorio o por teléfono

según fuese necesario por la primera semana de egresada. Desde las primeras 24 horas comenzó a caminar. Se le administraron anticoagulantes (Xarelto®) por 10 días y medias antitrombóticas. La sonda Nelaton 18 Fr trans-estoma se retiró al tercer día, la cual se mantuvo cerrada (sólo se usó como férula del estoma). Desde el posoperatorio inmediato se estuvo lavando la sonda de neocistostomía cada cuatro horas para extraer el moco intestinal. A la semana se realizó una pielografía ascendente por la férula ureteral en la que no observó fuga y había paso del contraste a la bolsa urinaria, por lo que se retiró. Luego se introdujo más medio de contraste a la bolsa por la sonda de neocistostomía, no se observó fuga y se comprobó la continencia de la neovejiga, se retiró el drenaje abdominal que tenía dos días sin gasto (**Imagen 5**). A la tercera semana de la cirugía se le enseñó a cateterizarse para vaciar su vejiga cada dos horas durante el día y luego cada tres horas durante la noche y después de estar seguros de que lo podía hacer se extrajo la sonda de neocistostomía, el orificio tardó en secarse dos días. Se siguió lavando la bolsa una vez al día para sacar el moco intestinal y al pasar los días se trató de aumentar el tiempo de sondeo de la bolsa hasta llegar a ser de cada cinco a seis horas. El resultado de patología fue de carcinoma de células transicionales de vejiga Ash 3 con invasión muscular, en el tercio distal del uréter se encontraron los mismos datos que en la vejiga, en tercio medio y proximal fue Ash 2 sin invasión al músculo. Se extrajeron 38 ganglios negativos a malignidad; pT2b N0 M0 G3.

## ■ DISCUSIÓN

El Dr. Parra y colaboradores fueron los primeros en describir una cistectomía laparoscópica por un piocisto.<sup>2</sup> Poco a poco se fue aceptando la técnica laparoscópica aún en los casos oncológicos.<sup>3-9</sup> En 2000 y 2002 el Dr. Gill informó sobre cistectomías radicales por laparoscopia, incluyendo conductos ileal (Bricker) y posteriormente neovejiga tipo Studer,<sup>2,3,10-11</sup> luego vinieron variaciones con asistidas con robot<sup>6</sup> y mano asistida;<sup>10</sup> se describían las técnicas para la cistectomía radical en el hombre pero al parecer el grupo de Cleveland comunicó la técnica de cistectomía radical laparoscópica en mujer.<sup>12,13</sup> La cistectomía radical abierta tiene una morbimortalidad que va de 25% a 30%,<sup>1</sup> con la intención de disminuir, surgieron las técnicas de mínima invasión como la técnica laparoscópica, asistida con robot o asistida con la mano, según varios reportes han logrado disminuir el sangrado, menor tiempo de hospitalización, una recuperación más pronta, etc. La cistectomía radical con derivación urinaria es una cirugía de muchos detalles médico quirúrgicos que sin duda requiere de experiencia;<sup>14-16</sup> nuestra práctica médica es sólo en el medio privado por lo que desafortunadamente no tenemos los casos



**Imagen 5.** Imagen de pielografía ascendente, sin fuga urinaria.

suficientes para tener una experiencia vasta en cistectomías radicales, sólo habíamos hecho cinco casos: tres hombres y dos mujeres (carcinoma cérvico uterino con exenteración total), todas por cirugía abierta; sin embargo, nuestra experiencia en prostatectomías radicales, reparación de fistulas vesico-vaginales, reimplantes ureterales, colpo-sacro suspensiones, histerectomías, hemi-colectomías, linfadenectomías pélvicas, etc., todas por laparoscopia, nos dieron la confianza para ofrecer este tratamiento menos invasivo. La exenteración anterior por laparoscopia puede realizarse con seguridad siguiendo los principios anatómicos de la región pélvica. La linfadenectomía nos da estadificación del cáncer y tratamiento. La extirpación del útero, la cara anterior de

la vagina, la uretra reduce la potencial recurrencia pélvica. La reconstrucción vaginal y la derivación continente proveen una mejor calidad de vida, con lo que mantiene la actividad sexual y la continencia urinaria. En primer mundo existen centros de concentración que realizan cistectomías radicales frecuentemente.

#### ■ CONCLUSIÓN

Presentamos este caso complejo con técnica laparoscópica, que quizá sea de los primeros realizados con esta técnica en nuestro país, donde predomina la técnica de cirugía abierta.

## REFERENCIAS

1. Sotelo NR, Castillo O, Santinelli F, Mirandolino BM. Trucos y secretos. Cirugía Laparoscópica en Urología, Ed. la Galaxia. SLCLU y CAU. 2006;pp.145.
2. Parra RO, Andrus CH, Jones JP, Boullier JA. Laparoscopic cystectomy: initial report on a new treatment for the retained bladder. *J Urol* 1992;148:1140-4.
3. Gill IS, Fergany A, Klein EA, et al. Laparoscopic radical cystoprostatectomy with ileal conduit performed completely intracorporeally: the initial 2 cases. *Urology* 2000;56:26-9.
4. Gill IS, Kaouk JH, Meraney AM, et al. Laparoscopic radical cystectomy and continent orthotopic ileal neobladder performed completely intracorporeally: the initial experience. *J Urol* 2002;168:13-8.
5. Türk I, Deger S, Winkelmann B, et al. Complete laparoscopic approach for radical cystectomy and continent urinary diversion (sigma rectum pouch). *Tech Urol* 2001;7:2-6.
6. Menon M, Hemal AK, Tewari A, et al. Nerve-sparing robot-assisted radical cystoprostatectomy and urinary diversion. *BJU Int* 2003;92:232-6.
7. Denewer A, Kotb S, Hussein O, El-Maadawy M. Laparoscopic assisted cystectomy and lymphadenectomy for bladder cancer: initial experience. *World J Surg* 1999;23:608-11.
8. Finelli A, Gill IS, Desai MM, et al. Laparoscopic extended pelvic lymphadenectomy for bladder cancer: technique and initial outcomes. *J Urol* 2004;172(5Pt1):1809-12.
9. Türk I, Deger S, Winkelmann B, et al. Laparoscopic radical cystectomy with continent urinary diversion (rectal sigmoid pouch) performed completely intracorporeally: the initial 5 cases. *J Urol* 2001;165(6Pt1):1863-6.
10. Peterson AC, Lance RS, Ahuja S. Laparoscopic hand assisted radical cystectomy with ileal conduit urinary diversion. *J Urol*. 2002 Nov;168(5):2103-5.
11. Simonato A, Gregori A, Lissiani A, et al. Laparoscopic radical cystoprostatectomy: a technique illustrated step by step. *Eur Urol* 2003;44:132-8.
12. Moinzadeh A, Gill IS, Desai M, et al. Laparoscopic Radical Cystectomy in the female. *J Urol* 2005;173:1912-7.
13. Koh CH. A new technique and system for simplifying total laparoscopic hysterectomy. *J Am Assoc Gynecol Laparosc* 1998;5:187-92.
14. Stein JP, Lieskovsky G, Cote R, et al. Radical cystectomy in the treatment of invasive bladder cancer: long-term results in 1,054 patients. *J Clin Oncol* 2001;19:666-75.
15. Moinzadeh A, Gill IS. Laparoscopic radical cystectomy with urinary diversion. *Curr Opin Urol* 2004;14:83-7.
16. Guillotreau J, Gamé X, Mouzin M, et al. Radical cystectomy for bladder cancer: morbidity of laparoscopic versus open surgery. *J Urol* 2009;181:554-9.