



# Nefrectomía radical laparoscópica en el Instituto Nacional de Cancerología

Solares-Sánchez Mario Emmanuel, Martínez-Cervera Pedro Fernando, Jiménez-Ríos Miguel Ángel.

## ■ RESUMEN

**Objetivo:** Analizar resultados de nefrectomía radical laparoscópica en el Instituto Nacional de Cancerología de México.

**Métodos:** Estudio retrospectivo entre octubre de 2006 a mayo de 2010.

**Resultados:** Se operaron 26 pacientes, 14 mujeres y 12 hombres, la edad promedio: 58.2 años (24 a 84 años). El promedio del tamaño tumoral por imagen fue 6.8 cm (2.5 a 10 cm). Se realizaron 15 nefrectomías derechas y 11 izquierdas. El tamaño del tumor por patología en promedio fue de 5.8 cm (2 a 9.7 cm). El tiempo quirúrgico promedio fue de 176.7 minutos (110 a 300 minutos). El sangrado promedio calculado fue de 365.3 mL (20 a 2300 mL). La estancia hospitalaria promedio fue de 3.1 días (2 a 17 días). El periodo de seguimiento en promedio fue de 19.5 meses (0 a 43 meses). Ningún paciente desarrollo recurrencia a nivel de los orificios de los puertos.

**Conclusiones:** La nefrectomía radical laparoscópica es una técnica reproducible y segura que ofrece una recuperación más rápida del paciente. La decisión para realizar éste procedimiento es individual, tomando en cuenta las características del paciente, la etapa clínica del tumor, el entrenamiento del cirujano y los recursos del hospital.

## ■ ABSTRACT

**Objective:** To analyze laparoscopic radical nephrectomy results at the Instituto Nacional de Cancerología de México.

**Methods:** Retrospective study carried out from October 2006 to May 2010.

**Results:** Twenty-six patients (fourteen women and twelve men) with a mean age of 58.2 years (24-84 year range) were operated on. Mean tumor size by imaging study was 6.8 cm (2.5-10 cm range). Fifteen right nephrectomies and 11 left nephrectomies were performed. Mean tumor size by pathology was 5.8 cm (2-9.7 cm range), mean surgery duration was 176.7 minutes (110-300 min. range), mean calculated blood loss was 365.3 cc. (20-2300 mL range), mean hospital stay was 3.1 days (2-17 day range), and mean follow-up time was 19.5 months (0-43 month range). No patient developed recurrence at port opening level.

**Conclusions:** Laparoscopic radical nephrectomy is a safe and reproducible technique that offers the patient faster recovery. Indication for this procedure is individual and takes into account patient characteristics, clinical stage of tumor, surgeon's training, and hospital resources.

**Keywords:** Kidney cancer, radical nephrectomy, laparoscopic radical nephrectomy, transperitoneal approach, complications, Mexico.

Departamento de Urología del Instituto Nacional de Cancerología. México, D. F.

Correspondencia: Dr. Miguel Angel Jiménez Ríos. Av. San Fernando No. 22, Col. Sección 16. CP. 14080. Delegación Tlalpan. México, D. F. Teléfono: 56280400, ext: 378, fax: 56551693. Correo electrónico: mjimenezr@incan.edu.mx.

**Palabras clave:** Cáncer renal, nefrectomía radical, nefrectomía radical laparoscópica, abordaje transperitoneal, complicaciones, México.



## ■ INTRODUCCIÓN

En el registro histopatológico de neoplasias en México del año 2003, el cáncer renal se reportó en 1588 pacientes (874 hombres y 714 mujeres) con un porcentaje de 1.44%. Genera 1475 defunciones (2.46%) y con tasa de mortalidad de 1.4 por cada 100 000 habitantes.<sup>1</sup> En el Instituto Nacional de Cancerología (INCan) en el periodo de tiempo comprendido entre 1985 y 2003 se trataron 747 pacientes con esta neoplasia observando un notable incremento en la incidencia a partir de 1994.<sup>2</sup>

La cirugía laparoscópica para el tratamiento de los tumores renales confinados al riñón es el tratamiento más empleado actualmente, ofreciendo: menor trauma quirúrgico, mayor visualización del campo quirúrgico y menor sangrado. Es un abordaje recomendado en tumores localizados en los polos, etapas T1 y T2 con riñón contra lateral normal, y en algunos casos seleccionados se pueden incluir las etapas T3. La curva de aprendizaje se considera de alrededor de 30 procedimientos. Tanto la nefrectomía radical como la cirugía conservadora de nefronas por esta vía son excelentes alternativas; en un estudio que compara las ventajas de la cirugía laparoscópica sobre la convencional se encontraron: menor uso de analgésicos, 24 mg vs. 40 mg de morfina en el posoperatorio, menor tiempo de estancia hospitalaria (1.5 días vs. cinco días) y un periodo de convalecencia de cuatro vs. ocho semanas. En cuanto a los resultados oncológicos se tienen ya los primeros reportes a 10 años con sobrevidas similares a la nefrectomía radical abierta pero con una recuperación postoperatoria más rápida.<sup>3,4</sup>

En el INCan, desde 1995 se inició la cirugía de invasión mínima específicamente en cáncer de próstata, reportando una serie de casos de linfadenectomía pélvica por este método en pacientes con esta neoplasia. Por diversos motivos, dentro de los cuales el costo fue muy importante, no fue posible continuar con el desarrollo de esta técnica.<sup>5</sup> A partir de 2006 nuevamente se implementó el programa de cirugía laparoscópica en cáncer urogenital en el INCan.

## ■ OBJETIVO

Presentar una serie de casos de pacientes operados de nefrectomía radical laparoscópica por cáncer renal en el INCan, analizando variables de la técnica y la curva de aprendizaje.

## ■ MÉTODOS

Se realizó la revisión de expedientes de los pacientes tratados a cirugía laparoscópica en el INCan en el periodo de tiempo comprendido entre octubre de 2006 y mayo de 2010 en el departamento de Urología.

Se empleó estadística descriptiva comparando nuestros resultados con los reportados en la literatura nacional y mundial.

## ■ RESULTADOS

En el periodo de tiempo comprendido entre octubre de 2006 a marzo de 2010 se operaron 26 pacientes de nefrectomía radical laparoscópica, 14 mujeres y 12 hombres, con edad promedio de 58.2 años (24 a 84 años), moda de 61.

Cuatro pacientes tenían el antecedente de tabaquismo intenso; siete diabéticos, nueve hipertensos, cinco con el antecedente de cirugía de abdomen superior (uno de ellos previamente operado de nefrectomía parcial por lumbotomía), 10 casos tuvieron antecedentes de cirugía pélvica abierta.

La sintomatología de los pacientes fue: dolor lumbar en 11, hematuria en 13, pérdida de peso en tres, diagnóstico incidental en cuatro, y fiebre en dos. El promedio entre la aparición de los síntomas y el diagnóstico fue en promedio de 164 días (ocho a 545 días). El promedio de tiempo entre el diagnóstico y la cirugía fue de 3.8 meses (0 a 15 días). El Índice de Masa Corporal (IMC) se desconoce en tres pacientes; en promedio fue de 27.24 kg/m<sup>2</sup> (21.1 a 33.8 kg/m<sup>2</sup>). De acuerdo a la clasificación del IMC: siete se consideraron como normales, nueve con sobrepeso y siete con obesidad grado leve.

La localización de los tumores en la tomografía computarizada (TC) en 10 fueron en el polo inferior, nueve en el superior y ocho de la porción media del riñón; un paciente tenía tumor de localización múltiple (dos tumores uno en polo inferior y otro en la porción media). El promedio del tamaño por TC antes de proceso quirúrgico fue de 6.8 cm. (2.5 a 10 cm). La valoración preoperatorio otorgó un Goldman I en siete pacientes, II en 17 y se desconoce en dos, el ASA fue de I en 11, II en 13 y en dos no se conoce.

Se realizaron 15 nefrectomías radicales derechas y 11 izquierdas. El informe de patología fue carcinoma de células renales convencional en 22, con patrón *rabdoide* dos pacientes. El grado de diferenciación nuclear de acuerdo a la clasificación de Fuhrman fue I en cuatro, II en 15, III en dos y IV en uno; otros tipos histológicos fueron: dos cromóforos, un oncocitoma, y finalmente uno con pielonefritis xantogranulomatosa segmentaria. La etapificación patológica fue: pT0: dos, pT1a: tres, T1b: 14, T2: cuatro, T3a: tres. El tamaño promedio del tumor por patología fue de 5.8 cm (2 a 9.7 cm). El tiempo quirúrgico promedio fue de 176.7 minutos (110 a 300 minutos). El sangrado calculado durante la cirugía fue de 365.3 mL (20 a 2300 mL). La estancia hospitalaria promedio fue de 3.1 días (2 a 17 días). Aunque no se empleó ninguna escala visual o gráfica del dolor, éste se reportó como leve en 18 pacientes, moderado en seis y dos pacientes no refirieron dolor en el post-operatorio. Solamente hubo una conversión a mini-lumbotomía para tener un mejor control vascular; asimismo, en dos pacientes se realizó la cirugía a mano asistida. Las complicaciones intraoperatorias fueron: lesión esplénica grado I en tres pacientes, lesión hepática grado I en dos pacientes, el manejo de los cinco pacientes se realizó aplicando material hemostático; tres pacientes presentaron sangrado del hilio renal lo que se controló con compresión directa e incrementado la presión del neumoperitoneo, posteriormente grapado de los vasos, no fue necesario convertir la cirugía. En el post-operatorio un paciente cursó con insuficiencia renal, quien tenía antecedente de diabetes mellitus además de hipertensión arterial, consumo crónico de antiinflamatorios no esteroideos y creatinina pre-operatoria en 1.6, no requirió sustitución de la función renal en agudo. Fue enviado posteriormente a tratamiento por nefrología. Otro paciente presentó fiebre persistente a los cuatro días de post-operatorio y desarrolló una colección en el lecho quirúrgico la cual se drenó por vía laparoscópica. El periodo de seguimiento en promedio fue de 19.5 meses (0 a 43 meses). Ningún paciente desarrolló recurrencia en los puertos. Dos desarrollaron recurrencia local uno a los 11 meses de la cirugía y el otro con antecedente de nefrectomía parcial abierta a quien se le realizó nefrectomía radical laparoscópica derecha, y desarrolló recurrencia local al año de la cirugía. Ambos presentaron

patrón *rabdoide* en la pieza de patología. Otro desarrolló metástasis a nivel óseo (frontal) siendo tratado con Radioterapia 30 Gy en 10 fracciones, a los cuatro meses de la cirugía. Finalmente un paciente desarrolló recurrencia a nivel pulmonar y fue operado por toracoscopia a los tres meses de la cirugía resecaando la metástasis.

## ■ DISCUSIÓN

Con el advenimiento de la tomografía y el ultrasonido como estudios de rutina en los últimos años, la detección incidental de tumores renales es de 15% a 72%, por lo que hay tendencia a encontrar tumores más pequeños, y como consecuencia, con menores tasas de recurrencia y menor número de metástasis.<sup>6</sup> A diferencia de lo que nosotros observamos en el INCan en un periodo de 10 años (1990 a 2000), de 460 pacientes con cáncer renal encontramos 7.3% (34 pacientes) de tumores incidentales en general. Para el análisis de la población en éste artículo, sólo en cuatro pacientes (15.3%) se detectaron tumores incidentales.

El cáncer renal cuando es sintomático presenta en el momento del diagnóstico un mayor estadio clínico, agresividad y grado histológico; lo cual es muy similar a lo que observamos en el Instituto. El promedio entre la aparición de los síntomas y el diagnóstico fue de 164 días (ocho a 545 días), lo que se asocia con enfermedad más avanzada y con tumores de mayores dimensiones, lo que dificulta la indicación de la nefrectomía laparoscópica de manera rutinaria en nuestra población. Sin embargo, como podemos ver en algunos casos a pesar del tamaño del tumor pudimos realizar la nefrectomía por vía laparoscópica sin complicaciones.

En 1990 Clayman realizó la primera nefrectomía laparoscópica en la Universidad de Washington.<sup>7</sup> En el INCan iniciamos con la linfadenectomía pélvica laparoscópica en 1995. La experiencia con la nefrectomía radical laparoscópica se inició recientemente con un retraso de 16 años comparado con lo informado en la bibliografía internacional.

Existen dos tipos de abordajes en laparoscopia: retroperitoneal y transperitoneal. El hacerlo por vía retroperitoneal permite el acceso más rápido al hilio, la disección más sencilla en pacientes obesos, evita la irritación peritoneal y existe menor repercusión de la función ventilatoria y hemodinámica. Dentro de las limitaciones de la técnica se incluye la dificultad para colocar el riñón dentro de la bolsa (13% de conversiones a vía transabdominal) y curva de aprendizaje más prolongada.

El abordaje transabdominal tiene las ventajas de ser un más conocido, con mayor espacio para trabajar y una curva de aprendizaje menor. Las desventajas incluyen la posibilidad de perforación intestinal e ileo posoperatorio.<sup>8</sup> En el INCan se ha desarrollado la técnica

trans-abdominal por haber recibido este entrenamiento y por la facilidad para poder extraer la pieza. En 16 pacientes con sobrepeso fue posible llevar a cabo la cirugía por este abordaje sin dificultades técnicas. Nuestros resultados son similares a los publicados en las series internacionales de experiencia inicial, con las que los comparamos (**Tabla 1**).<sup>9,10</sup>

El Dr. Gill y colaboradores<sup>10</sup> llevaron a cabo un análisis de la curva de aprendizaje comparando las primeras 50 cirugías vs. las siguientes 50, encontrando como única variable significativa entre ambos grupos, la disminución del tiempo quirúrgico ( $p = 0.02$ ). En nuestra serie observamos una tendencia a la disminución del tiempo quirúrgico a partir del paciente 14 que representa la mitad de nuestra serie comparada contra los primeros procedimientos (**Imagen 1**). Se observó un incremento en el tiempo quirúrgico de algunos pacientes; en quienes se empleó *hem-o-lok* en lugar de engrapadora vascular para control del hilio, lo que requiere quirúrgicamente un mayor control en la disección y un incremento del tiempo quirúrgico. Al igual que en otras publicaciones,<sup>10-12</sup> la extracción intacta de la pieza, como se realizó en nuestra serie de casos, permite la determinación de las variables microscópicas y la etapificación patológica, incluyendo la penetración capsular. Es importante mencionar que la etapificación patológica no es un factor que en este momento indique la necesidad de tratamiento adyuvante, de tal manera que en algunos grupos recomiendan la morcelación para la extracción de la pieza.

Una variante de la cirugía laparoscópica es la técnica "mano asistida", lo que permite más sensibilidad en el momento de la disección, además de facilitar la extracción de la pieza. Existen dispositivos especiales para ésta técnica, lo que incrementa los costos, por lo que en una población como la nuestra no es accesible de manera frecuente. Sin embargo, en los casos en que realizamos esta técnica, llevamos a cabo una incisión de 6 cm en la fosa ilíaca homolateral, seccionando la aponeurosis y separando los músculos, introduciendo directamente la mano sin ningún dispositivo y colocando dos pinzas de campo alrededor de la muñeca para sellar los espacios entre la piel evitando la pérdida del neumoperitoneo. Este procedimiento también se ha informado en Chile.<sup>13</sup>

La nefrectomía radical laparoscópica se considera como el pilar del tratamiento en tumores T1 (menor de 7 cm), demostrando ventajas sobre la cirugía abierta con menor estancia hospitalaria, menor uso de analgésicos, menos convalecencia y escaso sangrado. El papel de la laparoscopia en tumores mayores aún está en evaluación. En el INCan ya iniciamos nuestra experiencia con tumores de mayores dimensiones, siendo el mayor de 9.7 cm. Es importante considerar que cuando el tamaño es mayor, por lo se incrementan los problemas técnicos pues se reduce el espacio de trabajo

y dificulta la disección del cirujano, incrementando el riesgo de daño a órganos adyacentes. En tumores grandes se incrementa la cantidad de vasos sanguíneos de neoformación, y se dificulta la extracción de la pieza quirúrgica.

La nefrectomía laparoscópica mano asistida ayuda a realizar la nefrectomía en tumores de gran tamaño (9.7 a 12.3 cm). Para tumores mayores de 15 cm se recomienda la nefrectomía abierta.<sup>14</sup> En otro estudio donde se comparó la cirugía abierta vs laparoscópica en tumores T2 se reportaron tasas similares de complicaciones trans y posoperatorias, con incremento en el tiempo quirúrgico en la laparoscópica, sin efectos adversos sobre el paciente, ni aumento de los costos. En tumores voluminosos se recomienda ser cuidadoso en la disección del hilio renal y los vasos de neoformación del tumor, así como del componente exofítico en sentido antero medial, con el fin de disminuir el riesgo de transgredir los principios oncológicos o causar daño vascular mayor. De tal manera que el éxito de cirugía laparoscópica en tumores grandes depende de la experiencia del cirujano en laparoscopia avanzada, con un mejor control del instrumental y orientación.<sup>15</sup>

En las series revisadas, el tamaño promedio del tumor fue de 5 cm, siendo la nuestra la que presenta un tamaño mayor con 5.8 cm.

Con el objetivo de evitar una incisión grande para extraer la pieza y que pudiera comprometer los resultados de la laparoscopia, existen recomendaciones para extraer la pieza por vía transvaginal, a través de una colpotomía.<sup>16</sup> En un estudio del Dr. Gill y colaboradores, el procedimiento fue exitoso en 10 pacientes, con un tiempo operatorio de extracción por vía vaginal de 35 minutos, con mínimo sangrado. El tamaño promedio del tumor fue de 3.6 cm (2.4 a 7.4 cm), y un peso promedio de 327 g (152 a 484 g), sin complicaciones intra-operatorias. Un paciente presentó escaso drenaje hemático por vía en el post-operatorio el cual se resolvió de manera espontánea.<sup>17</sup> En todos nuestros pacientes realizamos una incisión de 6 cm, a partir de uno de los puertos, por donde se extrajo la pieza intacta. El dolor fue mínimo después de la intervención.

Se consideran contraindicaciones para la laparoscopia las siguientes: cirugía renal previa, tumores de porción renal media y tumor localmente avanzado. Nosotros llevamos a cabo cirugía laparoscópica en un paciente con antecedente de nefrectomía parcial previa y aunque existieron adherencias, con una disección cuidadosa fue posible realizar la cirugía sin complicaciones. Los tumores T3a y T4 deben ser abordados con mucha cautela ya que aunque no existen contraindicaciones formales para su disección, existe evidencia de mayor número de complicaciones trans y post-operatorias con resultados oncológicos pobres.<sup>15</sup> La incidencia de tumores pT3 en las series que revisamos fue de 6% a 22.4%. En el Instituto fue 11.5%.

■ **Tabla 1.** Clasificación clínico-radiológica de lesión uretral, el paciente corresponde a una lesión grado VI.

Variable	University Hospital Charite Humboldt-University Berlin Jul 1999-Marzo 2003	Urological Institute, Cleveland Clinic Foundation, Cleveland, Ohio Agosto 1997	Hospital DIPRECA Hospital San Juan de Dios Sede Occidente Universidad de Chile Jul 2001- Ago 2004	Instituto Nacional de Cancerología México, D. F. Octubre 2006-Mayo 2010
Número de Casos	125	100	50	26
Abordaje Transperitoneal	125	100	35 15 mano asistidas	26 2 mano asistida
Extracción intacta de la pieza	125	100	50	26
Conversión	2 (1.6%) (sangrado, lesión intestinal)	2 (2%)	1 (2%)	1 (3.8%)
Complicaciones intraoperatorias	3 (2.4%)	14 (14%) Mayores 3(3%) Menores 11(11%)	3 (6%) mayores	8 menores 2 hígado 3 Bazo 3 hilio renal
Sangrado Postoperatorio	2 (1.6%) 210 mL (50-900 mL)	212 mL	176 mL (20-2000 mL)	365.3 mL (20-2300)
Tiempo Quirúrgico	200 min (90 a 435 min) curva de aprendizaje de cinco cirujanos	2.8 hr.	143 min (45-300)	176.7 min (110-300)
Estancia Intrahospitalaria	6 días (4-9 días)	1.6 días	2.7 días	3.1 días (2-17 días)
Mortalidad perioperatoria	0%	0%		0%
Tamaño del tumor	5.1 cm (2-14 cm)	5.1cm Peso: 584.3g	5.4 cm	5.8 cm (2-9.7 cm)
Resultado de Patología				
pT1a	78 (62.4%)		37 (74%)	3 (11.5%)
pT1b	12 (9.6%)		7 (16%)	14 (53.8%)
pT2	28 (22.4%)		3 (6%)	4 (15.3%)
pT3a	7 (5.6%)		2 (quiste III y pieloxanto)	3 (11.5%)
pT0				2 (pieloxanto y oncocitoma) (7.6%)
Ganglios metastásicos	3 (2.4%)	No se informan	No se informan	No se informan
Márgenes negativos	100%	100%	100%	100%
Recurrencia local	0%	0%	0%	2% (11 y 12 meses con patrón rabdoide ambos)
Recurrencia en puertos	0%	0%	0%	0%
Seguimiento	23.5 meses (3-50)	16.1 meses	11.3 meses (1-37)	19.5 meses (0-43)
Progresión de la enfermedad	3 (2.4%) 6,11, y 12 meses	2 metástasis 1muerto a los 11 meses	1 metastásico	1 metástasis óseas (4 meses) 1 metástasis pulmonares (3 meses)

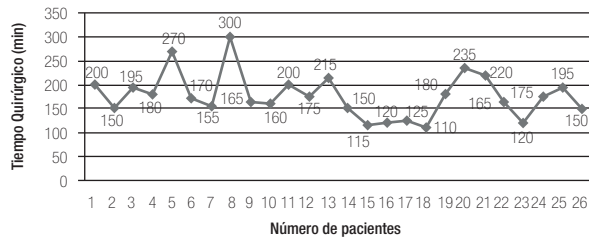


Imagen 1. Tiempo quirúrgico en nuestra población.

Para la nefrectomía laparoscópica se considera una curva de aprendizaje de 20 procedimientos, en un reporte por Gill y colaboradores, se mencionan de 9% a 14% de complicaciones durante este periodo. Se espera que 67% de las complicaciones ocurra dentro de este tiempo de entrenamiento.<sup>10</sup> En nuestra serie ya superamos la curva de aprendizaje de 20 procedimientos y se observa una disminución en el tiempo quirúrgico a partir del procedimiento 14 que es la mitad de nuestra muestra. A excepción de una todas las complicaciones intra-operatorias menores, ocurrieron dentro de los primeros 13 pacientes

La incidencia de implante tumoral en los puertos es de 0.7%, similar a la reportada en cirugía colorrectal (0.85%).<sup>18</sup> En todas las series que revisamos encontramos un porcentaje de 0% de siembras en los puertos lo que coincide con nuestros resultados. En los reportes de siembra en los puertos se asocian factores de riesgo, como tumores grandes, con grado nuclear Furhman IV, elementos sarcomatoides y ascitis.<sup>19,20</sup> En nuestra serie dos pacientes desarrollaron recurrencia local, ambos con patrón *rabdoide*.

Los resultados oncológicos en un estudio con 157 pacientes señalaron 91% de estado libre de enfermedad. Gill reportó dos recurrencias en 42 pacientes en un seguimiento a 13 meses. Ono reportó dos de 60 pacientes en un seguimiento a 24 meses. Por último Dunn, en una revisión de tres centros con una media de seguimiento de 54 meses y con tumores de 4.5 cm, comparó 64 pacientes de nefrectomía laparoscópica contra 69 con nefrectomía abierta, encontró una sobrevida libre de enfermedad de 98% vs. 92% sin evidencia de significancia estadística.<sup>10,21,22</sup>

**Análisis costo-beneficio:** En los países de primer mundo la cirugía laparoscópica se ha convertido en el estándar de tratamiento para pacientes T1 y T2 con sólo 5% en este estadio con indicación para cirugía abierta. Los costos se incrementan en promedio en 2000 dólares sobre el procedimiento abierto, considerando que son compensados con la rapidez en la recuperación, menor uso de analgésicos y un menor periodo de

convalecencia. Los gastos por salud representan 14% del producto interno bruto de los Estados Unidos,<sup>23</sup> por lo que una técnica o tecnología nueva debe valorarse para ser aceptada como efectiva en relación a sus implicaciones financieras.

En un estudio retrospectivo con 381 pacientes tratados quirúrgicamente por tumores renales corticales entre 1998 y 2003, la cirugía laparoscópica inicialmente fue más cara. Para 2003 los costos de la cirugía laparoscópica vs. cirugía abierta fueron menores (\$5157 vs. \$5808). Sólo una etapa clínica mayor se asoció un incremento del costo del procedimiento ( $p < 0.0001$ ). De tal manera que la cirugía laparoscópica ha tenido un descenso en sus costos en los últimos seis años lo que permite establecerla como estándar de tratamiento para los tumores corticales.<sup>24</sup>

En un estudio mexicano llevado a cabo en el ISSSTE el costo de una nefrectomía radical abierta es de \$57 250.00 con cinco días de estancia hospitalaria. Mientras que con la técnica laparoscópica el costo es de \$60 350.00 con tres días de estancia.<sup>25</sup>

En un análisis de los costos en nuestra institución, una nefrectomía radical abierta puede costar al paciente desde \$0 hasta \$60 334, lo que depende de la clasificación de nivel socioeconómico establecida por trabajo social vs. \$0 hasta \$9322 para la cirugía laparoscópica. En esta población habría que aumentar los costos por: equipo de trócares de laparoscopia \$3680, engrapadora vascular \$6900, disparo adicional de la engrapadora \$2817, empleo de *hem-o-lok* \$300. Por lo que en consumibles para la cirugía laparoscópica un paciente puede gastar desde \$10 880 hasta \$13 697; lo cual, sumado al pago de la cirugía representa un gasto mucho menor comparado contra la cirugía abierta (**Tabla 2**).

## CONCLUSIONES

La laparoscopia en cáncer urológico definitivamente juega un papel importante y su desarrollo en nuestro país dependerá de la detección temprana de los tumores permitiendo obtener casos ideales, obteniendo mejor control oncológico con menor morbilidad y dominio de éstas técnicas. La nefrectomía radical laparoscópica es una técnica reproducible y segura que ofrece una recuperación más rápida del paciente. Sin embargo, la decisión para realizar éste procedimiento es individual en base a las características del paciente, etapa clínica del tumor, del cirujano y del hospital.

Por otro lado, en instituciones como la nuestra permite el desarrollo de técnicas de vanguardia que son básicas para el entrenamiento de los recursos humanos en la atención de los tumores malignos del aparato genito-urinario, con menor estancia hospitalaria, morbilidad y costo similar a la de la cirugía abierta.

**Tabla 2.** Costo de la nefrectomía abierta vs. laparoscópica de acuerdo al nivel socioeconómico establecido por Trabajo Social en el INCAN.

Nivel socioeconómico	Nefrectomía radical abierta 3 a 4 horas	Nefrectomía radical laparoscópica ( El costo + \$10 880 hasta \$13 697 en consumibles)
0	\$0	\$0
1	\$2413	\$386
2	\$4827	\$777
3	\$12067	\$1876
4	\$25582	\$3961
5	\$36200	\$5596
6	\$41027	\$6333
K seguro popular	\$48267	\$7454
KS subrogado	\$60334	\$9322

## REFERENCIAS

1. Registro Histopatológico de Neoplasias Malignas. 2003. Disponible en: <http://salud.edomex.gob.mx/salud/elementos/pdf/ponencia2.pdf>.
2. Archivo clínico del Instituto Nacional de Cancerología. Registro del INCAN. 2010.
3. Ono Y, Hattori R, Gotoh M, et al. Laparoscopic radical nephrectomy for renal cell carcinoma: the standard of care already? *Curr Opin Urol* 2005;15:75-8.
4. Ogan K, Cadeddu J, Stifelman D. Laparoscopic radical nephrectomy: Oncologic efficacy. *Urol Clin North Am* 2003;30:543-50.
5. Mendoza A, Jiménez R, Leñero E, Oñate L. Linfadenectomía pélvica laparoscópica en pacientes con adenocarcinoma prostático. *Rev Mex Urol* 1996;56:194-99.
6. Van Poppel H, Kurt D, Luc B. Incidental renal cell carcinoma and nephron sparing surgery. *Curr Opin Urol* 2001;11:281-6.
7. Clayman R, Kavoussi, Soper N. Laparoscopic Nephrectomy: initial case report. *J Urol* 1991;146:278-82.
8. McDougall E, Clayman R, Elashry O. Laparoscopic radical nephrectomy for renal tumor: the Washington University experience. *J Urol* 1996;155:1180-5.
9. Wille A, Roigas J, Deger S, et al. Laparoscopic radical nephrectomy: techniques, results and oncological outcome in 125 consecutive cases. *Eur Urol* 2004;45:483-8.
10. Gill I, Meraney A, Schweizer D, et al. Laparoscopic radical nephrectomy in 100 patients: A single center experience from the United States. *Cancer* 2001;92:1843-55.
11. Abbou C, Cicco A, Gasman D, et al. Retroperitoneal laparoscopic vs. open radical nephrectomy. *J Urol* 1999;161:1776-80.
12. Janetschek G, Jeschke K, Peschel R, et al. Laparoscopic surgery for stage T1 renal cell carcinoma: radical and wedge resection. *Eur Urol* 2000;38:131-8.
13. Kerkebe M, Olivares R, Orellana N, et al. Nefrectomía radical laparoscópica en el tratamiento del carcinoma de células renales: análisis de los primeros 50 casos. *Rev Chil Urol* 2006;58:127-132.
14. Malaeb BS, Sherwood JB, Taylor GD, et al. Hand-assisted laparoscopic nephrectomy for renal masses 9.5 cm: series comparison with open radical nephrectomy. *Urol Oncol* 2005;23:323-7.
15. AK Hemal, A Kumar, R Kumar, et al. Laparoscopic vs. open radical nephrectomy for large renal tumors: A Long-Term Prospective Comparison. *J Urol* 2007;177:862-6.
16. Tsini DA, Colombero LT, Mahmood D, et al. Operative culdolaparoscopy: a new approach combining operative culdoscopy and minilaparoscopy. *J Am Assoc Gynecol Laparosc* 2001;8:438-41.
17. Gill I, Cherullo E, Meraney A, et al. Vaginal extraction of the intact specimen following laparoscopic radical nephrectomy. *J Urol* 2002;167:238-41.
18. Allardyce, RA. Is the port site really at risk? Biology, mechanisms and prevention: a critical view. *Aust N Z J Surg* 1999;69:479-85.
19. Fentie DD, Barrett PH, Taranger LA. Metastatic renal cell carcinoma after laparoscopic radical nephrectomy: long-term follow-up. *J Endourol* 2000;14:407-11.
20. Castillo L, Fugita O, Mitre A, Arap S. Port site tumor recurrences of renal cell carcinoma after videolaparoscopic radical nephrectomy. *J Urol* 2001;165:519.
21. Ono Y, Kinukawa T, Hattori R, et al. Laparoscopic radical nephrectomy for renal cell carcinoma: a five-year experience. *Urology* 1999;53:280-6.
22. Dunn MD, Portis AJ, Shalhav AL, et al. Laparoscopic vs. open radical nephrectomy: a 9-year experience. *J Urol* 2000;164:1153-9.
23. Health, United States, 1998: Socioeconomic Status and Health Chartbook. Publication PHS 98-1232. Hyattsville, Maryland: United States Department of Health and Human Services, 1998.
24. Hollingsworth JM, Miller DC, Dunn RL, et al. Cost trends for oncological renal surgery: Support for a laparoscopic standard of care. *J Urol* 2006;176:1097-101.
25. Gómez R, Cortés R, Velarde A, et al. Comparación de costos totales en cirugía abierta vs. cirugía laparoscópica urológica, en el Centro Médico Nacional 20 de Noviembre ISSSTE. *Rev Mex Urol* 2008;68:14-20.