



Más cuerpos extraños en uretra y vejiga. Manejo combinado. Presentación de un caso

Manzo-Pérez Braulio Omar,¹ Guerrero-Nuño José,¹ Manzo-Pérez Gildardo,² Valladares-Coto Benito Anibal.²



■ RESUMEN

La diversidad de objetos en el sistema genitourinario inferior escapa a la imaginación del urólogo, encontrando de todo tipo y que se convierten en un reto para el diagnóstico y tratamiento. Presentamos el caso de un paciente masculino de 43 años de edad, con antecedentes de esquizofrenia e historia de introducirse objetos extraños en la uretra desde los tres años de edad. Se presentó al departamento de urgencias con dolor supra-púbico, disuria y dolor en pene. Se identificaron tres objetos metálicos punzocortantes dentro de vejiga y uretra, extrayéndolos mediante endoscopia combinada con cistostomía.

La inserción de objetos en el sistema genitourinario inferior se asocia a pacientes con enfermedades mentales y estimulación sexual. La técnica ideal para la extracción, depende de la localización, tamaño, material y movilidad del objeto, así como también del equipo médico disponible y la experiencia del urólogo. Recomendando el abordaje menos invasivo posible.

Palabras clave: Cuerpo extraño, uretra, vejiga, objetos intrauretrales, objetos intravesicales, México.

■ ABSTRACT

The diversity of objects that can be found in the genitourinary system surpasses the urologist's imagination, often making the diagnosis and treatment of such foreign bodies a challenge. The case presented here is a forty-three-year-old man with past medical history of schizophrenia and the practice of introducing foreign objects into the urethra from the age of three. He came to the emergency room presenting with suprapubic pain, dysuria, and penile pain. Three sharp and pointed metal objects were identified inside the bladder and urethra. They were extracted by means of endoscopy combined with cystostomy.

The insertion of objects into the lower genitourinary system is associated with patients presenting with mental illness and sexual stimulation. The ideal technique for extraction depends on the location, size, material, and mobility of the object, as well as on the available medical equipment and experience of the urologist. The least invasive approach possible is recommended.

Keywords: Foreign body, urethra, bladder, intraurethral objects, intravesical objects, Mexico.

¹Servicio de Urología, División de Cirugía del Hospital Civil Fray Antonio Alcalde. Guadalajara, Jalisco.

²Servicio de Urología, Hospital Regional de Alta Especialidad del Bajío. León Guanajuato.

Correspondencia: Braulio Omar Manzo Pérez. Calle 20 de Noviembre N°199. Colonia San Felipe, 47750, Atotonilco el Alto, Jalisco. Teléfono: (391) 917 1492, Celular: 33 1217 4796. Correo electrónico: braom85@yahoo.com.mx, braom85@hotmail.com



■ INTRODUCCIÓN

La diversidad de cuerpos extraños insertados en la uretra masculina por el mismo individuo escapa a la imaginación del médico, y muy frecuentemente el urólogo se enfrenta a objetos diferentes en cada caso, convirtiendo este hecho en un verdadero reto para el diagnóstico y manejo. Se han informado numerosos casos de cuerpos extraños en uretra y vejiga, así como una lista interminable de objetos como: anzuelos, barras de metal, huesos, tornillos, pelotas pequeñas, focos de luz pequeños, cable para bocinas, piedras, baterías AAA, pernos abiertos, casquillos plásticos, paja, mármol, hisopos,¹⁻⁴ llegando al extremo de la inserción de animales muertos como es el caso de una serpiente decapitada.⁵

■ PRESENTACIÓN DEL CASO

Hombre de 43 años de edad, ingresado a urgencias en el Hospital Civil Fray Antonio Alcalde debido a disuria y dolor en pene de aproximadamente 14 días de evolución. El paciente contaba con antecedentes de esquizofrenia e historia de introducirse cuerpos extraños en la uretra desde los tres años de edad, así como una uretrotomía abierta hace 10 años para la extracción de un cuerpo extraño.

A su ingreso el paciente estaba inquieto, poco cooperador, refiriendo sólo dolor en pene e hipogastrio. A la exploración física, signos vitales normales, resaltaba la presencia de cicatrices quirúrgicas antiguas en la cara ventral del pene.

El examen general de orina reportó 50 leucocitos por campo, 100 eritrocitos por campo y bacterias escasas. Hemograma hemoglobina: 6.19 mg/dL, hematocrito: 20.9%, plaquetas: 779 k/uL, leucocitos: 10.7 k/uL, Urea: 19 mg/dL y creatinina: 0.80 mg/dL. TP: 12.0, TTP: 28.0. La radiografía simple de abdomen mostraba tres cuerpos extraños radiopacos (metálicos), punzo-cortantes, en la región pélvica (**Imagen 1**).

Manejo. Se da profilaxis con toxoide tetánico y gammaglobulina antitetánica. Se transfunde tres paquetes globulares, se inicia antiespasmódico, analgésico, antibiótico y se decide extracción de los cuerpos extraños por endoscopia. Se introdujo el cistoscopio, visualizando uretra peneana permeable, sin laceraciones en mucosa. En la uretra bulbar se encontraron dos cuerpos extraños metálicos punzocortantes. Se extrajo sólo uno de los dos objetos con pinzas de cuerpo extraño, debido a que el otro objeto presentaba su punta y se quiso evitar la laceración de la mucosa uretral al retirarlo. Se decidió realizar cistostomía, para la extracción de los objetos restantes. Se evidenciaron dos cuerpos extraños punzocortantes oxidados en vejiga, uno de los cuales se encontraba perforando la pared vesical

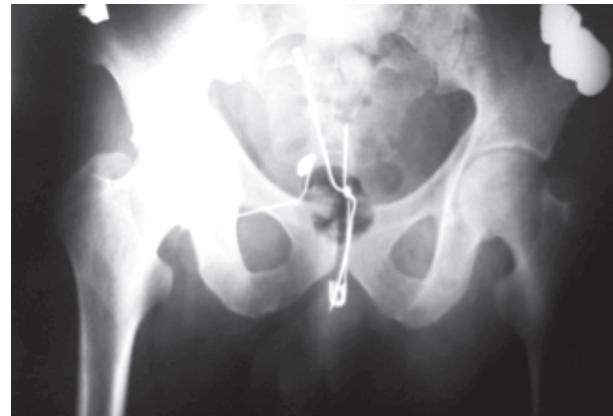

Imagen 1. Rx AP de pelvis que muestra tres objetos metálicos punzo-cortantes en topografía vesical y uretral.

hacia su parte anterior (espacio de Retzius), se retiró sin complicaciones. El segundo cuerpo extraño protruía desde el cuello vesical a la vejiga (**Imagen 2**), se retiró con pinzas de Kelly sin eventualidades (**Imagen 3**).

Se procedió al cierre de la pared vesical en tres planos, se dejó cistostomía y sonda uretral así como drenaje de Penrose hacia el espacio de Retzius.

El paciente presentó adecuada recuperación posquirúrgica y se dio de alta tres días posteriores, con cita para retiro de la sonda uretral; sin embargo, el paciente no acudió a su cita y se perdió su seguimiento.

■ DISCUSIÓN

La inserción de objetos extraños en la uretra masculina, es un hecho interesante y anecdótico para la mayoría de los urólogos. La diversidad de objetos encontrados a través de la literatura es muy amplia y escapa a la imaginación de cualquier médico que se enfrente ante tal situación, ofreciendo un desafío para el diagnóstico y tratamiento. Arndt Van Ophoven⁵ refiere que los cuerpos extraños en uretra pueden descansar en ella por más de 16 años sin producir obstrucción al orinar o a la eyaculación. También recabó una lista innumerable de objetos introducidos en uretra: diferentes tipos de agujas, pernos, bolígrafos, tapas para bolígrafos, piezas de hueso de ballena, ramas de vid, leznas, vástagos de pipa, pasadores para el cabello, fósforos, tenedor de cuatro bifurcaciones, fórceps, cables de hierro y eléctricos, paja, huesos de pescado, anillos y tubos de goma, catéteres, barras de metal, tornillos, cuello de lanza, mango de cuchillo, cáscaras de pistaches. Algunos objetos aún más extraños como: una costilla de coyote, cepillo de dientes, navaja de afeitar y más impresionante una serpiente

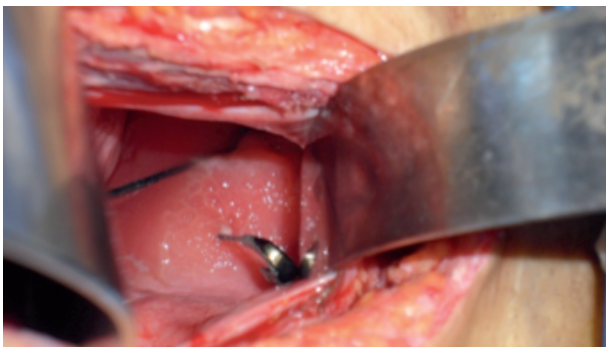

Imagen 2. Cuerpo extraño que protruye a través del cuello vesical, con edema bulloso circundante. Presencia de un segundo cuerpo extraño en la luz vesical.

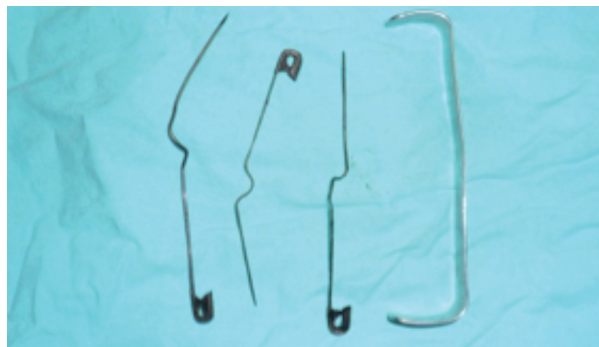


Imagen 3. Objetos metálicos, punzocortantes, extraídos de vejiga en comparación con separador.

decapitada de 45 cm de longitud. Asimismo se han descrito objetos que migraron de un sitio extra uretral hacia la vejiga y uretra como las balas.⁶⁻⁹

En relación con los objetos intra-vesicales generalmente hallados, estos son propulsados desde la uretra debido al intento de extraerlos o por la contracción involuntaria de los músculos del periné. Es sorprendente y hasta ahora inexplicable el hecho de que el viaje de los objetos sobre la uretra especialmente sobre la curvatura de la uretra bulbar hacia la vejiga sea sin provocar lesiones significativas. Al igual que en la uretra masculina la diversidad de objetos extraños encontrados en la vejiga urinaria es tan grande que incluye casi cualquier objeto que se encuentre en el ambiente del individuo.

SINTOMATOLOGÍA DE LOS CUERPOS EXTRAÑOS EN EL SISTEMA GENITOURINARIO.

Los principales síntomas que se presentan en los pacientes con objetos intra-uretrales son atribuidos a la inflamación y daño local en la uretra. Se puede presentar dolor a la micción, así como secreción purulenta uretral. Por otra parte, los síntomas más frecuentes en pacientes con cuerpos extraños intra-vesicales incluyen: frecuencia urinaria, tenesmo vesical, dolor supra púbico con la micción, disuria, hematuria¹⁰ y leucocituria, con menor frecuencia se presenta: retención aguda de orina, disminución en el calibre del chorro de la orina y edema de genitales externos. De forma extraordinaria hasta casos de nefritis.¹¹

MANEJO DE LOS CUERPOS EXTRAÑOS EN EL SISTEMA GENITOURINARIO.

En la actualidad, gracias a los avances tecnológicos en equipo médico, disponemos de todo un arsenal para

el tratamiento mínimamente invasivo de los cuerpos extraños en uretra y vejiga, comenzando con las técnicas endoscópicas hasta las técnicas laparoscópicas, percutáneas, radiológicas. Dejando en última instancia la cirugía abierta. En algunos casos se puede combinar cualquiera de estas técnicas.

El método de elección para la extracción un cuerpo extraño depende del tamaño, la movilidad y el material del objeto alojado, localización exacta, así como del instrumental médico disponible y la experiencia del urólogo. Si el objeto es muy móvil y es capaz de moverse a vejiga, lo recomendado es introducirlo en ésta, ya que el manejo endoscópico o la cirugía son más fáciles.

El aumento en el uso de cirugía mínimamente invasiva para la extracción de litos urinarios también nos ha dado herramientas para la extracción de cuerpos extraños en el sistema genitourinario. Se ha sugerido la utilización desde canastas de nitinol 3.5 F,^{12,13} pinzas caimán (Grasper endoscópico),^{14,15} hasta las nuevas técnicas radiológicas mínimamente invasivas con fluoroscopia y anestesia local.¹⁶ La uretrotomía abierta actualmente se justifica sólo cuando no hay posibilidad de empujar el objeto hacia vejiga y no hay posibilidad de extraerlo con endoscopia o no se tiene el material necesario para ello de forma mínimamente invasiva. También está más que indicada cuando hay un absceso peri-uretral o flemón. Algo no recomendable es tratar de extraer los objetos uretrales de forma ciega con cualquier pinza. Ya que este procedimiento generalmente no es exitoso y se tiene un alto riesgo de dañar la mucosa uretral. Si no es posible extraer los objetos intra-uretrales es recomendable tratar de rechazarlos a vejiga en donde el abordaje puede ser más fácil.⁵

En cuanto a los objetos intra-vesicales, en el siglo XVIII se utilizaba la instilación intra-vesical de mercurio

para disolver una pieza de catéter de plomo sin éxito.⁴ La instilación de químicos o solventes (xilol, benceno, kerosina o tetrahidroclorido de carbón) dentro la vejiga se ha discutido a través del tiempo recomendados, para disolver los objetos de parafina. Sin embargo, debido a que estos solventes son conocidos como carcinogénicos ya no se recomienda su uso. En lugar de solventes se ha utilizado aceite mineral o dióxido de carbono durante la cistoscopia para la extracción de dichos objetos.

Abordaje mínimamente invasivo: además de las pinzas de cuerpo extraño convencionales y las canastas para recuperación de cuerpos extraños, se han desarrollado varias modificaciones de instrumentos endoscópicos para la extracción de objetos específicos, utilizando catéteres ureterales, para lazar objetos, el resectoscopio para extraer un termómetro y Blu-Tack,¹⁷ nefroscopio para extraer tornillos y objetos punzocortantes.¹⁸ La cirugía laparoscópica también se ha utilizado para extraer cuerpos extraños dentro de vejiga de forma exitosa. Otras técnicas un poco más invasivas son aquellas en donde se combinan dos técnicas generalmente percutánea¹⁹ o laparoscópica más endoscópica²⁰ con la finalidad de evitar la cistostomía. K.A.R. Hutton combina la punción percutánea, dirigida con visualización endoscópica uretral a través de un cistoscopio rígido con el objetivo de evitar la lesión uretral con la extracción endoscópica del objeto. Delair y colaboradores realizan una pequeña cistostomía (3 cm en longitud) dirigida por visualización endoscópica, para extraer un objeto extraño, el cual se trataba de una rana de juguete de aproximadamente 3 cm en su mayor dimensión.²¹ Recientemente Ingber y colaboradores utilizaron una técnica laparoscópica de un solo puerto, para extraer mallas de polipropileno incrustadas en la mucosa vesical.²²

Aunque la mayoría de los objetos extraños pueden ser extraídos por una técnica mínimamente invasiva, la cirugía abierta aun es utilizada para aquellos objetos más grandes que se encuentran severamente incrustados en la pared vesical, así como aquellos objetos lacerantes o los que están impactados sólidamente. También está indicada cuando no se cuenta con el armamento necesario para una cirugía de mínima invasión. Tal es el caso que presentamos, ya que la extracción endoscópica simple provocaría daño a la mucosa uretral de uno de los objetos y no sería exitosa para la extracción del objeto que se encontraba atravesando todo el grosor de la pared vesical.

■ CONCLUSIONES

La presencia de cuerpos extraños en el tracto urinario inferior es un hecho poco frecuente. Las causas principales son sin duda las alteraciones psiquiátricas y el autoerotismo. La variedad de objetos es tan amplia que

puede ser prácticamente cualquier objeto que se encuentre a nuestro alrededor. El diagnóstico constituye un gran reto siendo frecuente el retraso en este, debido a pudor o a las alteraciones psiquiátricas del paciente. En la mayoría de las veces una radiografía simple de pelvis AP y lateral es suficiente para el diagnóstico, siendo rara la necesidad de estudios radiológicos más sofisticados. En la actualidad contamos con un gran armamento y técnicas mínimamente invasivas: desde endoscópicas, laparoscópicas, percutáneas, abierta o una combinación de cualquiera de estas, para la extracción de los cuerpos extraños en el sistema genitourinario inferior. La técnica ideal depende de la localización, tamaño, material y movilidad del objeto, así como también del instrumental médico disponible y la experiencia del urólogo, siendo recomendable, el abordaje lo más mínimo invasivo posible.

REFERENCIAS

- Rahman NU, Elliot SP, Mcaninch JW. Self-Inflicted Male Urethral Foreign Body Insertion: Endoscopic Management and Complications. *BJU Int* 2004;94:1051-3.
- Alibadi H, Hass AS, Gleich P, Johnson CF. Self-Inflicted Foreign Bodies Involving the Lower Urinary Tract and Male Genitalia. *Urology* 1985;26:12-6.
- Osca JM, Broseta E, Server G, et al. Unusual Foreign Bodies in the Urethra and Bladder. *Br J Urol* 1991;68:510-2.
- Schnall RI, Baer HM, Seidmon EJ. Endoscopy for Removal of Unusual Foreign Bodies in the Urethra and Bladder. *Urology* 1989;34:33-5.
- Van Ophoven A, DeKernion JB. Clinical management of foreign bodies of the genitourinary tract. *J Urol* 2000;164:274-87.
- Bozeman WP, Mesri J. Acute Urinary Retention from Urethral Migration of a Retained Bullet. *J Trauma* 2002;53:790-2.
- Kollias G, Kyriakopoulos M. Urologic Complications from a Gunshot Wound and the Rare Course of a Bullet in the Human Body. *Scand J Urol Nephrol* 1997;31:397-9.
- Rodríguez-Esqueda M, Montes-González JA, Castro-Marín M, et al. Objetos extraños en vejiga. *Rev Mex Urol* 2009;69:286-88.
- Shiver SA, Reynolds BZ. Urethral obstruction due to the passage of a retained projectile into the genitourinary system. *Am J Emerg Med* 2008;26:842.e1-2.
- Walsh P, Moustafa M. Retention of urethrovesical foreign bodies: Case report and literature review. *J Emerg Med* 2000;19:241-3.
- Benz MR, Stehr M, Kammer B, et al. Foreign body in the bladder mimicking nephritis. *Pediatr Nephrol* 2007;22:467-70.
- Gonzalvo MG, Chan DY. Endoscopic basket extraction of a urethral foreign body. *Urology* 2003;62:352.
- Poppas DP, Gillis LA, Retik AB. Balloon-wire retrieval of a migrated urethral stent in the early postoperative period. *Urology* 1996;47:915-7.
- Poulton TL, Wessells H. Delayed Presentation of an intravesical foreign body 6 years after impalement injury. *J Urol* 2003;169:1792.
- Bird ET, Huckabay Ch, Waxman JA. Endoscopic Evangelism: Unique presentation and management of perforating urethral foreign body. *Urology* 2004;64:1229-30.
- O'Connor KKM, Murphy G, Rogers E, Brady AP. *Urology* 2006;68:877-9.
- Georgius P. A novel method to remove an unusual intra-vesical foreign body (Blu-Tack®). *BJU Int* 2000;86:749-50.
- Hutton KAR, Huddart SN. Percutaneous retrieval of an intravesical foreign body using direct transurethral visualization: a technique applicable to small children. *BJU Int* 1999;83:337-8.
- Bukowski TP, Williams CR. Percutaneous intravesical retrieval of a misplaced urethral stent: New laparoscopic instrumentation. *J Urol* 1997;157:2257.
- Sawyer MD, Proano JM, Spirnak JP. Removal of retained Foley catheter in bladder with novel use of ureteral catheter: Lasso technique. *Urology* 2008;71:962-3.
- Delair SM, Bernal RM, Keegan KA, Ellison LM. Ship in a Bottle: Rapid extraction of large intravesical foreign bodies. *Urology* 2006;67:612-3.
- Ingber MS, Stein RJ, Rackley RR, et al. Single-port transvesical excision of foreign body in the bladder. *Urology* 2009;74:1347-50.