



Adenocarcinoma renal atípico en un adolescente

Landa-Soler M, Figueroa-Zarza M, Cruz García-Villa P.

RESUMEN

Antecedentes: Los tumores renales se presentan con mayor frecuencia en pacientes adultos; el más frecuente de ellos es el adenocarcinoma de células claras. El cuadro clínico se manifiesta por dolor, hematuria y masa palpable hasta en 15% de los casos.

Objetivo: Presentación de un tumor renal en paciente adolescente y de estirpe histológica poco frecuente.

Métodos: Presentamos el caso de un paciente masculino de 17 años quien presentó dolor en ángulo costovertebral izquierdo y hematuria macroscópica. A la exploración física, se encontró Giordano izquierdo. Con el estudio de ultrasonido renal y tomografía computarizada, se estableció su diagnóstico.

Resultados: Se realizó nefrectomía radical izquierda. El reporte histopatológico informó adenocarcinoma renal papilar, con componente microscópico de células claras; los márgenes, libres de neoplasia.

Discusión: Los tumores renales papilares son tumores poco frecuentes en pacientes en edad adolescente. La tomografía computarizada y los exámenes de gabinete permitieron en este caso, determinar la presencia de tumor renal, en el que estaba indicada la nefrectomía radical.

Conclusión: Los tumores renales son poco frecuentes en pacientes adolescentes. Es importante realizar un adecuado protocolo de estudio para poder llegar al diagnóstico oportuno y así determinar el tratamiento más adecuado en estos pacientes.

Palabras Clave: Tumor renal, adenocarcinoma renal papilar, México.

ABSTRACT

Background: Kidney tumors are more common in adult patients and the most frequent type is clear cell renal cell carcinoma. Clinical symptoms are pain, hematuria and palpable mass in up to 15% of cases.

Objective: To present the case of an adolescent patient with a histologically rare type of kidney tumor.

Methods: The patient is a 17-year-old adolescent boy presenting with pain in the left costovertebral angle and with macroscopic hematuria. Physical examination revealed pain upon left costovertebral angle percussion. Diagnosis was established through kidney ultrasound and computerized tomography.

Results: Left radical nephrectomy was performed. Histological report stated papillary renal cell carcinoma with microscopic clear cell component. Surgical margins were tumor-free.

Discussion: Papillary kidney tumors are rare in adolescents. The presence of kidney tumor was determined through computerized tomography and radiological studies and radical nephrectomy was indicated.

Conclusions: Kidney tumors are rare in adolescent patients. Adequate study protocol is important in order to make opportune diagnosis and determine adequate treatment of these patients.

Key words: kidney tumor, papillary renal cell carcinoma, Mexico.

■ INTRODUCCIÓN

El cáncer de células renales (CCR) representa de 2% a 5% de los tumores renales pediátricos; y de 0.5% a 2% de todos los cánceres de células renales que ocurren antes de los 21 años de edad. La media de presentación del CCR, es entre los 9 y los 15 años de edad.^{1,2}

La mayoría de los pacientes se presentan con hematuria macroscópica, dolor lumbar o masa renal a la palpación; si bien 25% de los pacientes son asintomáticos y el tumor se diagnostica con estudios de imagen.³⁻⁵

En 20% de los casos de CCR, se identifican metástasis a pulmón, hueso, hígado o sistema nervioso central al momento del diagnóstico. Existen casos de bilateralidad en los que puede asociarse con condiciones subyacentes como enfermedad de von Hippel-Lindau principalmente.^{1,2}

El CCR papilar tiene la arquitectura histológica clásica de su contraparte en adultos. Esta variedad es

frecuente y en diversas series representa entre 20% a 50% de los CCR pediátricos; una incidencia que es más alta que en la población adulta.⁵⁻⁷

Se han intentado establecer factores pronósticos individuales en el caso del CCR. Eun-Jung y colaboradores, en una revisión de 619 pacientes, estratificó a los pacientes con base en los 55 años de edad: mayores y menores; y determinaron que los de este último grupo, presentan un menor estadio, menor grado nuclear y menor tamaño que en aquellos que se presentan en mayores de 55 años.

De igual modo McClellan y colaboradores, tras evaluar a 52 pacientes con enfermedad de von Hippel-Lindau que presentaban tumores menores de 3 cm, concluyeron que ninguno de éstos, presentó enfermedad metastásica en un seguimiento de 60 meses posterior a la resección tumoral.⁸⁻¹⁰

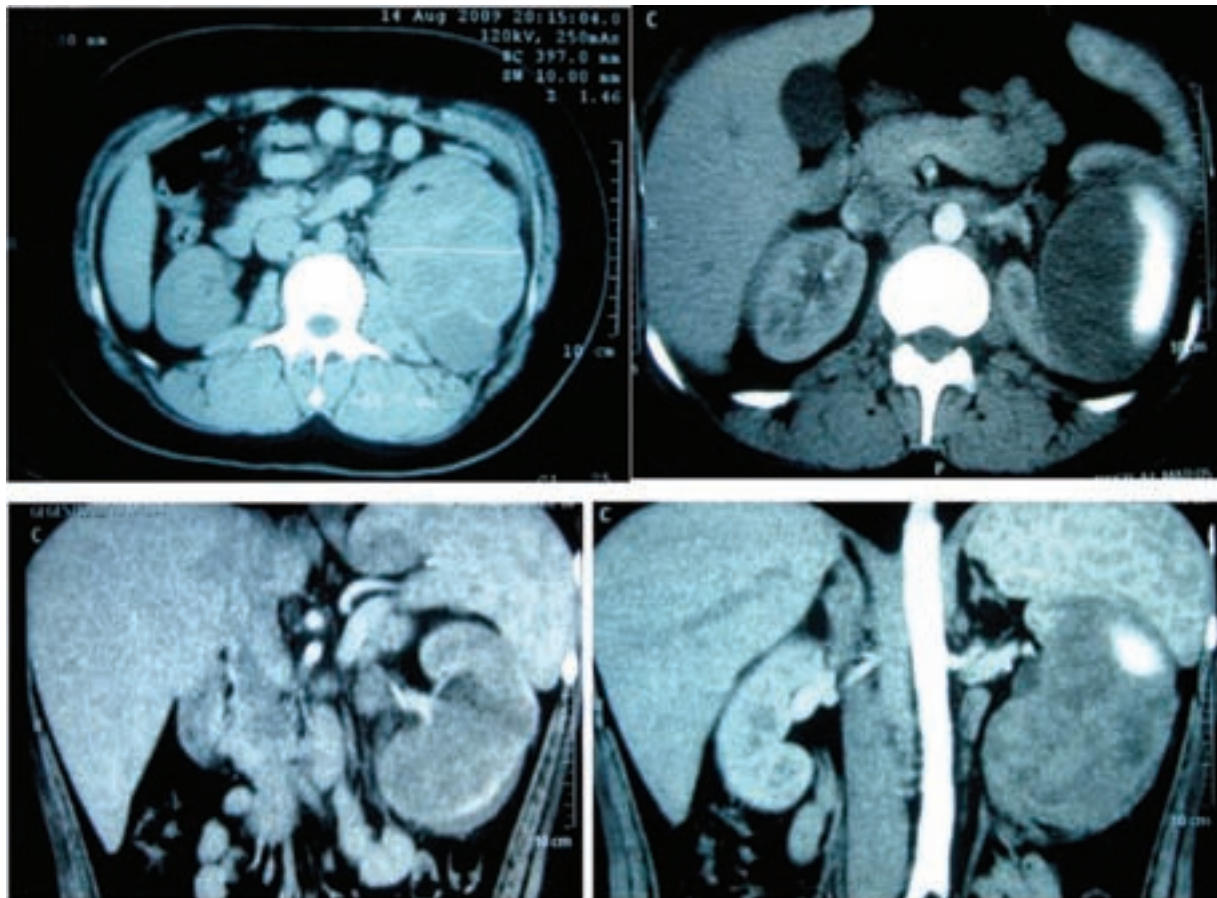


Imagen 1. Tomografía computarizada que muestra una tumoración renal izquierda de 10 cm por 8.5 cm, con reforzamiento a la aplicación del medio de contraste.

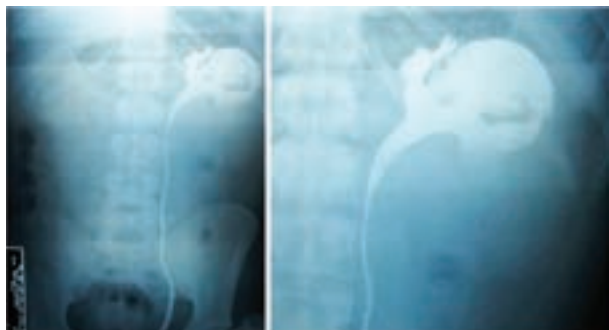


Imagen 2. Pielografía ascendente izquierda que muestra comunicación del medio de contraste del sistema colector a la tumoración.

■ PRESENTACIÓN DEL CASO

Paciente masculino de 17 años de edad con antecedente de Síndrome de CHARGE en tres familiares directos, estudiante, con adecuados hábitos higiénico dietéticos, tabaquismo ocasional positivo de un año y antecedente de apendicectomía a los 13 años de edad, sin complicaciones. Se presentó al servicio de urgencias por dolor de 12 horas de evolución localizado en ángulo costo vertebral izquierdo acompañado de hematuria macroscópica total sin presencia de coágulos, acompañado de disuria, frecuencia y polaquiuria. Negó cuadro de hematuria previo. A la exploración física, sus signos vitales estuvieron dentro de parámetros normales, con adecuada coloración e hidratación de tegumentos, sin datos de compromiso cardiopulmonar, con presencia de signo de Giordano izquierdo, sin palparse masas o visceromegalias, sin datos de irritación peritoneal o presencia de puntos ureterales. Genitales de aspecto masculino, pene y ambos testículos con características normales.

El resto de la exploración no aportó datos adicionales de importancia. Se solicitaron estudios de laboratorio: Hb 10.5 g/dL, Hto 30%, TP 16 seg, TPT 45.8 seg, INR 1.3, Creatinina 1.0 mg/dL, Urea 23.5 mg/dL, BUN 11 mg/dL, Na 145 mmol/L, K 4.5 mmol/L, Cl 112 mmol/L, Calcio 8.4 mg/dL, fosfatasa alcalina 120 U/L, Bilirrubina Total 1.4 mg/dL, Velocidad de sedimentación globular 25 mm/hora. Examen General de Orina: color paja, claro, densidad 1.000, pH 5.0, Hb +++, leucocitos 5-10 x campo, eritrocitos incontables y escasas bacterias. Se solicitaron exámenes de gabinete que incluyeron: tele de tórax, placa simple de abdomen y tomografía computarizada de abdomen y pelvis, en la que fue posible observar la presencia de una imagen lobulada dependiente de riñón izquierdo de 10 cm por 8.5 cm, la cual mostraba reforzamiento parcial a la aplicación del medio de contraste intravenoso (**Imagen 1**). Con este hallazgo se hizo el diagnóstico de tumor renal izquierdo.

Fue hospitalizado para completar el protocolo de estudio y decidir su tratamiento. El gammagrama renal con DTPA-Tc99m, mostró exclusión renal funcional izquierda con filtración glomerular total de 62.18 mL/minuto (15.88 mL/minuto y 46.3 mL/minuto para el riñón izquierdo y derecho, respectivamente). Con base en estos resultados, se tomó la decisión de realizar una pielografía ascendente izquierda, en la que se observó comunicación del medio de contraste del sistema colector izquierdo a la masa tumoral (**Imagen 2**). Con estos hallazgos se decidió realizar una nefrectomía radical izquierda, misma que se llevó a cabo sin complicaciones trans o posquirúrgicas (**Imagen 3**). El reporte histopatológico arrojó como resultado un adenocarcinoma renal de tipo papilar extensamente necrótico con componente microscópico de adenocarcinoma de células claras de patrón papilar, grado 3 de Fuhrman, sin invasión vascular, capsular o al sistema

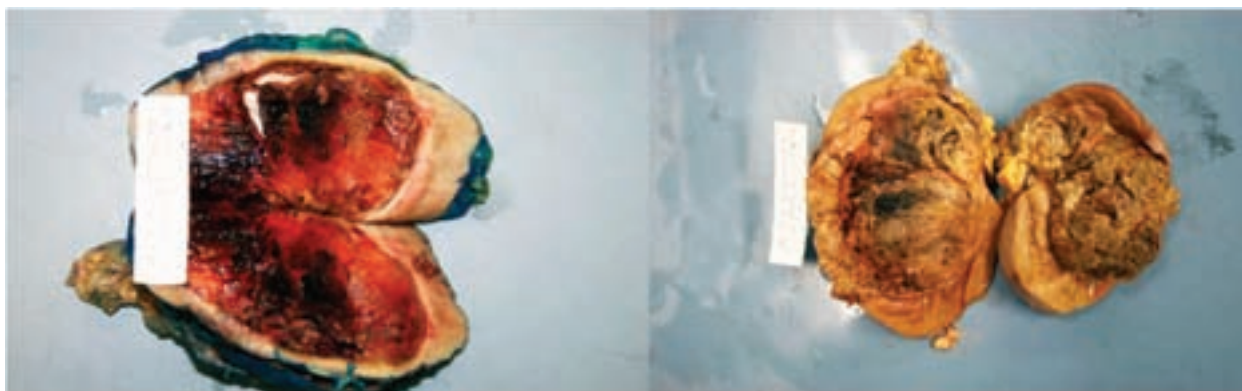


Imagen 3. Producto de nefrectomía radical izquierda. Riñón izquierdo de 13 cm por 8,3 cm por 6,5 cm, con peso de 360 g y con tumor de 9,5 cm por 8 cm por 5 cm, constituido por áreas de hemorragia que no involucra la cápsula renal.

pielocalicial (**Imagen 4**), adicionalmente se informó que las márgenes fueron negativos. La glándula suprarrenal se evidenció libre de tumor y la grasa hiliar libre de ganglios metastásicos. El paciente presentó buena evolución postquirúrgica y se egresó para continuar vigilancia por consulta.

■ DISCUSIÓN

El cáncer de células renales representa un proceso oncológico que resulta infrecuente en pacientes en edad pediátrica.

Una vez que se realiza el hallazgo de tumoración renal es difícil, y en algunos casos imposible, diferenciar el cáncer de células renales de otros tumores sólidos, ya sea tumor de Wilms u otros. Existe evidencia sobre la mayor incidencia de cáncer de células renales de tipo papilar en niños, incluso observando patrones genéticos y familiares en muchos de éstos casos.^{6,7}

La resección del tumor es el factor más importante en el pronóstico y supervivencia de los pacientes con cáncer de células renales, y al igual que en los adultos, no presentan una respuesta favorable a la quimio o radioterapia.^{7,8}

Existen diversos estudios que tratan de establecer factores pronósticos para este tipo de pacientes que puedan influir en la supervivencia, aunque en la mayoría de los casos, los pacientes acceden en búsqueda de atención cuando la sintomatología es múltiple y los tumores de mayor tamaño.^{7,8,10}

En este caso, el paciente manifestó dolor en ángulo costo vertebral acompañado de hematuria macroscópica, razones por las que se inició su abordaje diagnóstico. Se realizó TC abdominopélvica, gammagrama renal y pielografía ascendente, con la intención de realizar un procedimiento lo más conservador posible. Sin embargo con los hallazgos de los estudios de gabinete y los hallazgos transquirúrgicos no fue posible realizar una nefrectomía parcial.

■ CONCLUSIÓN

El cáncer de células renales representa una neoplasia infrecuente en la segunda década de la vida, comparado con la edad adulta, con un abordaje diagnóstico y

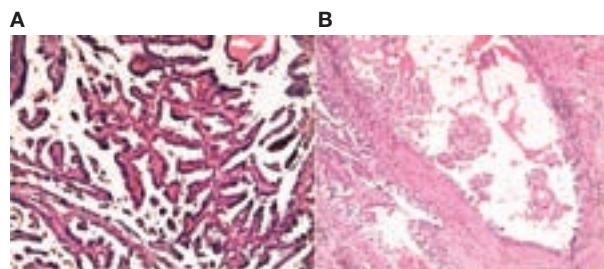


Imagen 4 A. Carcinoma de células renales mixto, predominantemente papilar, hecho que sobresalió en la mayoría de los campos. **B.** Carcinoma de células renales mixto. El componente de células claras se muestra en esta imagen y se reportó como grado III de la clasificación de Fuhrman.

terapéutico que comparte similitudes al CCR del adulto, con particular frecuencia de la variedad papilar; incluso con patrones hereditarios. Este diagnóstico debe tenerse en cuenta en pacientes que presenten hematuria macroscópica; con el fin de ofrecerles resección quirúrgica temprana, con lo que las posibilidades terapéutica mejoran en este tipo de casos.

BIBLIOGRAFÍA

1. Ahmed HU, Arya M, Levitt G. Part 1: Primary malignant non-Wilms' renal tumors in children. *Lancet Oncol* 2007;8(8):730-737.
2. Magnani C, Gatta G, Corazzari I. Childhood malignancies in the EUROcare study: the database and the methods of survival analysis. *Eur J Cancer* 2001; 37(6):678-686.
3. Ornstein DK, Lubensky IA, Venzon D. Prevalence of microscopic tumors in normal appearing renal parenchyma of patients with hereditary papillary renal cancer. *J Urol*. 2000;163:431-433.
4. Zbar B, Glenn G, Lubensky I. Hereditary papillary renal cell carcinoma: clinical studies in 10 families. *J Urol* 1995 Nov;153(5):1781.
5. Zbar B, Tory K, Merino M. Hereditary papillary renal cell carcinoma. *J Urol* 1994;151(3):561-566.
6. Walther MM, Choyke PL, Glenn G. Renal Cancer in families with hereditary renal cancer: prospective analysis of a tumor size threshold for renal parenchymal sparing surgery. *J Urol*. 1999 May;161(5):1475-1479.
7. Jung EJ, Lee HJ, Kwak C. Young age is independent prognostic factor for cancer-specific survival of low-stage clear cell renal cell carcinoma. *Urology* 2009;73(1):137-141.
8. Gillett MD, Cheville JC, Karnes RJ. Comparison of presentation and outcome for patients 18 to 40 and 60 to 70 years old with solid renal masses. *J Urol* 2005;173(6):1893-1896.
9. Schiff M, Herter G, Lytton B. Renal adenocarcinoma in young adults. *Urology* 1985;25(4):357-359.
10. Solomon D, Schwartz A. Renal pathology in von Hippel-Lindau disease. *Hum Pathol* 1988;19(9):1072-1079.