



# Hiperplasia prostática gigante. Informe de un caso y revisión de la bibliografía

De Silva-Gutiérrez A,<sup>1</sup> Pérez-Evía CA,<sup>2</sup> Alcocer-Gaxiola B,<sup>2</sup> Martínez-Méndez ME.<sup>3</sup>

## ■ RESUMEN

La Hiperplasia Prostática Benigna Gigante, (HPB-G) es una patología inusual, que deberá ser sospechada durante el estudio de los tumores sólidos del hueco pélvico en varones. Se informa sobre el caso de una patología poco común, HPB-G, de la cual existen menos de 30 casos informados en la literatura; con peso mayor de 500 g. Presentamos el caso de un paciente de 73 años de edad, quien cursaba con pocos síntomas urinarios, con un episodio de hematuria y sin elevación importante del APE. Fue tratado con enucleación del adenoma por abordaje vésico-capsular, y con un peso de 600 g de la pieza. Presentó una evolución posoperatoria adecuada.

**Palabras clave:** Hiperplasia prostática benigna gigante, prostatectomía vésico-capsular, México.

## ■ ABSTRACT

*Giant prostatic hyperplasia (GPH) is an unusual pathology that should be suspected during the study of solid pelvic cavity tumors in men. There are fewer than 30 reports in the literature of cases in which the entity weighs more than 500 g. The rare GPH case described here presented in a 73-year-old man with few urinary symptoms, an episode of hematuria and no significant prostate specific antigen (PSA) elevation. He was treated with enucleation of the adenoma by vesicocapsular approach. The surgical specimen weighed 600 g. Patient postoperative progression was adequate.*

**Key words:** *giant prostatic hyperplasia, vesicocapsular prostatectomy, Mexico.*

## ■ INTRODUCCIÓN

La hiperplasia prostática es sin duda el tumor más frecuente en los varones después de los 50 años; desde el punto de vista histológico, se caracteriza por la proliferación de tejido glandular, muscular o estromal según la *activación* de las distintas líneas celulares en su estructura, de tal forma que la intensidad con la que se genere

dicho desarrollo celular, nos dará el grado de crecimiento de la próstata.

La hiperplasia prostática benigna gigante (HPB-G), se caracteriza por un crecimiento que excede 500 g,<sup>1</sup> aunque para diversos autores, podría ser calificada como tal al alcanzar 200 g.<sup>2</sup> Existen menos de 30 casos informados que exceden 500 g en la bibliografía mundial.

1 Jefe Del Servicio de Urología.

2 Médico Adscrito al Servicio de Urología.

3 Jefe del Servicio de Imagenología.

Hospital de Alta Especialidad Dr. Juan Graham Casasús, Secretaría de Salud. Villahermosa, Tabasco. México.

*Correspondencia:* Dr. Alfonso de Silva Gutiérrez. Venustiano Carranza 220 Colonia Centro, Villahermosa Tabasco. CP 86100. Villahermosa, Tabasco. México. Teléfono y fax: 01 993 312 4665 y 316 3500. *Correo electrónico:* adesilva2@prodigy.net.mx

## ■ PRESENTACIÓN DEL CASO

Se trata de un varón de 70 años de edad que acudió al servicio de urología manifestando un síndrome urinario irritativo y obstructivo bajo, de un año de evolución, caracterizado por disminución de la fuerza y calibre del chorro urinario, pujo, intermitencia, goteo terminal, dolor suprapúbico y nictámero de cinco por cinco. Un mes previo a su ingreso, presentó un episodio de hematuria macroscópica que remitió en dos días sin manejo específico. Durante la entrevista clínica, refirió estreñimiento crónico, con presencia de dolor a la defecación. Negó pérdida de peso. En la exploración física urológica, no se palpó globo vesical, sus genitales eran de acuerdo a su edad y sexo; en el tacto rectal se evidenció la presencia de hemorroides externas, esfínter normo-tónico; la próstata estaba aumentada de tamaño, muy voluminosa, sin poder delimitar su base ni los bordes laterales, una superficie nodular y de consistencia adenomatosa, la temperatura normal y ligeramente dolorosa.

*Estudios de laboratorio:* Examen general de orina: Orina turbia, densidad urinaria de 1.020, leuco-eritrocituria, bacterias +++. APE: 13 ng. Con el ultrasonido transrectal, no se logró delimitar adecuadamente el tamaño de la próstata (13 cm por 10 cm); mostró pérdida de la ecotextura habitual que permitiera delimitar la zona periférica, central y transicional. Se realizaron biopsias por sextantes, cuyo informe histopatológico correspondió a hiperplasia prostática.

Se realizó prostatectomía vésico-capsular, con ligadura previa del complejo de Santorini y posterior enucleación del gran adenoma de 10 cm por 10 cm por ocho centímetros; se colocaron puntos de catgut crómico del cero a nivel de las *cinco y siete horas* sobre el cuello vesical y se trigonizó con crómico de dos ceros para posteriormente realizar la rafia de la cápsula prostática y vejiga en dos planos, con el mismo tipo de sutura: cero; se dejó sonda Couvelaire de 22 Fr por vía transuretral previa colocación de puntos de catgut crómico del uno sobre el cuello vesical a nivel de las *12 horas* para reducir el diámetro de éste. Su evolución posoperatoria fue satisfactoria, realizándose un manejo convencional con irrigación continua con solución fisiológica, durante las primeras 12 horas de posoperatorio y retirando la sonda y los puntos a los 10 días. El reporte de patología confirmó la presencia de tejido prostático con componentes fibro-mioglandular, con una importante presencia del componente estromal y sin evidencia de malignidad, en relación con hiperplasia prostática y peso de 600 g (**Imágenes 1 y 2**).

## ■ DISCUSIÓN

La prevalencia de la HPB es directamente proporcional al incremento de la edad; a los 80 años, la posibilidad de presentarla es de 95%;<sup>3</sup> estos cambios se inician a los 40

años de edad y el volumen de la misma se incrementa en el orden de 0.6 mL por año, asociándose a una disminución de la media de flujo urinario a razón de 0.2 mL por segundo.<sup>4</sup> Se reconoce que esto no es una regla, ya que el crecimiento de la glándula es caprichoso en cada caso, así como la severidad de los síntomas que dicho crecimiento genera, los cuales son englobados en un cuadro clínico conocido como *prostatismo*, que se caracteriza por la presencia de un síndrome urinario irritativo bajo (SUIB) y un síndrome urinario obstructivo bajo (SUOB), evaluados en forma general a través del índice internacional de síntomas prostáticos (IPSS); a este respecto es fundamental recordar que el *tamaño* de la próstata no es directamente proporcional al grado de severidad de sus síntomas.

Los estudios sobre la próstata durante los recientes 50 años han permitido que la población en general tenga mejor información sobre este órgano, dándole la importancia que reviste su estudio, particularmente después de los 40 años de edad, momento en que la evolución natural de las enfermedades que afectan a la glándula, progresan, tales como el cáncer, la HPB o la prostatitis.

La próstata se mantiene en un supuesto equilibrio ante la influencia de estímulos hormonales controlados por el eje hipotálamo-hipófisis mediante la secreción de hormona liberadora de la hormona luteinizante (LH-RH) por el hipotálamo, con lo que se estimula a la adenohipófisis para la producción de hormona luteinizante (LH), que ejerce su acción sobre el testículo productor de 95% de la testosterona y la suprarrenal con 5%. Esta hormona actúa a nivel prostático al desdoblarse en dehidrotestosterona (DTH), bajo el efecto de la enzima 5-alfa reductasa (5-AR), con la que se estimula el ácido-desoxirribonucleico de la célula prostática, con activación del RNAm, disparándose tanto factores de estimulación, como de inhibición del crecimiento que se encuentran en perfecta homeostasis. Así tenemos que las citoquinas, el factor de crecimiento epidérmico, y el factor de crecimiento derivado de las plaquetas, inducen el crecimiento prostático al producir la amplificación de la señal intracelular que estimula la mitosis y el factor beta de transformación del crecimiento (TFG- $\beta$ ) inhibe la división celular, además de inducir la muerte celular programada mediante la apoptosis inducida por diversos genes entre los que se incluyen al bcl-2 y bax.<sup>3,5</sup>

La génesis de la HPB-G no es conocida, sin embargo, podemos inferir que existe una exagerada sobreexpresión de los factores de crecimiento, además de la ausencia o disminución de los factores inhibitorios, con lo que se rompe ese equilibrio en el que además pudieran verse involucradas la mutación de algunos proto-oncogenes, como los son Ras y c-erb B-2, desarrollándose una señal continua de proliferación celular o bien la pérdida de influencia del gen supresor p-53 a

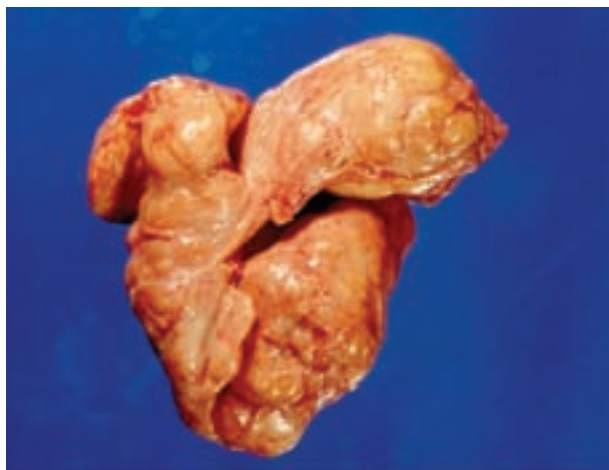

Imagen 1. Pieza quirúrgica; vista anterior.

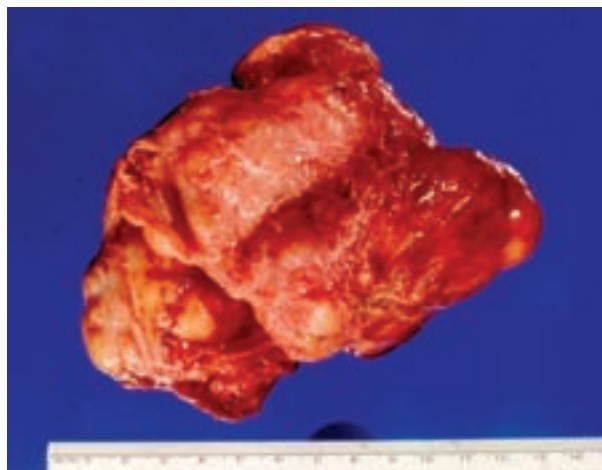


Imagen 2. Pieza quirúrgica; vista posterior. Peso final: 600 g.

través de su mutación o delección lo que permitiría una proliferación anormal de células<sup>6,7</sup>

La HPB-G es una entidad extremadamente rara de la cual se tiene el primer reporte en 1908 por Freyer quien extirpó un adenoma con peso mayor de 500 g. Hasta el año 2004 se tenía noticia de 16 casos,<sup>8,9</sup> y el más grande ejemplo de estas series, informó un peso de 2400 g.<sup>10</sup>

Los pacientes pueden debutar clínicamente por la presencia de síntomas urinarios obstructivos<sup>11</sup> o por síntomas extra-urinarios, caracterizados por la compresión de estructuras vecinas, debidas al exagerado crecimiento de la próstata.<sup>8</sup> Entre los diagnósticos diferenciales de masas solidas en el hueco pélvico, siempre deberá contemplarse a la HPB-G, la presencia de tejido prostático ectópico y los sarcomas. De igual manera, se debe considerar la posibilidad de tumores de estructuras vecinas a la próstata, todo esto independientemente de la edad del paciente o de los muchos o pocos síntomas que presente, ya que se tienen informes sobre esta patología, en pacientes menores a los 40 años de edad.<sup>11,12</sup> Los estudios de imagen, como el ultrasonido, la tomografía y la resonancia magnética, confirmarán la presencia de una severa hipertrofia prostática, pero en ocasiones pueden ser imprecisos para definir el origen de dichos tumores.<sup>11,13</sup>

El tratamiento para la HPB-G es la cirugía a cielo abierto, ya sea por abordaje retropúbico transcapsular<sup>8</sup> o suprapúbico transvesical,<sup>9</sup> en nuestro caso, realizamos un abordaje véscico-capsular con ligadura del complejo de la dorsal del pene, que nos ofreció un adecuado control durante el procedimiento quirúrgico. Existe el reporte de un caso de HPB-G mayor de 200 g, que se resecó por endoscopia mediante electrovaporización;

procedimiento que se lleva a cabo en varios tiempos quirúrgicos;<sup>14</sup> sin embargo, consideramos que en próstatas voluminosas, mayores de 100 g, la cirugía abierta es la opción que ofrece el mejor porcentaje de resolución, sin aumentar las posibilidades de complicaciones.

Una de las *incomodidades* de la cirugía a cielo abierto, es la presencia de un mayor volumen de sangrado transoperatorio en comparación con los procedimientos endoscópicos, por lo que han sido descritas técnicas de pinzamiento de hipogástricas (*control vascular*), antes de la enucleación del adenoma, con lo que se disminuye la presencia de éste.<sup>15</sup> En nuestra experiencia, durante la realización de prostatectomías a cielo abierto, nunca ha sido necesario realizar dicho control vascular, y en el caso en particular que nos ocupa de HPB-G, tampoco fue necesario; bastó la ligadura simple del complejo de la dorsal del pene antes del procedimiento y la colocación de puntos a las cinco y siete en el cuello vesical, una vez enucleado el adenoma. El sangrado durante el transoperatorio, fue de 700 mL y no ameritó transfusión sanguínea, igual que en otros reportes de HPB-G.<sup>16</sup>

## ■ CONCLUSIÓN

La HPB-G es una entidad extremadamente rara, de la que no conocemos los mecanismos para su génesis. Debe ser parte del diagnóstico diferencial de los tumores del hueco pélvico en varones adultos, independientemente de su edad. El hecho de que exista un mayor componente estromal en estas próstatas voluminosas nos explica que no haya una elevación exagerada del APE, esto es, por encima de 25 ng, condición que en un momento dado, se podría esperar ante la relación

conocida de volumen/APE en la patología benigna de la próstata.

## BIBLIOGRAFÍA

1. Fishman JR, Merrill DC. A case of gigant prostatic hyperplasia. *Urology* 1993;42(3):336-337.
2. Kawamura S, Takata K, Yoshida I. Case of gigant prostatic hypertrophy. *Hinyokika Kyo* 1984;30(12):1861-1866.
3. Roehrborn CG, McConnell JD. Benign prostatic hyperplasia: Etiology, pathophysiology, epidemiology, and natural history. In *Campell-Wash Urology*, 9<sup>th</sup> Edition. Ed. Saunders-Elsevier, 2007; 86(3):2727-2765.
4. Drach GW, Layton TN, Binard WJ. Male peak urinary flow rate: relationship of volume voided and age. *J Urol* 1979;122(2):210-214.
5. Kirby RS. Revisión de las Enfermedades Prostáticas; Atlas de enfermedades prostáticas. Ed. TG Hostench, 1998;1:12-24.
6. Zhou HE, Wan DS, Zhou J. Expression of c-erb B-2/neu proto-oncogene in human prostatic cancer tissues and cell lines. *Mol Carcinog* 1992;5(4):320-7.
7. Linehan WM. Molecular genetics of tumor suppressor gene in prostate carcinoma. The challenge and the promise ahead. *J Urol* 1992;147(3 Pt 2):808-809.
8. Klinger ME, DiMartini J. Massive prostatic hypertrophy. *Urology* 1975;6(5):618-619.
9. Yilmaz K, Istanbuloglu O, Guven S, et al. Gigant prostatic hyperplasia: Case Report. *Int Urol Nephrol* 2006;3(3-4):587-589.
10. Medina PM, Valero PJ, Valpuesta FI. Giant hypertrophy of the prostate: 2410 grams of weight and 24 cm in diameter. *Arch Esp Urol* 1997;50(7):795-797.
11. Fernández D, Fernández G, Martín G. Pelvic solid masses of uncertain etiology. A clinical case. *Actas Urol Esp* 2001;25(3):226-229.
12. Schilling D, Hennenlotter J, Vogel U. Giant solitary tumor in the true pelvis: atypical prostatic adenomyomatosis. *Urol Int* 2007;78(2):188-192.
13. Szklaruk J, Tamm EP, Choi H. MR Imaging of common and uncommon large pelvic masses. *Radiographics* 2003;23(2):403-424.
14. Noguchi M, Yahara J, Motomori T. Transurethral electrovaporization for giant prostatic hyperplasia: report of a case. *Kurume Med J* 2003;50(3-4):151-153.
15. Shaheen A, Quinlan D. Feasibility of open simple prostatectomy with early vascular control. *BJU Int* 2004;93(3):349-352.
16. Sood R, Jain V, Chauhan D. Giant prostatic Hyperplasia: Surgical management of a case. *J Postgrad Med* 2006;52(3):232-233.