



Cistitis enfisematosa en el paciente diabético

Orlich-Castelán C, Loyola-Castro E.

■ RESUMEN

Se reporta el caso poco común de un marinero con diabetes mellitus descompensada que se presentó con una cistitis enfisematosa evidente en un ultrasonido de la vejiga, quien de manera sorprendente se mantuvo en excelente estado general y afebril. No fue posible aislar ninguna bacteria causal por haberse iniciado antibióticos en forma temprana y además fue tratado con cirugía conservadora.

Palabras clave: infección urinaria, enfisematosa, cistitis.

■ ABSTRACT

The rare case of a sailor with uncontrolled diabetes who presented with emphysematous cystitis is reported. Emphysematous cystitis was detected by means of bladder ultrasound and the patient surprisingly remained without fever and in a good general state of health. The causal bacterium was not able to be isolated because the patient had begun early antibiotic treatment and had also undergone conservative surgery.

Key Words: urinary infection, emphysematous, cystitis.

■ INTRODUCCIÓN

La cistitis enfisematosa es muy rara y se manifiesta como una infección de la vejiga grave producida por microorganismos que generan gas y que se presenta con cuadros sutiles pese a la gravedad de la infección. Es más frecuente en pacientes diabéticos o inmunosuprimidos.

■ REPORTE DEL CASO

Marinero de 53 años, hipertenso, diabético tipo 2, con dolor de 3 días de duración en fosa iliaca derecha e

hipogastrio, hematuria macroscópica, disuria y dificultad de vaciamiento vesical, sin antecedentes de neumaturia. Recibió tratamiento en altamar con 2 g IV/día de ceftriaxona, 500 mg bid orales de ciprofloxacina, 500 mg orales tid de metronidazol e insulina. Fue trasladado por helicóptero al Hospital CIMA de San José en condiciones estables y al ingreso en el servicio de emergencias, durante el examen físico, se encontró una vejiga distendida hasta el ombligo, sin globo vesical que pudiera ser causado por retención urinaria, y una próstata pequeña, edematosa, blanda y dolorosa. El estado general del paciente era bueno y no presentaba fiebre. Se reportó

Servicio de Urología, Hospital CIMA-San José. San José, Costa Rica.

Correspondencia: Dr. Claudio Orlich Castelán. Clínica Americana, 3er piso. San José, Costa Rica. Teléfonos: (506) 2258 6868, (506) 2233 1514.

una glucemia en 257 mg, una creatinina en 2.55 mg y 13 060 leucocitos sin bandas, además de un antígeno prostático específico normal. La prueba de HIV y de hepatitis B y C fue negativa. Un estudio de ultrasonido reveló la presencia de gas dentro de la mucosa vesical, lo que dio lugar al diagnóstico radiológico de cistitis enfisematosa. No existían antecedentes de neumaturia ni de síntomas gastrointestinales sugerentes de diverticulosis colónica; tampoco síntomas obstructivos urinarios previos. Sí manifestó disfunción sexual importante, quizá debida a su diabetes mellitus.

De manera inicial se colocó una sonda uretral para medir la diuresis y se inició meropenem a una dosis de 250 mg cada 12 horas. Se redujo en forma manual una parafimosis a las 48 horas. Una colonoscopia fue negativa para diverticulosis y cáncer de colon y no se encontraron fístulas vesicoentéricas. Un ultrasonido de control 3 días después de su ingreso mostró un flemón en vejiga y pelvis con edema acentuado de todas las capas de la vejiga y de la grasa perivesical con presencia de gas intraparietal (**Imagen 1**). Al examen físico se encontró edema de escroto y miembros inferiores por compresión linfática de la masa pélvica.

El paciente se llevó a la sala de operaciones para ser explorado y bajo anestesia se palpó una gran masa inflamatoria en todo el hipogastrio que llegaba hasta el ombligo, sin la presencia de globo vesical por retención urinaria. Se encontró edema y signos de inflamación muy graves en todo el espesor de la vejiga y de la grasa perivesical, sin presencia de material purulento ni de fístulas enterovesicales (**Imagen 2**). Se realizó una debridación del tejido inflamatorio, sobre todo de la mucosa vesical, y se tomaron muestras para biopsia de la vejiga. Se colocó un tubo de cistostomía suprapúbica y se lavaron los tejidos con agua oxigenada, yodo y una solución de antibióticos con base en gentamicina y cefalosporinas; se dejaron drenajes de Penrose en los espacios de Retzius y perivesical. En el posoperatorio desarrolló edema y celulitis de la piel en la herida y áreas de equimosis en el abdomen.

El paciente siempre se mantuvo afebril y en buen estado general. Los cultivos de orina y los cultivos para aerobios y anaerobios obtenidos en la sala de operaciones del tejido inflamatorio se reportaron como negativos y nunca se aisló una bacteria causal. La creatinina descendió a 0.75 mg/dl y el leucograma descendió a 9 550. Las biopsias de vejiga reportaron cistitis aguda grave enfisematosa (**Imagen 3**). No hubo infección de la herida quirúrgica y una semana después se observó mejoría con disminución de la masa en hipogastrio y desaparición del edema de genitales y miembros inferiores. En esas condiciones se transfirió al paciente por vía aérea a Portugal, de donde se reportó mejoría progresiva en los días subsiguientes.

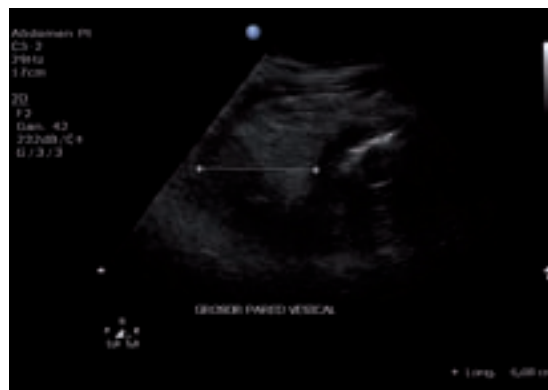

Imagen 1. Ultrasonido de vejiga en el que se advierte un engrosamiento de todas las capas de la vejiga y el tejido perivesical, así como la presencia de gas por debajo de la mucosa vesical.

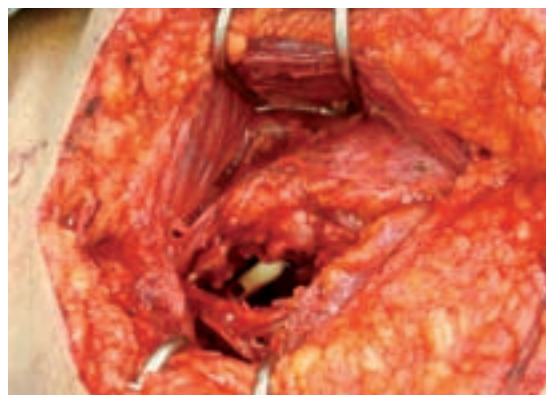

Imagen 2. Fotografía de imagen macroscópica de la vejiga obtenida durante la operación en la que se muestra engrosamiento de todas las capas de la pared vesical por cistitis grave con reacción inflamatoria perivesical también de gravedad.

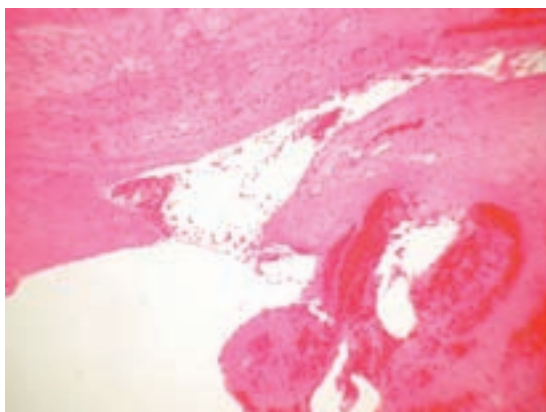


Imagen 3. Corte histológico que muestra la presencia de gas dentro de la mucosa vesical.

■ DISCUSIÓN

La cistitis enfisematosa es una entidad nosológica muy rara que se caracteriza por la presencia de gas en la pared vesical y en los tejidos vecinos. Sus manifestaciones clínicas varían desde los pacientes asintomáticos, que presentan de manera exclusiva hallazgos radiológicos, hasta el cuadro de una cistitis muy grave que se acompaña de mortalidad muy alta.¹

Hay una frecuencia del doble en el sexo femenino. La glucosuria de la diabetes mellitus actúa como un sustrato fermentable para las bacterias formadoras de gas en estos pacientes y hasta 50% de ellos es diabético.

Los pacientes con compromiso inmunológico, receptores de trasplante renal, infecciones urinarias a repetición previas, presencia de estasis, vejigas neurogénicas y aquéllos con enfermedad hepática también están en riesgo de contraer esta afección. Se han aislado bacterias anaerobias de *Clostridium perfringens* y algunas especies de *Candida albicans*, en especial en pacientes de la tercera edad y con compromiso inmunológico. También se ha aislado *E. coli* y especies productoras de gas de *Staphylococcus aureus*, *Proteus mirabilis* y *Klebsiella pneumoniae*.²

Por lo general, estos pacientes se presentan con dolor del abdomen bajo, fiebre, hematuria, piuria y muy rara vez neumaturia y la placa simple de abdomen muestra la presencia de gas con distribución lineal de burbujas múltiples. En casos graves, los síntomas sugieren un trastorno abdominal o pélvico agudo con desprendimiento de la mucosa vesical y gangrena y síntomas de sepsis que requieren tratamiento quirúrgico con antibióticos en forma urgente. La mayoría tiene formas clínicas moderadas que responden al tratamiento, pese a la imagen radiológica o ultrasonográfica alarmante.³

La placa simple de abdomen suele ser diagnóstica y la TAC lo confirma, además de localizar el sitio y extensión de la colección de gas y excluir la formación de abscesos o fistulas. La urografía intravenosa puede mostrar la extensión del gas hacia los uréteres, hacia el

riñón o hacia la glándula suprarrenal, que cuando coexisten se vinculan a una morbimortalidad muy importante. La cistoscopia puede demostrar la presencia de burbujas de aire dentro de la mucosa vesical, pero en general no está indicado realizarla en estos pacientes por el riesgo de propagar una infección grave con bacteriemia.⁴

La mayoría de estos pacientes sobrevive no obstante sus enfermedades concurrentes y su débil condición médica, pero también se reportan casos de muerte por la enfermedad. El tratamiento incluye el uso de antibióticos apropiados, el control de la diabetes y el establecimiento de un drenaje de orina. Los valores de creatinina representan un indicador confiable de la evolución y el pronóstico del caso y los pacientes azotémicos tienen un riesgo más alto en su morbimortalidad.

La exploración quirúrgica con desbridamiento o cistectomía se usa en casos muy graves que no responden al tratamiento médico con antibióticos. El drenaje percutáneo también se usa como una medida aceptable.^{5,6}

■ CONCLUSIONES

La cistitis enfisematosa es muy rara y se diagnostica por métodos de imagenología. Es muy importante efectuar el diagnóstico temprano e iniciar a la brevedad el tratamiento apropiado con antibióticos y en raras ocasiones con cirugía para evitar la mortalidad.

BIBLIOGRAFÍA

1. Gillenwater J, Grayhack JT, Howards SS, et al. Infections diseases. Adult and pediatric urology. Lippincott Williams & Wilkins. Philadelphia, PA, EUA, 2002:1256
2. Bobba RK, Arsura EL, Sama PS, Sawh AK. Emphysematous cystitis: an unusual disease of the genito-urinary system suspected on imaging. *Ann Clin Microbiol Antimicrob* 2004;3:20.
3. O'Connor LA, De Guzman J. Emphysematous cystitis: a radiographic diagnosis. *Am J Emerg Med* 2001;19(3):211-3.
4. Leclercq P, et al. What's your call. *Can Med Assoc J* 2008;178:65-78.
5. Young YR, Sheu BF, Lee CC, Chang SS, Li PL, Wu YS. Images in emergency medicine. Emphysematous cystitis. *Ann Emerg Med* 2008;51(3):230-61.
6. Tsao J. Diagnostic dilemma. Emphysematous cystitis. *Am J Med* 2001;110:785-6.