



# Cuerda sin hipospadias

Valdepeña-Estrada RE,<sup>2</sup> Castellanos-Hernández H,<sup>1</sup> Córdoba-Basulto DI,<sup>3</sup> Bernal-García R,<sup>1</sup> De la Cruz-Gutiérrez SM,<sup>1</sup> Figueroa-Zarza M,<sup>1</sup> Velázquez-Macías RF.<sup>4</sup>

## RESUMEN

La cuerda congénita (chordee) o curvatura peniana ventral es común en el hipospadias, pero lo es mucho menos cuando el meato es ortotópico, y es rara cuando se presenta de forma aislada, en que. representa alrededor de 4% a 10% de los casos de cuerda congénita. La etiología y el manejo de esta afección continúan sujetos a debate en la literatura.

**Palabras clave:** cuerda, hipospadias, congénita, preputial.

## ABSTRACT

*Ventral penile curvature or chordee is common in hypospadias but is much less frequent when the meatus is orthotopic. It rarely presents in isolated form and as such represents approximately 4-10% of chordee cases. Etiology and management of this condition continues to be a subject of debate in the literature.*

**Key words:** chordee, hypospadias, congenital, preputial.

## INTRODUCCIÓN

La cuerda congénita (chordee) o curvatura peniana ventral es común en el hipospadias, pero lo es mucho menos cuando el meato es ortotópico.<sup>1</sup> Es una anomalía congénita rara que suele resultar en un encordamiento ventral del pene y un meato en posición normal.<sup>2,3</sup>

Su etiología precisa no ha sido dilucidada hasta la fecha, aunque ahora es bien aceptado que varios

cambios anatómicos se relacionan con la cuerda con o sin hipospadias y se requieren varios procedimientos quirúrgicos.

Se ha propuesto que la cuerda se debe a una uretra congénitamente corta y que ésta debe ser seccionada. También se ha propuesto la teoría de que la cuerda sin hipospadias resulta de una disgenesia de la fascia que rodea la uretra.

1 Médico residente de Urología, Hospital Regional Licenciado Adolfo López Mateos, ISSSTE. México, Distrito Federal. 2 Cirujano Urólogo, Médico adscrito, Servicio de Urología, Centro de Cirugía Ambulatoria, ISSSTE. México, Distrito Federal. 3 Doctora en Psicología y Antropología Médica, FES Iztacala, UNAM. México, Distrito Federal. 4 Cirujano Urólogo, Médico adscrito, Servicio de Urología, Hospital

Regional Licenciado Adolfo López Mateos, ISSSTE. México, Distrito Federal.

*Correspondencia:* Dr. Hibert Castellanos Hernández. Av. Universidad No. 1321, Col. Florida, Delegación Álvaro Obregón, Distrito Federal. Teléfono: 044 55 2901 9733. Correo electrónico: hibertfuzz@hotmail.com.

Se ha propuesto la clasificación del encordamiento en tres grupos, de acuerdo con las capas afectadas, donde el grupo I presenta cuerpo esponjoso, dartos y fascia de Buck defectuosos, el grupo II dartos y fascia de Buck deficientes y en el grupo III sólo está afectada la fascia del dartos. La desproporción corporal es otra causa de encordamiento y se la clasifica como grupo IV, que corresponde a la cuerda sin hipospadias.<sup>1</sup>

### ■ CASO CLÍNICO

Se presenta el caso de un paciente masculino de 10 años de edad, sin antecedentes de importancia para su padecimiento actual, producto de la gesta 2, nacido por parto eutósico de madre de 22 años al nacimiento y hermano 6 años mayor en apariencia sano. Acudió a valoración médica por presentar esfuerzo miccional así como disminución de la fuerza del chorro urinario, sin antecedentes de cuadros infecciosos, y fue referido a la consulta especializada por este motivo.

A la exploración física se encontraron testículos retráctiles normales, pene con hundimiento en grasa púbica, prepucio bifurcado en la región dorsal y meato urinario ortotópico, ausencia de prepucio en la región ventral de pene así como cuerda prepucial; no se identificó presencia de hipospadias a ningún nivel (**Imagen 1**).

Se realizó ultrasonograma testicular y renal para descartar alguna otra malformación asociada pero fue normal.

Se decidió la realización de una plastia prepucial y corrección de la cuerda, para lo cual se tomó en cuenta la técnica descrita por Jednak y colaboradores. Se practicó una incisión en forma de "raqueta de tenis" 5 mm detrás de la corona dorsal (**Imagen 2**), se modelaron colgajos de Byar (**Imagen 3**) y se resecó la cuerda fibrosa en la cara ventral de pene, momento en el que sólo se identificó compromiso de la fascia de Buck, ya que el dartos y el cuerpo esponjoso se encontraban respetados. En un paso siguiente, la región ventral del pene se cubrió con los colgajos (**Imagen 4**).


El paciente se manejó de forma ambulatoria, y presentó una evolución quirúrgica satisfactoria, con mejoría de su mecánica miccional, así como de la estética genital.

### ■ DISCUSIÓN

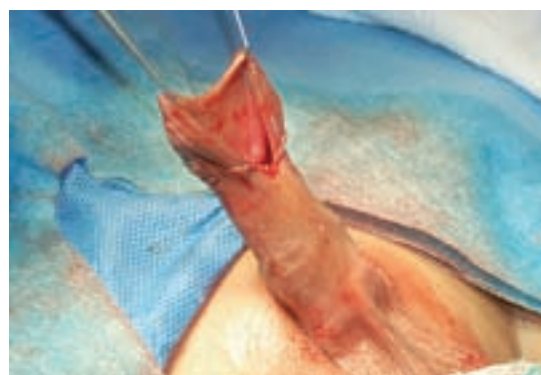La cuerda aislada sin hipospadias es rara y representa de 4% a 10% de los casos de cuerda congénita.

La etiología y el manejo de esta afección continúan sujetos a debate en la literatura.<sup>3</sup>

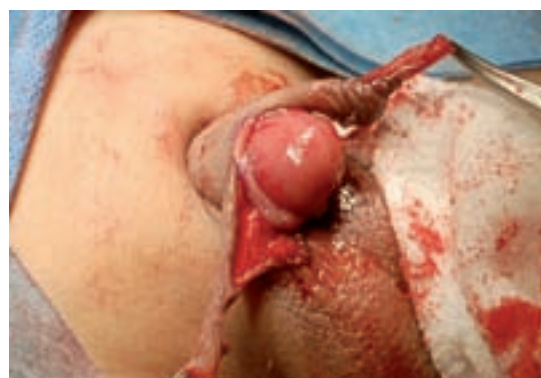La detención en el desarrollo es una presunta causa de hipospadias y a menudo resulta en un encorvamiento con un relativo acortamiento de las estructuras ventrales. Algunas veces el acortamiento ventral de la piel y el dartos producen el encorvamiento.<sup>2</sup>



**Imagen 1.** Pene con prepucio bifurcado en la región dorsal, así como ausencia de prepucio en la región ventral.



**Imagen 2.** Incisión en forma de "raqueta de tenis" a 5 mm por detrás de la corona dorsal del pene.



**Imagen 3.** Elaboración de colgajos tipo Byar, los cuales se colocan en la región ventral de pene

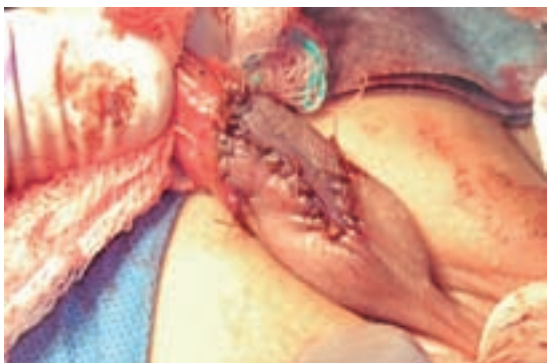

Imagen 4. Región ventral de pene cubierta por los colgados de Byar.

En 1973, Devine y Horton clasificaron la cuerda sin hipospadias en grupos basados en las diferentes causas involucradas. El tipo I se considera el defecto más serio. Resulta de la deficiencia del cuerpo esponjoso, el dartos y la fascia de Buck en la porción de uretra comprometida. Por tanto, la uretra se localiza justo debajo de la piel y el tejido fibroso que subyace a la uretra es el determinante de la cuerda. En el tipo II el cuerpo esponjoso es normal, mientras que dartos y fascia de Buck son disgenéticos. En el tipo III de la cuerda sólo el dartos es deficiente, además de causante de la curvatura peniana.<sup>5</sup>

De manera subsecuente, Kramer reconoció que la desproporción corporal es una causa adicional de curvatura peniana y clasificó a esta forma como cuerda sin hipospadias tipo IV. La uretra corta por causas congénitas también se reconoce como una causa rara de cuerda congénita.<sup>4</sup>

En el caso que se presenta se categorizó al paciente con una cuerda sin hipospadias tipo II.

Young propuso en 1937 que la cuerda sin hipospadias se debía a una uretra corta por causas congénitas y sugirió que el manejo debía ser con transección y reconstrucción de la uretra ventral encordada.<sup>1</sup>

Devine y Horton propusieron en 1973 que la cuerda sin hipospadias era debida a un desarrollo anormal de las capas fasciales que rodean a la uretra. En su experiencia, la mayoría de los pacientes fueron tratados con éxito con la resección del tejido fibroso, mientras que la

transección uretral fue requerida rara vez para lograr el enderezamiento peniano.<sup>5</sup>

En 1982 Kramer reconoció que la desproporción corporal era una causa importante de cuerda aislada y recomendó que la plicatura dorsal se realizara de acuerdo con el principio de Nesbit para corregir este tipo de cuerda sin hipospadias.<sup>4</sup> Sin embargo, otros sugieren que la elongación de los órganos corporales ventrales con material de injerto es superior a la plicatura de los órganos corporales ventrales en curvaturas penianas serias.<sup>3</sup>

La reparación exitosa de la cuerda sin hipospadias debe producir un falo recto con meato uretral que permita una micción normal.<sup>6</sup>

En el caso referido, se utilizó la técnica descrita por Jednak y colaboradores,<sup>6</sup> la cual se utiliza de manera original para defectos categorizados como tipo I, los cuales comprometen la uretra. En el caso descrito no existía compromiso de tal estructura y sin embargo, se consideró que el tratamiento dado a la piel de la corona dorsal y el llevar el colgajo a la región ventral fueron la manera más adecuada de manejar el presente caso.

## ■ CONCLUSIONES

El *chordee* o cuerda congénita es una entidad rara cuando se presenta de forma aislada; esta entidad nosológica puede condicionar dificultad en la mecánica miccional, así como alteraciones en la estética genital. Existen múltiples técnicas para la corrección de esta afección, pero lo correcto es individualizar cada paciente, lo que significa que antes de decidir qué procedimiento se utilizará hay que establecer cuáles son las estructuras que se encuentran comprometidas, y no realizar intervenciones extensas innecesarias, además de sugerir su corrección en la edad preescolar.

## BIBLIOGRAFÍA

1. Yun Man T, Shao Ji C, Lu Gang H. Chordee without hypospadias: report of 79 chinese prepuberal patients. *J Androl* 2007;28(4):630-633.
2. Snodgrass W. A farewell to chordee. *J Urol* 2007;178 (3 Pt 1):753-4.
3. Donnahoo KK, Cain MP, Pope JC. Etiology, management and surgical complications of congenital chordee without hypospadias. *J Urol* 1998;160(3 Pt 2):1120-2.
4. Kramer SA, Aydin G, Kelalis PP. Chordee without hypospadias in children. *J Urol* 1982;128(3):559-61.
5. Devine CJ, Horton CE. Chordee without hypospadias. *J Urol* 1973;110(2):264-71.
6. Jednak R, Hernandez N, Spencer J. Correcting chordee without hypospadias and with deficient ventral skin: a new technique. *BJU Int* 2001;87(6):528-30.