

CASO CLÍNICO**Orquitis nodular peritesticular (seudotumor fibroso),
asociada a hidrocele**

Ramos de la Cruz R,¹ Lastra Camacho G,¹ Catalán Quinto G,² Castañeda Sánchez J de J²

RESUMEN

Se trata de hombre de 31 años, quien acude a nuestro servicio por presentar aumento de volumen de testículo derecho de 6 años de evolución. A los 14 años tuvo antecedente de traumatismo a nivel de testículo derecho. En la exploración física se encontró aumento de volumen de testículo derecho, con dolor mínimo y con edema importante de la bolsa escrotal. El ultrasonido reportó varios nódulos intraescrotales y los marcadores tumorales estuvieron dentro de límites normales. El espécimen quirúrgico muestra varias lesiones nodulares que dependen de la túnica vaginalis y respetan el parénquima testicular. En los hallazgos microscópicos se observa que los nódulos están compuestos por fascículos de fibroblastos, éstos no tienen atipia ni mitosis. En algunas áreas hay infiltrado inflamatorio de tipo crónico. Las lesiones fibrosas son extremadamente raras. El tratamiento de elección es el quirúrgico y estos tumores tienen un excelente pronóstico.

Palabras clave: testículo, túnica vaginalis, trauma testicular.

SUMMARY

It's a 31 years old man, who came with us, presented increased local volume of right testicle of six years of evolution. To the 14 years old, had history of testicular trauma. In the physical examination had increase local volume of the right testicle with pain minimum and important increase local volume of the scrotal bag. The ultrasound reported some nodulars tumors who depend of the wall of the scrotum. The tumoral markers were negative. The shape of the surgical specimen showed some nodulars tumors that depend of the tunica vaginalis and respect the parenchyma testicular. In the microscopic findings the tumor it's componed by fascicle of fibroblastic cells. These are fusiform and no have atipic or mitotic areas. In some areas there are chronic inflammatory cells. The fibrous tumors of the wall of the scrotum are uncommon lesions. The surgery is the treatment of choice and this tumor has a good prognostic.

Key words: testicle, tunica vaginalis, testicular trauma.

1 Servicio de Patología Quirúrgica, Hospital Obregón SC. 2 Servicio de Urología, Clínica Londres, Grupo Ángeles.

Correspondencia: Dr. Romeo Ramos de la Cruz. Servicio de Patología Quirúrgica, Hospital Obregón, S.C. Álvaro Obregón Núm. 123, Col. Roma, C.P. 06700, Del. Cuauhtémoc. México, D.F. Correo electrónico: ramosdlac@hotmail.com.

PRESENTACIÓN DEL CASO

Se trata de hombre de 31 años, quien a los 14 años, recibió un golpe a nivel del testículo derecho. En ese momento recibió atención médica y tanto el dolor como la inflamación desaparecieron. Cuando tenía 25 años volvió a notar aumento de volumen y edema de testículo derecho, hasta la fecha. En la exploración física encontramos aumento de volumen de testículo derecho, edema intenso y dolor de leve a moderado a la palpación. El ultrasonido describe nódulos intraescrotales e hidrocele. Se le realizaron marcadores tumorales y todos se encontraron dentro de límites normales. Se sometió a cirugía con el diagnóstico clínico de masa testicular en estudio. Hallazgos macroscópicos: el espécimen midió 16x14x11 cm, la superficie externa era de color gris y no presentaba alteraciones macroscópicas. Al corte se aprecian varios nódulos, el de mayor tamaño mide 4 cm, y el de menor tamaño medía 1 cm, de eje mayor. Éstos eran de color blanco-grisáceo, de aspecto fasciculado, arremolinado y de consistencia media. El parénquima testicular era de color café-amarillo y no presentaba alteraciones macroscópicas (figura 1). También había presencia de líquido por hidrocele entre los nódulos. Hallazgos microscópicos: los nódulos están conformados por células fusiformes de origen fibroblástico, éstas no presentan atipia ni mitosis y en algunas áreas se observa nidos de linfocitos. Los túbulos seminíferos del parénquima testicular no presentan alteraciones microscópicas (figura 2).

DISCUSIÓN

La orquitis nodular peritesticular (seudotumor fibroso), es una entidad extremadamente rara. Se ha descrito en niños, adolescentes y adultos.¹⁻³ El origen se cree que es por la excesiva proliferación de fibroblastos y miofibroblastos del tracto genitourinario, y en este caso, de la túnica vaginalis como respuesta a un trauma, hidrocele o procesos infecciosos.¹ Aunque el crecimiento de esta neoplasia reactiva es lento, insidioso y nodular, hay algunos casos que tienen crecimiento de manera difusa.² El diagnóstico diferencial se tiene que hacer con neoplasias germinales primarias de testículo, ya que éstas también pueden presentar este tipo de crecimiento tanto nodular como difuso. Los seudotumores fibrosos benignos tienen la característica de

respetar el parénquima testicular a diferencia de las neoplasias primarias malignas que se originan en las células germinales de los túbulos seminíferos.^{2,4,5} En todos los casos publicados el tratamiento de elección es el quirúrgico, y hasta el momento, no ha habido publicaciones que reporten recidivas, sin embargo, Al-Sayyad *et al*,⁶ hacen referencia sobre la ayuda del estudio transoperatorio para determinar el carácter benigno de estos tumores y evitar así, orquiectomías innecesarias.

La importancia de la presentación de este caso radica en conocer más acerca de esta entidad benigna de presentación poco frecuente, el conocer más acerca del tratamiento y finalmente aumentar la casuística.

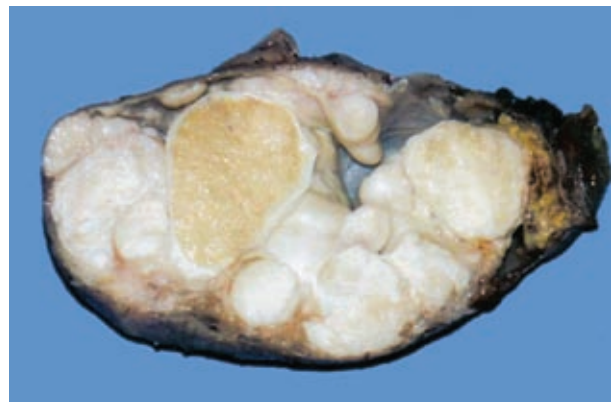


Figura 1. Múltiples nódulos que se originan en la túnica vaginalis. El parénquima de testículo sin alteraciones macroscópicas (en el centro). También hay pared adelgazada por hidrocele.

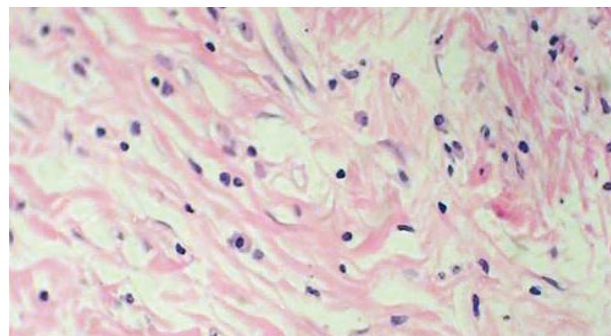


Figura 2. Proliferación de células fusiformes (fibroblastos), éstas no presentan atipia ni mitosis. También hay infiltrado linfoplasmocitario.

BIBLIOGRAFÍA

1. Thompson JE, van der Walt JD. Nodular fibrous proliferation (fibrous pseudotumor) of the tunica vaginalis testis. A Light, electron microscopic and immunocytochemical study of a case and review of the literature. *Histopathology*. 1986;10(7):741-8.
2. Seethala RR, Tirkes AT, Weinstein S, Tomaszewski JE, Malkowicz SB, Genega EM. Diffuse fibrous pseudotumor of the testicular tunics associated with an inflamed hydrocele. *Arch Pathol Lab Med*. 2003;127(6):742-4.
3. Zenker I, Schutz A, Sorge I, Trobs RB. Nodular periorchitis masquerading as a malignant parafunicular tumor in an adolescent. *J Pediatr Surg*. 2006;41(1):e33-5.
4. Parveen T, Fleischmann J, Petrelli M. Benign fibrous tumor of the tunica vaginalis testis. Report of a case with Light, electron microscopic, and immunocytochemical study, and review of the literature. *Arch Pathol Lab Med*. 1992;116(3):277-80.
5. Tobias-Machado M, Correa Lopes Neto A, Heloisa Simardi L, Borrelli M, Wroclawski ER. Fibrous pseudotumor of tunica vaginalis and epididymis. *Urology*. 2000;56(4):670-2.
6. Al-Sayyad A, Cagiannos I. Fibrous pseudotumor of the epididymis and tunica vaginalis. *Can J Urol*. 2006;13(5):3279-80.