



## CASO CLÍNICO

# Dos metástasis inusuales y metacrónicas en un paciente con cáncer de células renales

Negrete Pulido ÓR,<sup>1</sup> Gabilondo Pliego B,<sup>1</sup> Sotomayor de Zavaleta M,<sup>1</sup> Feria Bernal G<sup>1</sup>

### RESUMEN

El cáncer de células renales, representa del 2 a 3% de todas las neoplasias malignas del adulto. La nefrectomía radical es el tratamiento de elección para estadio órgano-confinado que se presenta sólo en el 60% de los casos, con sobrevida a 5 años de un 60-85%.

Masculino, 48 años de edad, con un tumor renal izquierdo, con estudios de extensión negativos, fue sometido a nefrectomía radical con reporte histopatológico de cáncer de células claras, de 9.5cm en diámetro mayor, grado nuclear II con estadio final T2NOMO (Estadio I). 17 meses después de la cirugía, mostró una lesión de 8 X 6 cm. localizada en hemidiafragma derecho se realizó metastasectomía, cuyo reporte histopatológico fue carcinoma de células claras. Diez meses después de la metastasectomía, presentó múltiples nódulos pulmonares sugestivos de metástasis. Falleció por complicaciones infecciosas y hemorrágicas de las lesiones pulmonares.

El tumor de células claras de riñón es un tumor con características únicas e impredecibles, con periodos de tiempo entre resección y recaída variables, por esto, el seguimiento postoperatorio cobra mayor importancia.

### SUMMARY

*The cancer of renal cells represents from the 2 to 3% of all the neoplasia harmful of the adult. The nephrectomy is the processing of election for stadium confined to the organ and is presented only in the 60% of the cases, with sobrevida to 5 years of a 60-85%. Male, 48 years of age, with a left renal tumor, with studies of extension negative. It was submitted to nephrectomy radical with histopathologic report of cancer of clear cells, of 9.5cm in greater diameter, nuclear degree II with final stadium T2NOMO (Stadium I).*

*17 months after the surgery, showed a wound of 8 X 6 cm. located in hemidiafragma right was carried out metastasectomía, whose report histopathologic was carcinoma of clear cells. Ten months after the metastasectomía, presented numerous alluring pulmonary nodules of metastasis. He dies by the complications pulmonary. The tumor of clear cells of kidney is a tumor with unique and unpredictable characteristics, with periods of time between resection, by this, the postoperative monitoring charges greater importance.*

<sup>1</sup> Departamento de Urología. Instituto Nacional de Ciencias Médicas y Nutrición "Salvador Zubirán". México, Distrito Federal.

Correspondencia: Óscar Raúl Negrete Pulido. Vasco de Quiroga Núm. 15. Col. Sección XVI. Código Postal 14000. Del. Tlalpan. México, Distrito Federal. Tel.: 5487-0900, ext. 2145. Tel-fax: 5485-4380. Correo electrónico: ornegrete@hotmail.com.

## INTRODUCCIÓN

El cáncer de células renales, representa del 2 a 3% de todas las neoplasias malignas del adulto. La nefrectomía radical es el tratamiento de elección para estadio órgano-confinado que se presenta sólo en 60% de los casos, con sobrevivida a 5 años de 60-85%. De éstos, 30 a 40% presentarán recurrencia y metástasis a distancia, la mayoría durante el primer año. Los sitios más frecuentes son: pulmón, hígado, cerebro y hueso.<sup>1,2</sup> Presentamos un caso de cáncer de células renales inicialmente órgano-confinado, que presentó dos metástasis tardías inusuales.

## PRESENTACIÓN DEL CASO

Masculino, 48 años de edad, con un tumor renal izquierdo (**figura 1**), con estudios de extensión negativos. Fue sometido a nefrectomía radical con reporte histopatológico de cáncer de células claras, de 9.5 cm en diámetro mayor, grado nuclear II con estadio final T2NOMO (Estadio I).

Durante su seguimiento, 17 meses después de la cirugía, mostró en imagen por resonancia magnética abdominal, una lesión de 8 x 6 cm localizada en hemidiafragma derecho con captación del medio de contraste (**figura 2**), una vez descartada actividad tumoral a otro nivel, se realizó metastasectomía, cuyo reporte histopatológico fue carcinoma de células claras (**figura 3**).

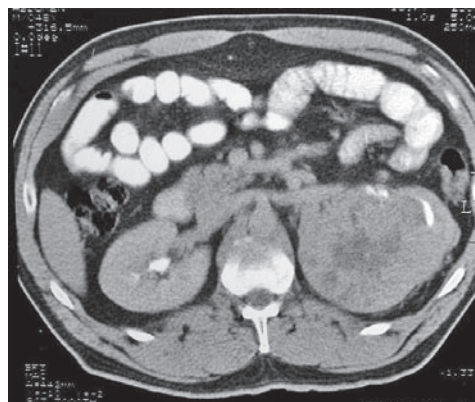Continuó bajo seguimiento y diez meses después de la metastasectomía, presentó múltiples nódulos pulmonares sugestivos de metástasis (**figura 4**), por lo que inició Interferón 4.5 mL 3 veces por semana.

Cinco meses después, presentó aumento de consistencia en polo superior de testículo derecho, sin síntomas acompañantes, corroborada por USG testicular (**figura 5a**), los marcadores tumorales testiculares fueron normales y se sometió a orquiectomía radical derecha con reporte histopatológico de carcinoma de células renales (**figura 5b**).

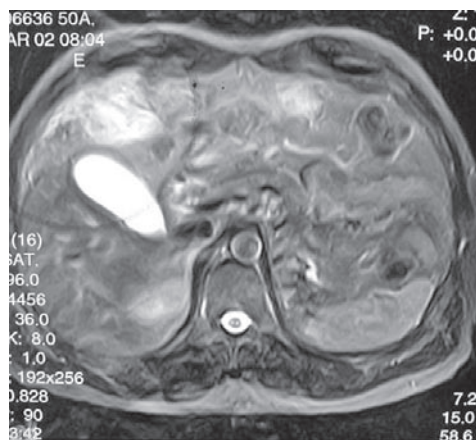
Continuó seguimiento oncológico; sin embargo, su evolución fue tórpida, con progresión de la enfermedad a nivel pulmonar, metástasis óseas y diseminación a sistema nervioso central, inició radioterapia paliativa y dos meses después (a 35 meses de la nefrectomía), falleció por complicaciones infecciosas y hemorrágicas de las lesiones pulmonares.

## DISCUSIÓN

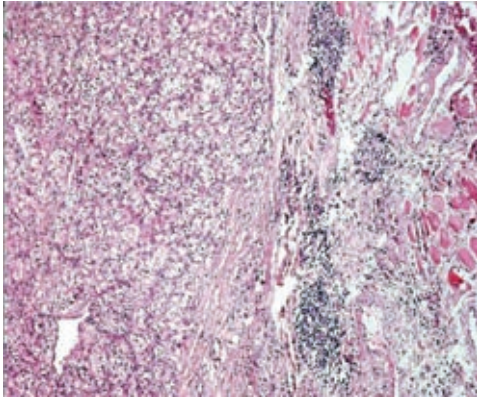
Los tumores de células renales tienen múltiples formas de presentación, es conocido su curso agresivo y su tendencia a metastatizar, ya sea por vía linfática o con mayor frecuencia, hematógena, con lesiones que suelen ser causa de muerte. Los sitios más frecuentes de metástasis incluyen pulmón (50-60%), hueso (30-40%), hígado (30-40%) y cerebro (5%); sin embargo, puede diseminarse a cualquier órgano, con reportes de sitios inusuales, entre los que destacan: tiroides, páncreas, músculo esquelético, piel, tejidos blandos, pene, bazo, lengua, vesícula biliar, vagina, ovario, ojo



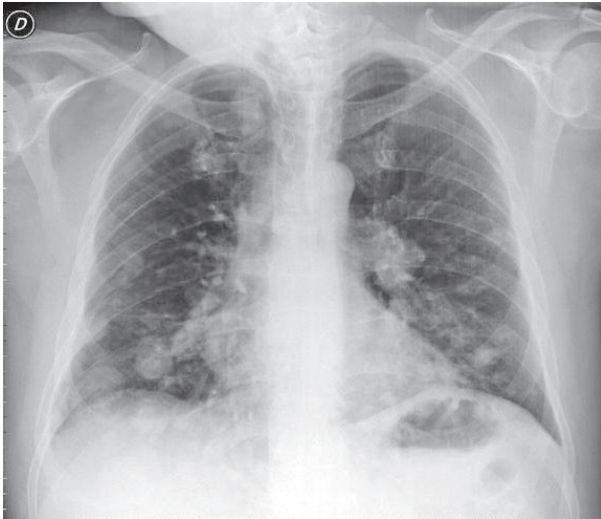**Figura 1.** Tomografía axial computarizada, Corte sagital. Contraste IV. Lesión dependiente de riñón izquierdo. Heterogénea con hipodensidad central.



**Figura 2.** Imagen por Resonancia Magnética. Saturación grasa. Sagital. Lesión dependiente de hoja diafragmática derecha de 8 x 6 cm. (10 meses de seguimiento).



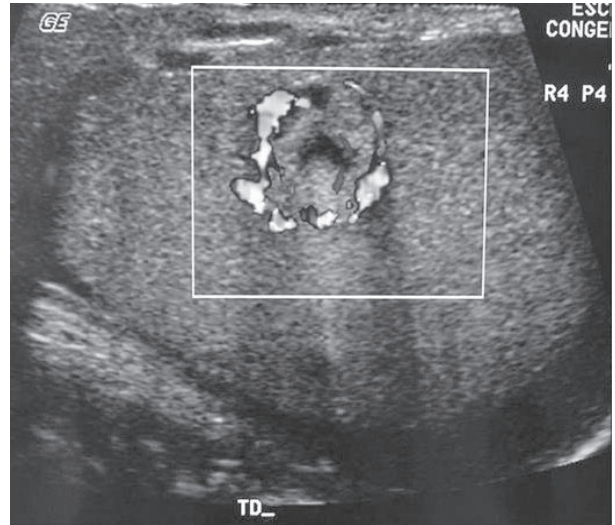
**Figura 3.** Imagen histopatológica producto de metastasectomía en diafragma. Células malignas claras de riñón y asas musculares.



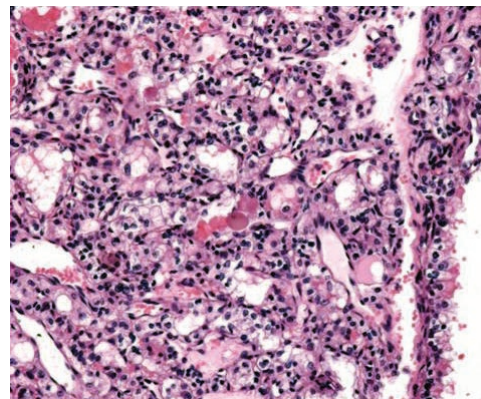
**Figura 4.** Radiografía de tórax. Múltiples lesiones nodulares (27 meses de seguimiento).

y cauda equina, entre otros. En este trabajo presentamos un caso con metástasis a testículo, lo cual, se encuentran reportados en la literatura menos de 10 casos, además, presentó diseminación a diafragma, sitio no reportado con anterioridad.

Durante el curso de su enfermedad, presentó una lesión única, lo que lo convirtió en candidato a tratamiento quirúrgico agresivo, esta forma de recurrencia representa una pequeña minoría y su resección puede resultar benéfica, representando



**Figura 5a.** USG Doppler. Testículo izquierdo con lesión focal bien delimitada, heterogénea y flujo aumentado. (32 meses de seguimiento).



**Figura 5b.** Histopatología. Producto de orquiectomía. Neoplasia de células renales con citoplasma eosinófilo.

una metastasectomía curativa. Kavolius *et al*,<sup>3</sup> encontraron en su serie de metastasectomías de primeras y únicas recurrencias, una sobrevivida a 5 años de 44% y describieron factores favorables como la resección curativa de la primera y única metástasis, intervalo libre de enfermedad mayor a 12 meses y presentación metacrónica. En este caso, a pesar de factores favorables, su enfermedad progresó con el desarrollo de lesiones pulmonares, inició inmunoterapia cuyos resultados no

son alentadores hasta el momento con índices de respuestas objetivas de 2-29%, la mayoría incompletas y con tiempos cortos de remisión.<sup>2</sup> Posteriormente, presentó una lesión testicular, órgano donde las lesiones metastáticas representan <5% de los tumores testiculares,<sup>4</sup> y al ser indistinguible de una lesión primaria de testículo, fue sometido a orquiectomía, donde demostró ser una lesión metastática. Finalmente, continuó con diseminación a sitios habituales y muerte. En este caso, se pone en evidencia la importancia de tener un protocolo de seguimiento, ya que hasta 84% de las recurrencias, son detectadas de esta forma, el resto, por manifestaciones clínicas, las cuales muestran un pronóstico más sombrío.<sup>5</sup>

## CONCLUSIÓN

El tumor de células claras de riñón es un tumor con características únicas e impredecibles, con periodos entre resección y recaída variables, por esto, el seguimiento postoperatorio cobra mayor importancia y aunque son bien conocidos los sitios de

metástasis habituales, debemos tener en cuenta que el cáncer renal puede metastatizar prácticamente a cualquier sitio.

## BIBLIOGRAFÍA

1. Novick A, Campbell S. Renal Tumors. En: Campbell's Urology, 8<sup>th</sup> ed. Edited by P. C. Walsh, A. B. Retik, E. D. Vaughan, Jr. *et al.* Philadelphia: W. B. Saunders Co. 2002:2672-2731.
2. Mickisch GH. Surgical Treatment of Advanced Disease for Renal Cell Cancer. *EAU Update series.* 2003; 1:230-236.
3. Kavolius JP, Mastorakos DP, Pavlovich C. Resection of metastatic renal cell carcinoma. *J Clin Oncol.* 1998; 16:2261-2266.
4. Richie, J. P. Steele G. Neoplasms of the testis. En: Campbell's Urology, 8th ed. Edited by P. C. Walsh, A. B. Retik, E. D. Vaughan, Jr. *et al.* Philadelphia: W. B. Saunders Co. 2002:2876-2919.
5. Janzen N, Kim HL, Figlin RA, Beldegrun A. Surveillance after radical or partial nephrectomy for localized renal cell carcinoma and management of recurrent disease. *Urol Clin N Am.* 2003;30:843-852.