

ARTÍCULO ORIGINAL

Resección transuretral de próstata sin irrigación postoperatoria en el Hospital Juárez de México

Morales Ordaz O,¹ Sánchez López D,¹ Salazar Vázquez JA,¹ Votto Chevez LM,¹
Viveros Contreras C,² Lugo García JA³

RESUMEN

Objetivo: Establecer la seguridad de mantener una diuresis forzada con diurético posterior a la realización de RTUP, sin irrigación vesical continua.

Métodos: Se realizó resección transuretral a 30 pacientes, manejando el postoperatorio sin irrigación vesical continua, manteniendo únicamente una diuresis forzada con diurético y aporte de líquidos.

Resultados: El promedio de edad de los pacientes fue de 69 años, el tejido promedio resecado fue de 17 gr; en un solo paciente se tuvo que iniciar la irrigación vesical por obstrucción de la sonda foley por un coágulo, tiempo de estancia hospitalaria de 2 días.

Conclusiones: En este estudio se demuestra que es posible realizar el manejo postoperatorio de los pacientes a quienes se les realiza resección transuretral de próstata sin cistoclis continua, solamente manteniendo una uresis forzada de aproximadamente de 20 mL/min. Lográndolo con un importante aporte de líquidos por vía oral en el postoperatorio inmediato y el uso del diurético de asa furosemide 60 mg durante la realización de la

SUMMARY

Objective: To establish the safety of maintaining forced uresis with the application of a diuretic postoperatively after TURP surgery, without continuous bladder irrigation.

Method: TURP was performed in 30 patients, managing the postoperative period with forced uresis with diuretic and intravenous solutions without continuous bladder irrigation.

Results: The average age for patients was 69 years; the average of resected tissue was 17 grams, only one patient needed bladder irrigation due to obstruction of the Foley catheter due to a blood clot.

Conclusions: This study shows that it is possible to postoperatively manage patients subject to TURP without continuous bladder irrigation by maintaining a forced uresis at approximately 20 mL/min. This uresis is reached with an important oral fluid intake and the application of a loop diuretic while performing hemostasia. In this case furosemide 60 mg during hemostasia and 20 mg/12 hours postoperatively during their hospital stay.

Key words: prostate, transurethral resection, bladder irrigation.

1 Residente de 5o. año de la especialidad de Urología en el Hospital Juárez de México. 2 Jefe del Servicio de Urología en el Hospital Juárez de México. 3 Médico Adscrito al Servicio de Urología.

Correspondencia: Dr. Carlos Viveros Contreras. Av. Instituto Politécnico Nacional Núm., Col. Magdalena de las Salinas, Del. Gustavo A. Madero. México D.F. Teléfono: 5747-7560 al 89. Correo electrónico: carlosviverosc@yahoo.com.mx.

hemostasia y posteriormente 20 mg cada 12 hr durante su estancia hospitalaria.

Palabras clave: próstata, resección transuretral, irrigación vesical.

INTRODUCCIÓN

Durante muchos años la resección transuretral de próstata (RTUP), ha sido el gold Standard para la resolución de procesos obstructivos urinarios bajos, secundarios a crecimiento prostático. Los cuidados postoperatorios de la RTUP incluyen uso de sonda foley transuretral de tres vías, irrigación continua con solución salina hasta que la orina sea de un color rosa suave, ingesta de líquidos abundante aproximadamente 3000 mL en 24 hr, antibióticos profilácticos por 36 hr posteriores a la cirugía, sonda foley transuretral hasta que la orina sea de un color normal (sin hematuria). Se ha reportado el no uso de irrigación continua, manteniendo una uresis forzada con diurético para favorecer la rápida movilización del paciente y la disminución del tiempo que requiere el personal de enfermería para cada paciente postoperado de resección transuretral de próstata y el uso de medicamentos que disminuyan la contractilidad vesical como respuesta al efecto irritativo de la sonda foley en la vejiga.¹⁻⁶

El objetivo fue valorar la seguridad de mantener la permeabilidad de la sonda foley transuretral sin irrigación vesical continua, solamente manteniendo una diuresis forzada con diurético y líquidos a tolerancia por el paciente. En este estudio como en otro previo, se evaluó la seguridad de mantener una diuresis forzada con diurético, sin irrigación vesical posterior a resección transuretral de próstata.

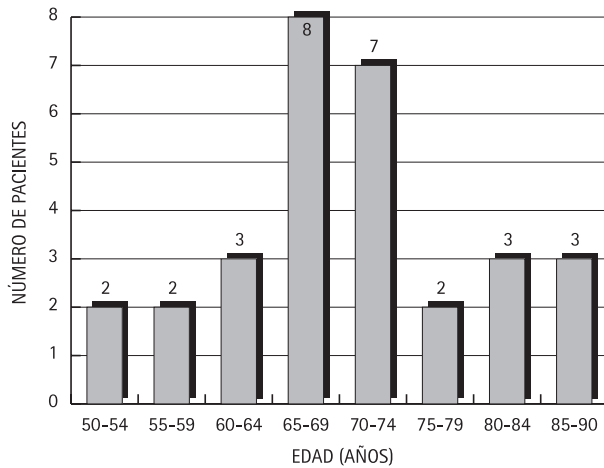
MATERIAL Y MÉTODOS

Se incluyeron en el estudio a 30 pacientes a quienes se les practicó resección transuretral de próstata (RTUP) sin irrigación transuretral postoperatoria, previa aceptación de consentimiento informado con los siguientes criterios de inclusión: todos los pacientes con próstatas menores de 50 gr evaluado por ultrasonido y a los que se les realizó resección transuretral de próstata en el mes de mayo a julio

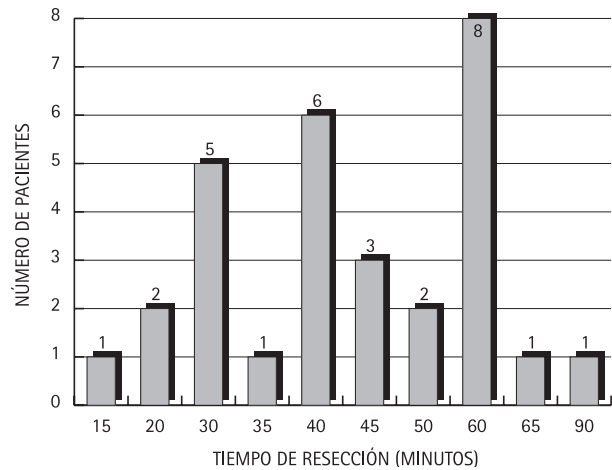
del 2006. Los criterios de exclusión fueron todos los pacientes con próstatas de más de 50 gr por ultrasonido, pacientes con problemas o alteraciones en la coagulación o discrasias sanguíneas, pacientes con manejo de anticoagulantes por patologías que lo ameritaban y a todos los pacientes con sonda foley transuretral preoperatoria, además de haberseles realizado valoración preoperatoria con Goldman III o IV/IV Los criterios de eliminación incluyeron a todos los pacientes en quienes la resección transuretral de próstata superó los 50 gr, a todos los pacientes en quienes durante el transoperatorio presentaron un sangrado estimado mayor de 400 mL y todos los pacientes en quienes la resección transuretral de próstata superó los 90 minutos.

A todos los pacientes que se les realizó resección transuretral de próstata, se administró trimetoprima/sulfametoxazol (160/800 mg) en solución inyectable por vía intravenosa preoperatoriamente y ranitidina 50 mg el día anterior a la cirugía. A los pacientes alérgicos a trimetoprima/sulfametoxazol (160/800 mg), se administró cefalotina 1 gr por vía intravenosa. El procedimiento anestésico fue elegido por el anestesiólogo. Se realizó aseo genital de la región abdominal con jabón, se utilizó solución de glicina al 1.5% a una altura de la solución de glicina al 1.5% de 60 cm de la mesa de cirugía. El tiempo de resección no fue mayor de 90 minutos y se utilizó resector Wolf 26 fr con asa de corte de 24 ch de flujo continuo. Se hizo uso de Vaportrodo para la realización de la hemostasia posterior a la resección transuretral de próstata. También se les administró 60 mg de furosemide por vía intravenosa al iniciar la coagulación con el Vaportrodo; se colocó una sonda de tres vías transuretral de 20-22 fr con globo de 30 cc dejándose una bolsa colectora de drenaje continuo cerrado.

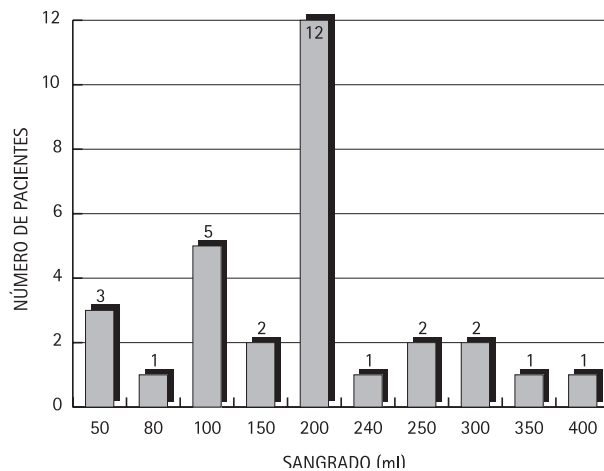
Se continuó con trimetoprima/sulfametoxazol (160/800 mg) por vía intravenosa por dos dosis más y se administró cefalotina sódica intravenosa 1 gr cada 8 hr por 3 dosis más en pacientes alérgicos a la trimetoprima/sulfametoxazol (160/800 mg).



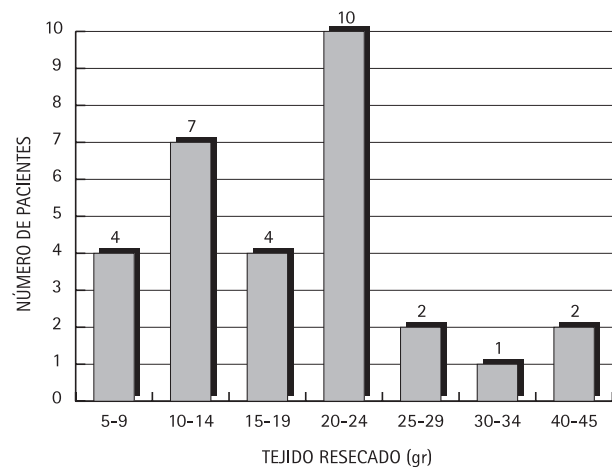
Gráfica 1.



Gráfica 2.



Gráfica 3.



Gráfica 4.

Se mantuvieron dosis de furosemide a 20 mg cada 8 hr por vía intravenosa. Al segundo día, se inició trimetoprima/sulfametoxazol (160/800 mg) VO C/12 hr, furosemide 20 mg VO C/12 hr, senosidos AyB 2 tabs. vía oral c/12 hrs, oxibutinina 5 mg VO C/8 hr, lo cual se dejó por cinco días más. En pacientes alérgicos a trimetoprima/sulfametoxazol (160/800 mg) se inició ciprofloxacino 500 mg vía oral cada 12 hr, se inició la alimentación por vía oral dentro de las primeras 8 horas posteriores al evento quirúrgico y se mantuvo aporte hídrico por vía intravenosa hasta que el paciente inició la vía oral con ingesta abundante de líquidos a tolerancia del paciente. A los pacientes en quienes la sonda foley se perdió la permeabilidad por coágulos se realizó lavado vesical y se inició irrigación.

RESULTADOS

De mayo a julio del 2006 se incluyeron 30 pacientes para resección transuretral de próstata que cumplieron los criterios de inclusión de este protocolo en el Hospital Juárez de México. Los límites de edad fueron 53 a 85 años con una media de 69 años de edad (gráfica 1).

El tejido resecado fue con un mínimo de 5 gr y un máximo de 40 gr con un promedio de 17.4 gr (gráfica 4). Se presentó obstrucción de la sonda foley transuretral en un paciente (3.3%) al cual se tuvieron que evacuar los coágulos e iniciar la cistoclasia, egresándose 72 horas posteriormente, mientras que en los 29 (96.7%) pacientes restantes se mantuvo permeable la sonda foley transuretral

sin cistoclasia. El promedio de sangrado transoperatorio fue de 184 mL con un rango de 50 a 400 mL (gráfica 3). El tiempo de resección promedio fue de 45 minutos con un rango de 15 a 90 minutos (gráfica 2). El tiempo de estancia hospitalaria fue de 48 horas en 29 pacientes, siendo de 24 horas en el postoperatorio. Las horas de estancia hospitalaria se incrementan en este protocolo, debido a la política de hospitalización que se maneja en nuestro hospital. Los pacientes fueron egresados con sonda foley transuretral, sin ninguna complicación.

DISCUSIÓN

Actualmente, la resección transuretral de próstata sigue siendo el procedimiento quirúrgico de elección en el manejo de crecimiento prostático. Éste es un procedimiento que lleva muchos años y aún continúa vigente, sin embargo, no ha sufrido muchos cambios en el manejo del paciente en el postoperatorio. En este estudio encontramos que el paciente puede ser manejado postoperatoriamente sin irrigación continua vesical con cistoclasia, lo cual puede ser sustituido por una diuresis forzada con diuréticos administrados durante el transoperatorio con lo cual de una forma segura se podría reducir gastos en las soluciones usadas y en el tiempo del personal de enfermería.

Encontramos que el uso del diurético nos daría un plus para sacar parte del líquido absorbido durante la cirugía y así disminuiríamos aún más el riesgo de un síndrome de absorción de líquidos o un síndrome posRTUP.

Con este método de manejo del postoperatorio no incrementamos la morbilidad del paciente postoperado de resección transuretral de próstata, ya que encontramos que el paciente puede ser egresado al día siguiente del procedimiento quirúrgico. En nuestro estudio los días de estancia postoperatoria fue de un día en 93.3%, por lo que quizás, en un futuro la resección transuretral de próstata se pueda realizar de forma ambulatoria.

Los pacientes fueron egresados con sonda foley transuretral como medida de seguridad ya que se trata de pacientes foráneos. Siendo retirada la sonda foley transuretral a los siete días por el diferimiento que existe en nuestro hospital, debido a la gran demanda que hay en nuestro servicio.

Consideramos importante que en un futuro se pueda realizar un estudio comparativo con cistoclasia y de esa forma confirmar su seguridad y la ventaja del manejo sin una irrigación vesical continua por medio de cistoclasia.

En los costos que se presentan en nuestro hospital en los pacientes que se les realiza resección transuretral de próstata con irrigación continua es de 3,500 pesos aproximadamente y en los que se manejó con nuestro protocolo el costo por cirugía fue de 3,131 pesos. Sería importante en un estudio de costos para calcular el ahorro por cirugía en cuanto a material y tiempo de personal de enfermería.

CONCLUSIONES

En este estudio se demuestra que es posible realizar el manejo postoperatorio de los pacientes a quienes se les realiza resección transuretral de próstata sin cistoclasia continua, solamente manteniendo una uresis forzada de aproximadamente de 20 mL/min. Lográndolo con un importante aporte de líquidos por vía oral en el postoperatorio inmediato y el uso del diurético de asa furosemide 60 mg durante la realización de la hemostasia y posteriormente 20 mg cada 12 hr durante su estancia hospitalaria.

En nuestros pacientes la estancia hospitalaria postoperatoria se ve disminuida a un solo día. No presentando mayor morbilidad que la observada en los pacientes en quienes se deja habitualmente cistoclasia.

En un futuro se podría considerar a la resección transuretral de próstata como un procedimiento ambulatorio al ya no requerir en la mayoría de casos irrigación vesical continua y poder realizarse ésta por medio de anestesia local con bloqueo de nervios pudendos.

BIBLIOGRAFÍA

1. Stephen W Leslie, MD, FACS. Transurethral Resection of the Prostate. *e-Medicine.com*. January 31, 2005.
2. Reed M. Nesbit. Prostatectomia transuretral. Ed. Charles C. Thomas Publisher. Springfield U.S.A. 1946.

3. Laurence F, Joseph W. Transurethral Surgery. Ed. W. B. Saunders Company 1979.
4. Marquina M. Resección transuretral de la próstata sin irrigación postoperatoria. *Rev Méx Urol.* 1994; 54(4):81-83.
5. Mobb G, Ferrar J. Is planned continuous irrigation indicated for haemorrhage following transurethral resection of the prostate. *Brit J Urol.* 1993;71:707-710.
6. Berry A, Barratt A: Prophylactic antibiotic use in transurethral prostatic resection: a meta-analysis. *J Urol.* 2002;167(2 Pt 1):571-5.