




INFORME DE CASO

Síndrome de Kasabach-Merritt esplénico en adulto. Presentación de un caso y revisión del tema

Splenic Kasabach-Merritt syndrome in an adult. Presentation of a case and review of the topic

Síndrome de Kasabach-Merritt esplênica em adulto. Apresentação de um caso e revisão do tema

Ángel Piriz-Momblant^{I*} , Leuby Portuondo-Bandera^{II} , Liudy Luna-Pérez^{III} 

^I Especialista de II Grado en Cirugía General. Máster en Urgencias Médicas. Profesor Auxiliar y Consultante. Investigador Auxiliar. Hospital General Docente "Dr. Agostinho Neto". Guantánamo, Cuba.

^{II} Especialista de I Grado en Cirugía General. Asistente. Hospital General Docente "Dr. Agostinho Neto". Guantánamo, Cuba.

^{III} Especialista de I Grado en Hematología. Instructor. Hospital General Docente "Dr. Agostinho Neto". Guantánamo, Cuba.

*Autor para la correspondencia: apirizm@infomed.sld.cu

Recibido: 18 de noviembre de 2020

Aprobado: 29 de diciembre de 2020

RESUMEN

Se presentó un paciente de 22 años de edad, masculino, de la raza negra con gran esplenomegalia debido a un hemangioma gigante del bazo, el cual presentó trombocitopenia y trastornos de la coagulación. Se estudió y se diagnosticó un síndrome de Kasabach-Merritt. Se le realizó una esplenectomía total anterior regresando a la normalidad el conteo de plaquetas y los trastornos de la coagulación. Su evolución fue favorable al cabo de los 18 meses de seguimiento. Se recomienda el tratamiento quirúrgico, la esplenectomía. Se revisó el tema por lo infrecuente de la enfermedad.

Palabras clave: Kasabach-Merritt; esplenomegalia; hemangioma esplénico; trombocitopenia; coagulopatía de consumo

ABSTRACT

A 22-year-old male black patient presented with big splenomegaly due to a giant hemangioma of the spleen, showing thrombocytopenia and bleeding disorders. A Kasabach-Merritt syndrome was diagnosed. An anterior total splenectomy was performed, returning the platelet count and coagulation disorders back to normal. His evolution was favorable after 18 months of follow-up. Splenectomy surgical treatment was recommended. The topic was reviewed due to the infrequency of the disease.

Keywords: Kasabach-Merritt; splenomegaly; splenic hemangioma; thrombocytopenia; consumption coagulopathy



RESUMO

Foi apresentado paciente do sexo masculino, 22 anos de idade, de raça negra, apresentou grande esplenomegalia devido a hemangioma gigante do baço, que apresentava plaquetopenia e distúrbios de coagulação. Uma síndrome de Kasabach-Merritt foi estudada e diagnosticada. Uma esplenectomia total anterior foi realizada, retornando a contagem de plaquetas e

distúrbios de coagulação ao normal. Sua evolução foi favorável após 18 meses de seguimento. Tratamento cirúrgico é recomendado, esplenectomia. O tema foi revisado devido à raridade da doença.

Palavras-chave: Kasabach-Merritt; esplenomegalia; hemangioma esplênico; trombocitopenia; coagulopatia de consumo

Cómo citar este artículo:

Piriz-Momblant A, Portuondo-Bandera L, Luna-Pérez L. Síndrome de Kasabach-Merritt esplénico en adulto. Presentación de un caso y revisión del tema. Rev Inf Cient [Internet]. 2021 [citado día mes año]; 100(1):e3190. Disponible en: <http://www.revinfcientifica.sld.cu/index.php/ric/article/view/3190>

INTRODUCCIÓN

El síndrome de Kasabach-Merritt^(1,2,3) fue descrito por primera vez en 1940, por los médicos pediatras Kasabach H y Merritt K en un niño con un hemangioma capilar en la piel y Zervos N, en 1967, lo describe por primera vez en un hemangioma esplénico. Este síndrome se caracteriza por la asociación de hemangiomas, trombocitopenia y una coagulopatía de consumo, en ocasiones se puede acompañar de anemia debido a una microangiopatía hemolítica. En el 80 % de los pacientes se presenta en el primer año de la vida.

Virchow⁽⁴⁾, en 1836, es el primero en describir un hemangioma esplénico y desde entonces se han reportado en la literatura alrededor 100 casos y Hodge, en 1895, es el primero en informar una esplenectomía con éxito debido a un hemangioma. Bostick⁽⁴⁾, en 1945, recopiló 16 pacientes con hemangioma esplénico. Estos tumores vasculares por lo general son hallazgos incidentales y el 80 % cursa de modo asintomático.

Debido a los pocos casos del síndrome de Kasabach-Merritt esplénico en adultos reportados en la literatura, nos decidimos a informar un paciente para de esta forma conocer mejor esta asociación, su comportamiento, aumentar la casuística y el interés investigativo por esta entidad.

PRESENTACIÓN DEL CASO

Paciente LBP de 22 años de edad, del sexo masculino, de la raza negra, de procedencia rural con HC: 61-83-13. Es ingresado en el Servicio de Cirugía General, remitido por el Servicio de Hematología, con el diagnóstico de un síndrome de Kasabach-Merritt para su tratamiento quirúrgico, ya que fracasaron los tratamientos médicos.



El paciente refiere presentar molestias y a veces dolor ligero en el cuadrante superior izquierdo y al acostarse sobre ese lado le causa dolor, en ocasiones presenta distensión abdominal. Desde hace dos años viene padeciendo de las plaquetas bajas que se le ha intensificado en los últimos meses. Como antecedente refiere que al nacer tuvo problemas de salud y hubo que ponerle un catéter en el ombligo, con el tiempo le diagnostican una hipertensión portal prehepática para lo cual lleva tratamiento con propranolol.

Al examen físico positivo del abdomen se halla una gran esplenomegalia (Figura 1). Piel, no se constata diátesis hemorrágica. Resto del examen físico sin alteraciones.

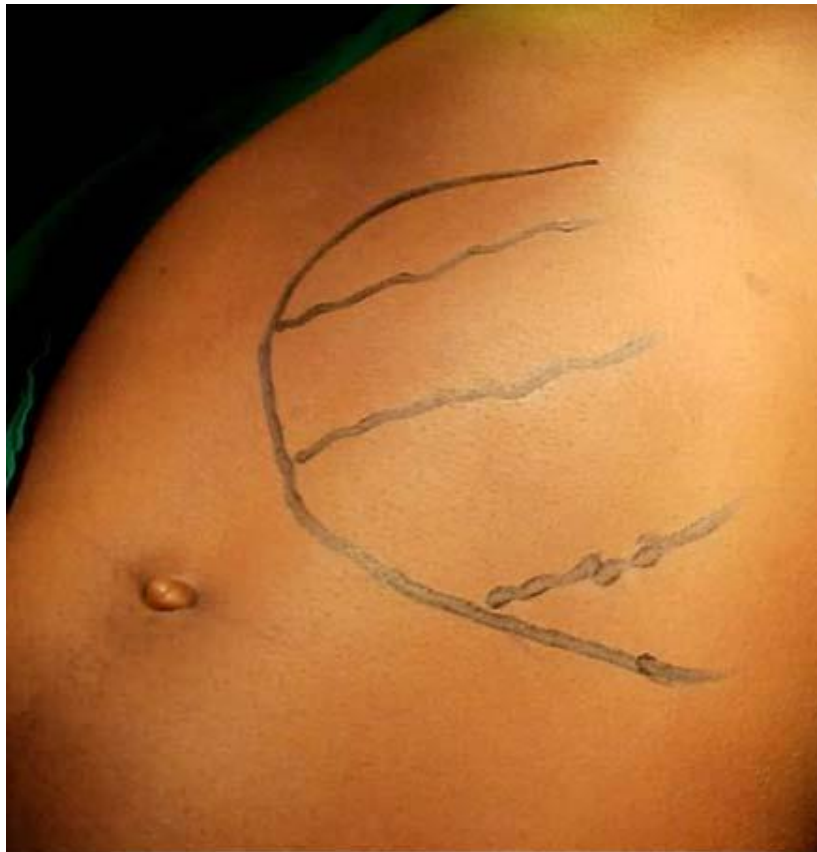

Fig. 1. Esplenomegalia que sobrepasa la línea media del abdomen.

Los estudios de laboratorio realizados informan (se expondrá los resultados más significativos):

Conteo de plaquetas $24 \times 10^9/L$. Tiempo de sangramiento: 11 min. (Duke) Tiempo coagulación: 8 min (Lee White). Tiempo protrombina: Control 14". Paciente: 23". Corrección de factores, suero viejo: 16".

Plasma bario: 22" que traduce déficit de factores VII o X. Retracción del coágulo: irretráctil. Fibrinógeno semicuantitativo: +135 mg/%.

Tiempo parcial tromboplastina activada: 41" (Normal 24"-36"). Conclusión: coagulograma que traduce trombocitopenia severa y déficit de factores VII o X.

En otro coagulograma que se le realizó el resultado del tiempo de protrombina es control: 14" y paciente: 21". Corrección de factores suero viejo: 20" y plasma bario: 23" lo que traduce déficit de factor II. Conteo de plaquetas $64 \times 10^9/L$. Retracción del coágulo: parcial. Fibrinógeno semicuantitativo: +135 mg%.

Medulograma. Hematíes: normocítico, normocrómico. Leucocitos adecuados. Plaquetas adecuadas. Sistema megacariopoyético íntegro. Sistema granulopoyético íntegro. Sistema eritropoyético: hipoplasia ligera. Azul prusia: positivo. Conclusión: medula no infiltrada.

Hemoglobina: 14 g/L. Hematócrito: 0,45 L/L. Leucocitos: $6,3 \times 10^9/L$. Polimorfonucleares: 0,53 fr/num, linfocitos: 0,44 fr/num, eosinófilos: 0,03 fr/num.

Estudios imagenológicos:

Ultrasonido: bazo aumentado de tamaño que mide 23 cm, ocupado por una masa tumoral isoecoica.

Tomografía axial computarizada: bazo aumentado de tamaño que mide: 22 cm ocupado por una masa tumoral isodensa (Figura 2a y Figura 2b).

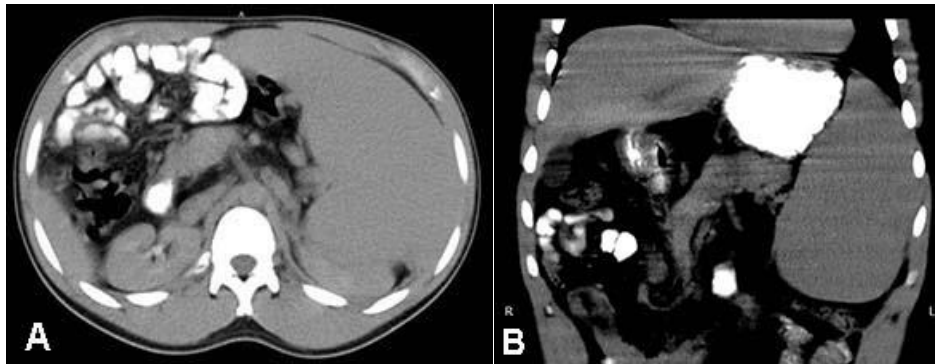


Fig. 2a Tomografía. Corte axial contrastado vía oral, esplenomegalia gigante.
2b. Tomografía. Corte coronal contrastado vía oral, esplenomegalia gigante.

Radiografía de tórax normal:

El paciente es discutido por los cirujanos y hematólogos y se llega a la conclusión de que es un síndrome de Kasabach-Merrit que no ha respondido al tratamiento médico y que durante el preoperatorio hay que administrarle plaquetas y plasma fresco congelado para corregirle los defectos de la coagulación para luego operarlo.

El paciente es intervenido quirúrgicamente, al explorar la cavidad abdominal no se encuentran signos de hipertensión portal, el ligamento redondo es normal, no hay signos de revascularización de los restos del cordón umbilical y el hígado es normal. En el bazo se halla una tumoración sólida que prácticamente lo ocupa en su totalidad, originando una esplenomegalia gigante. Se realiza la esplenectomía total anterior sin dificultad.

Biopsia: 18-2752 informa. Peso del bazo: 1 010 g. Hemangioma cavernoso que ocupa todo el bazo (Figuras 3, Figura 4a y Figura 4b).

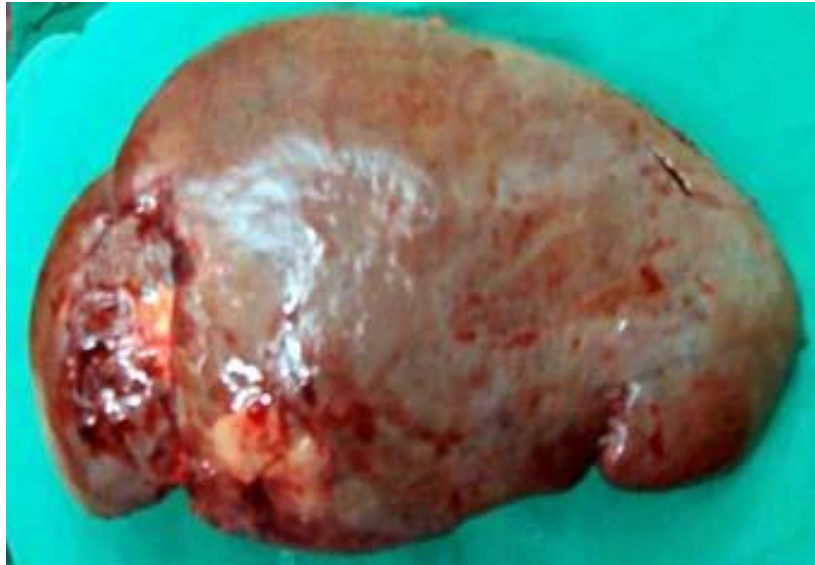

Fig. 3. Pieza quirúrgica. Esplenomegalia con áreas de infarto que mide 23 cm y pesa 1 010 g.

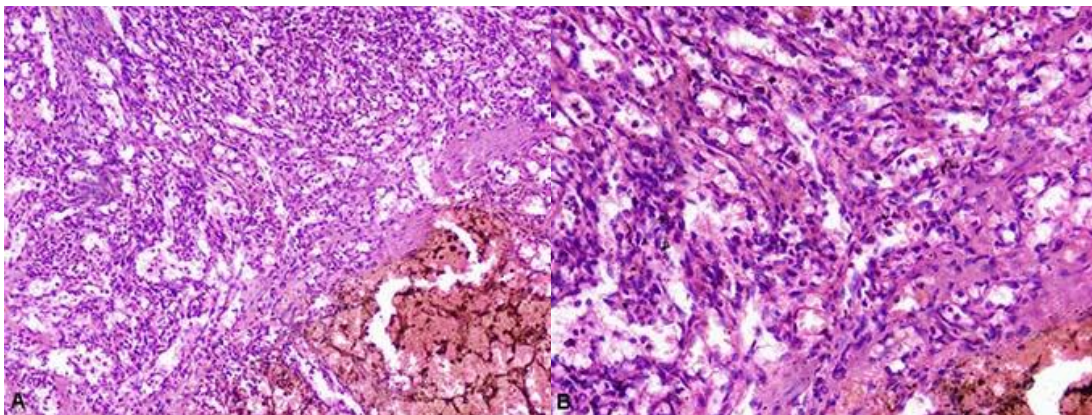


Fig. 4a. Bazo. Corte con H/E 10X. Proliferación vascular de diferentes tamaños, hacia el ángulo inferior derecho gran dilatación vascular con hematíes y sangrado antiguo. Hemangioma cavernoso. **4b.** Bazo. Corte con H/E 40X. A mayor aumento la lámina 4A. Hemangioma cavernoso.

Los estudios hematológicos a las 48 horas de operado informan. Conteo de plaquetas: $200 \times 10^9/L$. Tiempo coagulación: 5 min. Tiempo sangrado: 2 min. Tiempo protrombina: Control 14 min, paciente 22 min. Coágulo retráctil a la hora. Hemoglobina 15 g/L. Hematócrito: 0,48 L/L.

Es dado de alta a los ocho días de operado sin complicaciones. En el seguimiento por consulta externa el hemograma informa. Hemoglobina: 13,8 g/L. Hematócrito: 0,42 L/L. Leucocito: $6,9 \times 10^9/L$. Conteo de plaquetas: $215 \times 10^9/L$. En todo el seguimiento (16 meses) los parámetros hematológicos son normales.

DISCUSIÓN DEL CASO

Los hemangiomas afectan a la población general del 2-6 % y pueden ser vistos en órganos sólidos como el bazo y el hígado. La incidencia del hemangioma del bazo en las autopsias tiene un rango 0,03-14 % y se manifiesta sobre todo en mujeres. La edad de presentarse el hemangioma está en el rango de 23-94 años, este rango tan amplio se debe a su crecimiento lento⁽⁴⁾. Nuestro paciente es masculino y se encuentra en el rango de edad referido.

El tamaño del hemangioma esplénico fluctúa entre 0,9-21 cm y los que tienen menos de 4 cm tienen un rango entre el 62-76 %.^(5,6,7,8)

El peso del bazo normal fluctúa entre 100 y 250 g, el bazo que tenía el paciente peso 1 010 g. lo cual es considerado una esplenomegalia grande.

Los hemangiomas esplénicos son tumoraciones raras, pero es el tumor no linfóide benigno más frecuente del bazo y pueden ser único, múltiples y difuso, ocupando todo el bazo como ocurrió en nuestro paciente. Los hemangiomas que miden <5 cm son pequeños, entre 5 y 10 cm medianos y >10 cm gigantes. Por su tamaño, 23 cm, el paciente que nos ocupa en este trabajo tiene un hemangioma gigante del bazo.

El hemangioma desde el punto de vista histopatológico se divide en: neoplasias benignas (capilar, cavernoso y granuloma piógeno, neoplasias de grado intermedio (sarcoma de Kaposi y hemangioepitelioma) y neoplasias malignas (angiosarcoma y hemangiopericitoma).⁽⁵⁾ El síndrome de Kasabach-Merritt se puede presentar en cualquiera de estos tumores.

El síndrome de Kasabach-Merritt en los niños tiene una incidencia de 0,07/100 mil niños por año y una prevalencia de 0,9/100 mil niños por año, lo cual es catalogado como raro.^(9,10) En los adultos su prevalencia e incidencia son desconocidas debido a los pocos casos reportados. En nuestra provincia es el primer caso y se manifestó en un joven con un hemangioma esplénico, lo cual hace más raro su presentación.

La asociación de hemangioma y el síndrome de Kasabach-Merritt se ven con más frecuencia en los niños que en los adultos y se han descrito más en las mujeres que en los hombres, nuestro paciente es un joven de 22 años de edad.

Patogenia y fisiopatología

La patogenia^(2,10) del síndrome de Kasabach-Merritt es complicada y pobremente conocida, por lo que no está bien establecida. Su fisiopatología, no es bien entendida a pesar de los adelantos alcanzados en las investigaciones para su comprensión. Se presume^(2, 10, 11, 12, 13) que las plaquetas son atrapadas dentro del hemangioma debido a la proliferación anormal del endotelio vascular, lo cual resulta en la activación, agregación y consumo de las plaquetas, junto con la activación de la cascada de la coagulación y consumo secundario de factores de la coagulación dentro de la estructura vascular anormal del hemangioma, por lo que, la trombocitopenia puede ser secundaria al secuestro de las plaquetas en el endotelio anormal



del hemangioma, también puede haber una hipofibrinogenemia debido a la coagulación intravascular. La activación y agregación plaquetaria es un proceso perpetuo en sí mismo, debido al difosfato de adenosina secretado por el cuerpo denso de la actividad plaquetaria que actúa localmente para activar más plaquetas.

La exposición del fosfolípido⁽¹¹⁾ en la superficie activada de las plaquetas conduce a la unión del complejo de la protrombina y la activación de la cascada de la coagulación, la hiperfibrinólisis puede ocurrir, el tiempo de protrombina y el tiempo parcial de protrombina activada están prolongados, el fibrinógeno es reducido, la fibrina, sus productos de degradación y el dímero D pueden estar elevados.

En un hemangioma grande^(10,12,13) se pueden activar las plaquetas y factores de la coagulación conduciendo a su consumo, originando tendencia al sangrado clínico y a la coagulación intravascular, no se ha demostrado una relación lineal entre el sitio, tamaño, número de hemangiomas y el desarrollo del síndrome de Kasabach-Merritt.

El bazo⁽¹¹⁾ es el segundo sitio de destrucción de las plaquetas. Las plaquetas que son activadas dentro de la lesión vascular del hemangioma, pero no son atrapadas por éste, entonces son eliminadas en el bazo.

El tratamiento de los pacientes adultos no está estandarizado, ni protocolizados debido a los pocos pacientes que se han diagnosticados y tratados. Debido a la rareza de este síndrome no existe una fuerte evidencia que apoye las muchas opciones de tratamiento administrados al síndrome de Kasabach-Merritt. No hay ensayos clínicos controlados y aleatorios, ni estudios prospectivos, solamente existen reportes de casos aislados y pequeñas series de casos por lo que no se pueden tomar decisiones y recomendaciones sensatas.

Se han empleados varios tratamientos^(3,10,11) algunos de ellos sin los resultados esperados. Entre ellos tenemos: cirugía, radioterapia, quimioterapia (vincristina), láser, mecanismos de compresión, embolización, esteroides, agentes antiplaquetarios (aspirina, ticlopiridina, dipiridamol), antifibrinolíticos (plasma fresco congelado o crioprecipitados), transfusiones de plaquetas, propranolol, anticuerpos monoclonales humanizados, interferón alfa y sirolimus (inhibidor de mTOR).

En nuestro paciente se realizó el tratamiento quirúrgico, la esplenectomía total, debido a los trastornos hematológicos (trombocitopenia y trastornos de la coagulación) que no se corregían con los tratamientos médicos aplicados y, además, por la esplenomegalia tumoral gigante que presentaba con el riesgo de sucederle una ruptura espontanea o traumática.

Todo parece indicar que cuando el síndrome de Kasabach-Merritt es debido a un hemangioma esplénico que no resuelve con tratamiento médico, la mejor opción es la esplenectomía.^(9,10,12,14,15)

CONSIDERACIONES FINALES

Nuestro joven paciente tuvo un gran hemangioma cavernoso del bazo que le desencadenó un síndrome de Kasabach-Merritt (una trombocitopenia severa y el consumo de factores de la coagulación II, VII o X),



tuvo el tiempo de protrombina, tiempo de sangramiento, tiempo parcial de tromboplastina activada alterados, con un coagulo irretráctil, después de la esplenectomía estos parámetros hematológicos se normalizaron, que junto al informe de la biopsia quedó confirmado el diagnóstico de síndrome de Kasabach-Merritt.

Tiene 18 meses de seguimiento y no ha tenido alteraciones de la coagulación. Se recomienda en estos pacientes realizar la esplenectomía.

REFERENCIAS BIBLIOGRÁFICAS

1. Kasabach H, Merritt K: Capillary hemangioma with extensive purpura: report of a case. Am J Dis Child [Internet]. 1940 [citado 19 Jul 2020]; 59:1063-1070. Disponible en: <https://jamanetwork.com/journals/jamapediatrics/article-abstract/1178874>
2. Rao A, Sharma C, Mohammed S K, Raghuram P. Unusual cause of acute pulmonary thromboembolism: Kasabach merritt Syndrome. J Radiol Med Imag [Internet]. 2018 [citado 19 Jul 2020]; 2:1008-1011. Disponible en: <https://meddocsonline.org/journal-of-radiology-and-medical-imaging/unusual-cause-of-acute-pulmonary-thromboembolism-kasabach-merritt-syndrome.html>
3. Xu Y, Ouyang J, Zhou M, Xu Y, Li P, Shao X, Chen B, Zhou R. Successful treatment of Kasabach-Merritt syndrome with vindesine: a case report and review of literature. Int J Clin Exp Med [Internet]. 2019 [citado 19 Jul 2020]; 12:125-131. DOI: <https://doi.org/10.1177/0300060519830242>
4. Make MM, Rajdeo RN, Umap PS, Shrikhande AV. Cavernous haemangioma of spleen: a rare case report. J Res Med Sci [Internet]. 2015 [citado 19 Jul 2020]; 3(8):2132-2134. Disponible en: <https://www.msjonline.org/index.php/ijrms/article/view/1670>
5. Mitchell RN. Blood Vessels. Hemangiomas. In: Robbins Basic Pathology. 9thed. Philadelphia. Elsevier-Saunders; 2013; p: 358-359.
6. Huang Y, Mu G, Qin X, Lin J, Li S, Zeng Y. 21 cases reports on haemangioma of spleen. J Can Res Ther [Internet]. 2016 [citado 19 Jul 2020]; 12:1323. Disponible en: <http://www.cancerjournal.net/text.asp?2016/12/4/1323/199575>
7. Willcox T M, Speer R W, Schlinkert R T, Sarr M G. Hemangioma of the spleen: presentation, diagnosis, and management. J Gastrointest Surg [Internet]. 2000 [citado 19 Jul 2020]; 4(6):611-613. Disponible en: <https://pubmed.ncbi.nlm.nih.gov/11307096/>
8. Huang YH, Zhou DB, Han B, Li T, Wang SJ. Successful treatment of an adult with Kasabach-Merritt syndrome using thalidomide, vincristine, and prednisone. J Int Med Res [Internet]. 2019 [citado 19 Jul 2020]; 47(4):1810-1814. Disponible en: <https://www.ncbi.nlm.nih.gov/pmc/articles/PMC6460612/>
9. Karsliolu Y, Çiçek AF, Safall M, Ifran A, Beyan C. A splenic hemangiomas case manifested by Kasabach-Merritt syndrome in an adult. Turkish J Pathol [Internet]. 2008; 24:107-110.
10. Master S, Kallam D, El-Osta H, Peddi P. Clinical Review: Management of Adult Kasabach-Merritt Syndrome Associated with Hemangiomas. J Blood Disord Transfus [Internet]. 2017 [citado 19 Jul 2020]; 8:397. DOI: <https://www.doi.org/10.4172/2155-9864.1000397>
11. O'Rafferty C, O'Regan GM, Irvine AD, Smith OP. Recent advances in the pathobiology and management of Kasabach-Merritt phenomenon. Brit J Haematol [Internet]. 2015 [citado 19 Jul 2020]; 171:38-51. Disponible en: <https://pubmed.ncbi.nlm.nih.gov/26123689/>



12. Haque PD, Mahajan A, Chaudhary NK, Jain D. Kasabach-Merritt Syndrome Associated With a Large Cavernous Splenic Hemangioma Treated With Splenectomy: A Surgeon's Introspection of an Uncommon, Little Read, and Yet Complex Problem-Review Article. *Indian J Surg* [Internet]. 2015 [citado 19 Jul 2020]; 77(Suppl 1):S166-S169. DOI: <https://www.doi.org/10.1007/s12262-015-1232-9>
13. Vinod KV, Johny J, Vadivelan M, Hamide A. Kasabach-Merritt Syndrome in an adult. *Letter. Turk J Hematol* [Internet]. 2018 [citado 19 Jul 2020]; 35:200-216. DOI: <https://www.doi.org/10.4274/tjh.2017.0429>
14. Abdulrahman AA, Yan J, Hou JS. Kaposiform hemangioendothelioma in an adult spleen: An unusual presentation. *Human Pathology: Case Reports* [Internet]. 2017 [citado 19 Jul 2020]; 10:15-17. Disponible en: https://www.researchgate.net/publication/317156441_Kaposiform_hemangioendothelioma_in_an_adult_spleen_An_unusual_presentation
15. Lewis D, Vaidya R. Kasabach Merritt Syndrome. In: *StatPearls* [Internet]. Treasure Island (FL): StatPearls Publishing; 2020 Jul [citado 7 Dic 2020]; Disponible en: <https://www.ncbi.nlm.nih.gov/books/NBK519053/>

Declaración de conflicto de intereses:

Los autores no declaran existencia de conflicto de intereses.

Contribución de los autores:

APM: concepción, diseño, análisis e interpretación de los datos, redacción del artículo y revisión crítica de una parte importante de su contenido intelectual, aprobación final de la versión a ser publicada.

LPB: recolección de los datos y aprobación final de la versión a ser publicada.

LLP: revisión bibliográfica del tema y aprobación final de la versión a ser publicada.

