




INFORME DE CASO

Secuestro pulmonar intralobar: hallazgo clínico-radiológico. Presentación de un caso

Intralobar pulmonary sequestration. Presentation of the case

Donel González-Díaz^{1*} , Liliam Cantillano-Vaquedano² , Mahily Paz-Díaz de Villega³ 

¹ Especialista de I Grado en Neumología y en Medicina General Integral. Hospital Clínico Quirúrgico “Hermanos Ameijeiras”. La Habana. Cuba.

² Especialista de I Grado en Medicina General Integral. Residente de Segundo Año en la especialidad de Neumología. Hospital Clínico Quirúrgico “Hermanos Ameijeiras”. La Habana. Cuba.

³ Especialista de I Grado en Imagenología y en Medicina General Integral. Hospital Clínico Quirúrgico “Hermanos Ameijeiras”. La Habana. Cuba.

*Autor para la correspondencia: dmachual@gmail.com

Recibido: 14 de octubre de 2020 Aprobado: 22 de octubre de 2020

RESUMEN

Se presentó una mujer de 40 años con antecedentes de asma bronquial atendida en el Hospital Clínico Quirúrgico “Hermanos Ameijeiras” de La Habana. Refirió historia de un mes de evolución de tos seca, dolor torácico en hemitórax izquierdo, falta de aire y en dos ocasiones fiebre de 38 °C. Cumplió tratamiento para el proceso infeccioso respiratorio sin resolución. En la radiografía de tórax se evidenció una lesión radiopaca en el lóbulo inferior izquierdo y se confirmó el secuestro pulmonar intralobar con la angiotomografía pulmonar. En el secuestro pulmonar se requiere del uso adecuado de método clínico para su diagnóstico y la toma de decisiones terapéuticas definitivas.

Palabras clave: secuestro pulmonar intralobar; malformación congénita pulmonar; angiotomografía pulmonar

ABSTRACT

Forty years old woman with a history of severe asthma assisted to the Hospital Clínico Quirúrgico “Hermanos Ameijeiras” in Havana, presenting the following symptoms: dry cough, chest pain in left hemithorax, shortness of breath and fever with a temperature of 38°C (100.4°F) twice in the month. The patient was under treatment to control a respiratory infection, with no resolution reported. Radiography of the thorax revealed a radiopaque lesion in the left lower lobe, and lung sequestration was confirmed by pulmonary



angiography. An appropriate use of clinical methods is required to diagnose and undertake the right therapy decisions about the intralobar lung sequestration.

Keywords: intralobar lung sequestration; congenital pulmonary malformation; pulmonary angiotomography

Cómo citar este artículo:

González-Díaz D, Cantillano-Vaquedano L, Paz-Díaz de Villega M. Secuestro pulmonar intralobar: hallazgo clínico-radiológico. Presentación de un caso. Rev Inf Cient [en línea]. 2020 [citado día mes año]; 99(6):577-584. Disponible en: <http://www.revinfcientifica.sld.cu/index.php/ric/article/view/3069>

INTRODUCCIÓN

Las malformaciones congénitas del aparato respiratorio son un grupo heterogéneo de alteraciones en el desarrollo y crecimiento del sistema respiratorio durante la formación embrionaria, que pueden afectar tanto a la vía aérea, al parénquima o la vascularización pulmonar, o ser una combinación de ellas. De aquí la clasificación más usada para su mejor comprensión: malformaciones broncopulmonares, vasculares y mixtas.⁽¹⁾

El secuestro pulmonar (SP) es la segunda malformación congénita pulmonar más frecuente, su frecuencia oscila entre el 0,15-6,4 % de todas estas. Se considera una malformación congénita mixta caracterizada por presentar un tejido pulmonar displásico, no funcionando sin comunicación con el árbol traqueobronquial, que recibe el flujo sanguíneo de arterias sistémicas como la aorta u otros vasos de la circulación sistémica, como las arterias subclavia, traqueobronquiocefálica, intercostales, gástricas, celiacas, coronarias, esplénica y arterias pulmonares, y presenta un drenaje venoso a través de venas sistémicas y pulmonares.⁽¹⁾

No están esclarecidos los mecanismos patogénicos del SP, el más aceptado es que deriva de un brote bronquial supernumerario que difiere en su morfología al del pulmón normal y que se relaciona con la atresia bronquial o con otras de las malformaciones bronquiales.⁽²⁾

Otro de los enfoques patogénicos, son las mutaciones genéticas pues en los pacientes afectados se ha identificado el incremento de la proteína aberrante Hox-5 y moléculas de adhesión celular alfa (2)-integrina y E-cadherina en relación con el gen Hoxb5, de la expresión de mucina 5AC (MUC5AC), citoqueratina 20 (CK20) y modificaciones del gen v-Ki-RAS2 y del v-erb-b2, homólogos respectivos del oncogén del sarcoma de rata Kristen y del oncogén viral de la leucemia eritroblástica, lo que explica en parte la neodegeneración que en ocasiones se presenta en esta malformación pulmonar.⁽²⁾

El SP afecta principalmente a lóbulos inferiores, en especial el pulmón izquierdo, puede ser único, aunque puede ser bilateral. La presentación clínica depende del tipo y de la edad del enfermo. Existen dos tipos, el SP intralobar (SIL) y el SP extralobar (SEL).⁽¹⁾

El SIL es aquel que comparte la misma pleura visceral con el tejido pulmonar que lo rodea total o parcialmente, éste representa el 75-85 % de los casos de secuestros, se presenta generalmente entre la



segunda y tercera década de la vida, es poco frecuente antes de los 2 años y después de 40 años de edad. Se manifiesta sobre todo por infecciones respiratorias recurrentes y a veces hemoptisis, neumotórax y hemotórax. El 13 % de los casos son asintomáticos y tiene poca asociación a otras anomalías congénitas.^(1,3)

El SEL) es aquel que tiene su pleura visceral propia e independiente y representa el 15-25 % de los SP, es casi exclusivo de la etapa prenatal y neonatal, se expresa principalmente por distrés respiratorio, hidrotórax, hidropes fetal prenatal y fallo cardíaco congestivo, el 10 % se presentan asintomáticos y el 65 % se asocia a otras alteraciones congénitas.^(1,3)

El diagnóstico del SP se basa en estudios imagenológicos. La ecografía fetal permite la realización del diagnóstico intraútero y en el periodo postnatal la radiografía de tórax es el medio diagnóstico más utilizado, y muchas veces es un hallazgo radiológico incidental. La tomografía axial computarizada de tórax (TAC) muestra el área de secuestro, pero la confirmación diagnóstica se logra con la angiotomografía pulmonar que permite identificar las aberrancias vasculares en el 80 % de los casos y otras malformaciones asociadas, por lo que se asume como el estudio de primera línea para el diagnóstico definitivo del SP.⁽⁴⁾

La sensibilidad y especificidad diagnóstica de la angiotomografía pulmonar permite personalizar cada tipo de secuestro, esto influye en la selección de la terapéutica. El tratamiento de elección del SP es la cirugía, con la resección del parénquima secuestrado y se ha desarrollado como alternativa terapéutica intervencionista y mínimamente invasiva la embolización del vaso aberrante.^(5,6)

Se presenta el caso con el objetivo de demostrar que la utilidad del método clínico para el diagnóstico del secuestro pulmonar intralobar. La novedad del caso está en la socialización del diagnóstico de este tipo de malformación congénita pulmonar en un paciente en la cuarta década de la vida, lo que no suele ser común.

PRESENTACIÓN DEL CASO

Paciente femenina, de 40 años de edad, no fumadora, antecedentes personales de asma bronquial intermitente e hipotiroidismo. Acudió al médico de familia por presentar tos seca frecuente, sin predominio de horario, de 1 mes de evolución y dolor torácico de leve intensidad en hemitórax izquierdo que mejoró con la administración de analgésicos, evolutivamente presentó falta de aire a los esfuerzos físicos de gran intensidad y fiebre de 38 °C en dos ocasiones. Se le diagnosticó neumopatía inflamatoria y se indicó tratamiento con amikacina 750 mg por vía intramuscular diario por 10 días y azitromicina 500 mg diario por vía oral por 6 días. Cumplió el tratamiento, pero persistió la sintomatología. Se valoró en la consulta externa de Neumología del Hospital Clínico Quirúrgico “Hermanos Ameijeiras”, se le realizó una radiografía de tórax posteroanterior que evidenció una lesión radiopaca a nivel del lóbulo inferior izquierdo (Figura 1), por lo que se decidió su ingreso.



Datos de interés al examen físico:

Mucosas: ligeramente hipocoloreadas.

Aparato respiratorio: expansión torácica y vibraciones vocales normales. A la auscultación murmullo vesicular conservado en ambos campos pulmonares. No se precisan estertores. Frecuencia respiratoria: 18 por minuto. Saturación de oxígeno: 96 %.

Exámenes complementarios relevantes:

Imagenología: radiografías (Figura 1).

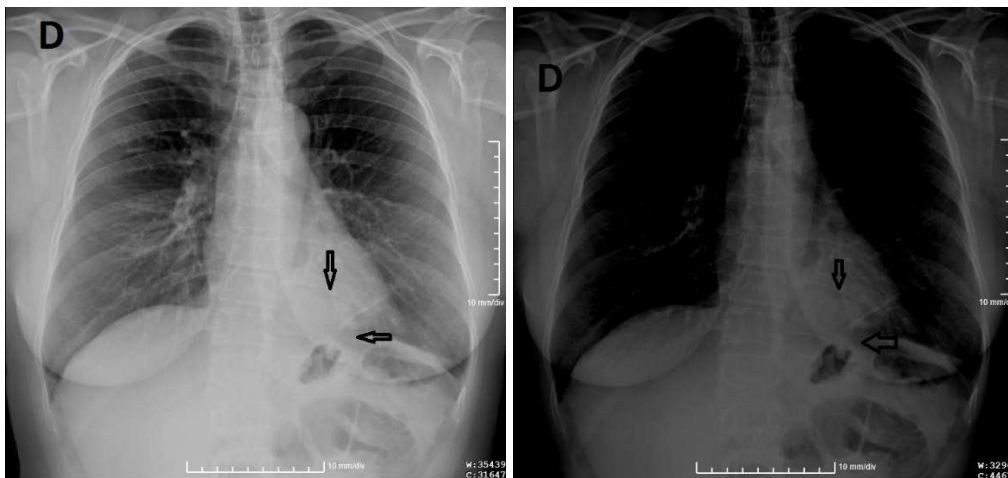


Fig. 1. Radiografía de tórax vista frontal con técnica convencional (a) y técnica penetrada (b). Se visualiza radiopacidad mal definida, casi imperceptible, en el ángulo cardiofrénico izquierdo (flechas).

La angiotomografía pulmonar mostró una lesión hiperdensa, heterogénea hacia la base pulmonar izquierda, en el ángulo costofrénico posterior y región paravertebral. En el estudio endovenoso la lesión descrita realiza heterogéneamente con aéreas de menor densidad en su interior, en posible relación con un quiste. Llama la atención un vaso anómalo que emerge directamente de la aorta torácica y otro que emerge de las ramas de la arteria pulmonar intralobar que mide 60 x 50 mm. Hay lesión nodular hepática en el lóbulo derecho que por su comportamiento en el estudio endovenoso corresponde con un hemangioma que mide 22 x 20 mm. No hay otras alteraciones en los órganos de hemiabdomen superior. (Figura 2 y Figura 3)

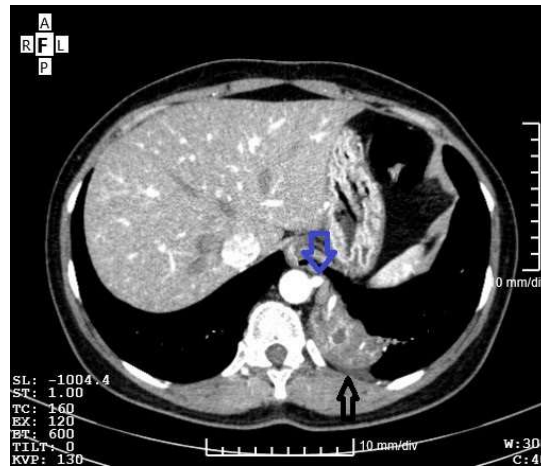


Fig. 2. Cortes axiales de angiotomografía pulmonar. Se visualiza consolidación en la región medial de la base pulmonar izquierda (flecha negra) con arteria aberrante que emerge directamente de la pared lateral izquierda de la aorta torácica descendente. (flecha azul).

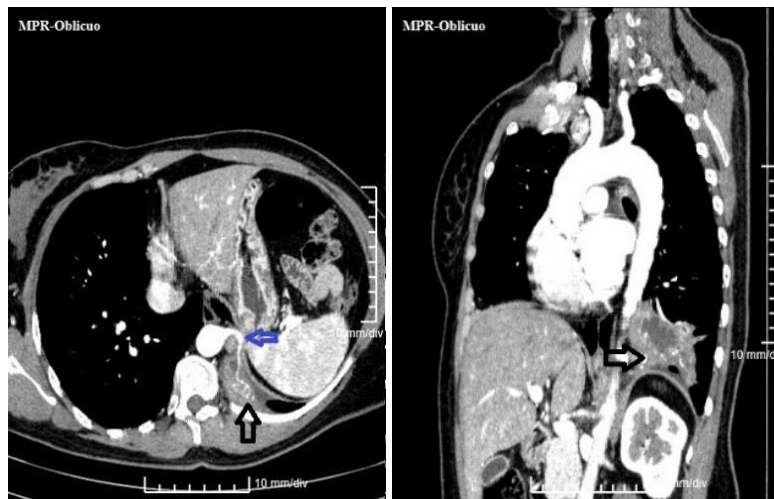

Fig. 3. Reconstrucciones oblicuas de angiotomografía pulmonar donde se visualiza consolidación en la base pulmonar izquierda (flecha negra) con trayecto de la arteria aberrante (flecha azul).

En la angiografía pulmonar se visualiza un vaso aferente de la aorta torácica descendente (Figura 4).

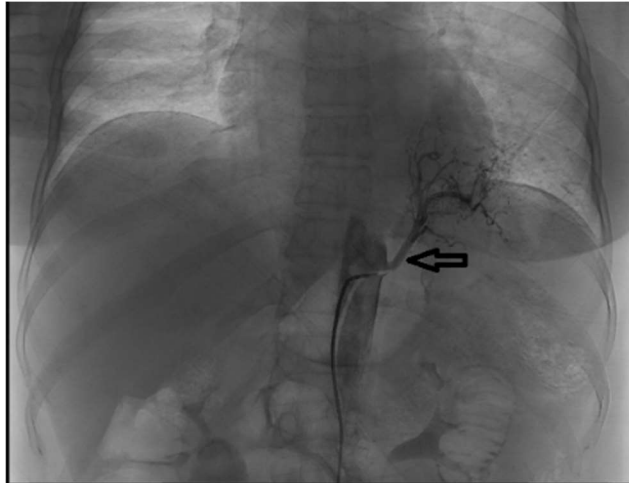


Fig. 4. Angiografía pulmonar donde se visualiza vaso aberrante aferente (flecha) de la aorta torácica descendente.

Después de una discusión colectiva y multidisciplinaria de la situación clínica de la paciente se decidió y se realizó con éxito la embolización de la arteria aberrante como tratamiento alternativo en este caso, por estar bien definida por la angiotomografía pulmonar, además, de ser una paciente con riesgo quirúrgico por el antecedente de asma bronquial.

DISCUSIÓN DEL CASO

El uso del método clínico es la vía fundamental para el diagnóstico del SP, pues la indagación de las manifestaciones clínicas mediante el interrogatorio y el examen físico permiten elaborar la hipótesis diagnóstica presuntiva de esta afección y se contrasta esta o se confirma con la valoración de la semiología de las imágenes para sobre su base tomar las decisiones terapéuticas. Además es esencial la evaluación transdisciplinaria de la atención médica al paciente con la participación de neumólogos, imagenólogos, cirujanos, entre otros especialistas.⁽⁷⁾

Zapatas González *et al.*⁽⁸⁾ refieren que hay un creciente reporte de casos de SIL en la edad adulta, entre los que queda incluido el caso que se informa en este artículo, incluso se han informado casos en adultos mayores con sintomatología respiratoria inespecífica, que se interpretaron como infecciones respiratorias a repetición y en los estudios de imágenes se describieron como lesiones radiológicas pulmonares, en muchos casos incidentales como nódulo pulmonar solitario, cavidades pulmonares de paredes calcificadas que recuerdan a lesiones cicatriciales antiguas⁽⁷⁾, en detrimento de la consideración de un SP, lo que es indicativo de la necesidad del diagnóstico diferencial de esta afección, y connota la importancia de la contrastación de la hipótesis diagnóstico presuntiva como etapa del método clínico.

El diagnóstico y la intervención médica ante un SIL se han convertido en un desafío para los médicos tratantes. Se plantea que la edad de presentación es antes de los 20 años en el 50-60 % de los casos.⁽⁸⁾

Basanta Bergolla *et al.*⁽⁹⁾ informó el caso de una paciente de 19 años de edad, que consultó por tos con expectoración blanquecina, disnea y fiebre de 38 °C, similar al caso presentado en este artículo en cuanto a los síntomas descritos.

Ante el diagnóstico presuntivo de SIL como exige el método clínico, los estudios de imágenes son esenciales para la confirmación o contrastación de éste. La radiografía de tórax vista posteroanterior convencional muestra una radiopacidad o masa homogénea/heterogénea del tipo de condensación que puede simular una neumopatía inflamatoria o presentarse como cavidades con o sin nivel hidroaéreo en el lóbulo afectado. La TAC lo puede mostrar como una lesión quística, pero la angiografía pulmonar con contraste es el estudio de elección ya que permite definir los vasos arteriales y venosos comprometidos en el SP, que es necesario para la toma de decisiones respecto al procedimiento quirúrgico y/o embolización de los vasos aberrantes como tratamiento específico.⁽⁴⁾

El buen rendimiento diagnóstico de los estudios imagenológicos disponibles permite precisar si se trata de un SP, una atresia bronquial congénita o una pseudoimagen relacionada con una supuración pulmonar crónica. Pero otras investigaciones consultadas plantean que el 30-35 % de los casos de SIL se diagnostican en el acto quirúrgico.^(9,10)

En la actualidad, la resección del parénquima pulmonar secuestrado es el pilar fundamental del tratamiento quirúrgico del SP^(5,11), no obstante, la decisión de éste es un tema de debate entre los cirujanos, debido a la potencial regresión de la lesión y por el riesgo quirúrgico, por lo que se revela la tendencia a preferir la realización de una embolización del vaso aberrante como opción terapéutica, aunque no se encuentran estudios que validen su utilidad a largo plazo.

CONSIDERACIONES FINALES

El diagnóstico del secuestro pulmonar requiere de la indagación mediante el interrogatorio, el examen físico y los estudios imagenológicos para su diagnóstico y la toma de decisiones terapéuticas definitivas, expresión de la utilidad del método clínico.

REFERENCIAS BIBLIOGRÁFICAS

1. Naranjo Gozalo S, Sánchez Moreno L, Álvarez De Arriba C, Andia Torrico D, Peña Gómez E. Malformaciones y alteraciones del desarrollo del aparato respiratorio. En: SEPAR. Manual de Neumología y Cirugía torácica. 3ªed. Madrid: Editorial Europe; 2019. p: 58-66.
2. Navarrete Castillo R, Leiva Flores J, Ramírez Rivera J. Secuestro Pulmonar. A propósito de un caso. Rev Cir [en línea]. 2020 [citado 1 Sep 2020]; 72(1):68-71. Disponible en: <https://www.revistacirugia.cl/index.php/revistacirugia/article/view/360>
3. Otaño Rodríguez A, González Aquino Y, Nuez Cobas E de la, Pérez Flores JL, Arriete Vega A, Alayón Reyes Y. Presentación de un caso de secuestro pulmonar intralobar. Rev Cubana Med [en línea]. 2011 [citado 1 Sep 2020]; 50(2). Disponible en: http://scielo.sld.cu/scielo.php?script=sci_arttext&pid=S0034-75232011000200010



4. Tabaj Ga, Giugno E, López Moras J. Diagnóstico de secuestro pulmonar mediante tomografía computada. RAMR [en línea]. 2014 [citado 1 Sep 2020]; 2:163-164. Disponible en: http://www.ramr.org/articulos/volumen_14_numero_2/imagenes_neumonologia/imagenes_neumonologia_diagnostico_secustro_pulmonar_mediante_tomografia_computada.pdf
5. Santiago-Martínez S, Guillén G, Laín A, López-Fernández S, Pérez M, Lloret J. Endovascular embolization in the treatment of the pulmonary intralobar sequestration. Cir Ped [en línea]. 2017 [citado 1 Sep 2020]; 30(1):57-63. Disponible en: <https://pubmed.ncbi.nlm.nih.gov/28585792/>
6. Sancho-Hernández R, Rojas-Maruri M. Secuestro pulmonar: opciones de tratamiento desde la perspectiva de las teorías embrionarias. Acta Ped Méx [en línea]. 2020 [citado 1 Sep 2020]; 41(2):72-84. Disponible en: <https://www.medigraphic.com/pdfs/actpedmex/apm-2020/apm202d.pdf>
7. Moreno-Rodríguez M. El método clínico, las “buenas prácticas clínicas” y el profesionalismo médico. Medisur [en línea]. 2010 [citado 1 Sep 2020]; 8(5):[aprox. 6 p.]. Disponible en: <http://medisur.sld.cu/index.php/medisur/article/view/1323>
8. Zapata-González R, Naranjo-Salazar C, Méndez-Giraldo M, Vélez-Castaño P, Montoya-Medina C, Roncancio-Villamil G, et al. Secuestro pulmonar en adultos: reporte de tres casos y revisión de la literatura. Rev CES Med [en línea]. 2018 [citado 1 Sep 2020]; 32(2): 150-158. Disponible en: <http://www.scielo.org.co/pdf/cesm/v32n2/0120-8705-cesm-32-02-150.pdf>
9. Basanta Bergolla D, Salinas Vázquez P, Fernández-Maradiaga J. Secuestro pulmonar intralobar. Rev Cubana Med [en línea]. 2020 [citado 1 Sep 2020]; 59(2):e890. Disponible en: <http://www.revmedicina.sld.cu/index.php/med/article/view/890/1307>
10. Acuña Fernández L, Acuña Zavala PD, Anyosa Palomino V, Sotomayor Castillo C. Secuestro pulmonar intralobar: hallazgo en el intraoperatorio. Horiz Med Lima [en línea]. 2016 [citado 1 Sep 2020]; 16(4):75-80. Disponible en: http://www.scielo.org.pe/scielo.php?script=sci_arttext&pid=S1727-558X2016000400012
11. Xin L, Hui D, Mujeeb Ur R, Ming D, Minghui L, Hongyu L, et al. Intralobar pulmonary sequestration originating from the intercostal arteries treated with surgical resection. Thor Cancer [en línea] 2018 [citado 1 Sep 2020]; 9(7):877-80. Disponible en: <https://www.ncbi.nlm.nih.gov/pmc/articles/PMC6026609/>

Declaración de conflicto de intereses:

Los autores declaran que no existen conflictos de intereses.

Contribución de los autores:

DGD: participó en la confección, diseño de la investigación, en la búsqueda y descarga actualizada de la información, revisión final del manuscrito y aprobación para su publicación.

LCV: participó en la confección, diseño de la investigación, en la búsqueda y descarga actualizada de la información, revisión final del manuscrito y aprobación para su publicación.

MPDV: participó en la realización y reconstrucción de los estudios de imágenes, revisión final del manuscrito y aprobación para su publicación.

