



REVISIÓN BIBLIOGRÁFICA

Absceso frío tuberculoso. Revisión de la literatura a propósito de cinco casos en Angola

Tuberculous cold abscess. Literature review on five cases in Angola

Iliana Guerra-Macías^{1*} , Francisco Espinosa-Tórres² 

¹ Especialista de II Grado en Cirugía General. Máster en Urgencias Médicas. Profesora Auxiliar. Hospital Clínico Quirúrgico Docente “Dr. Ambrosio Grillo Portuondo”. Santiago de Cuba. Cuba.

² Especialista de I Grado en Medicina Interna y en Terapia Intensiva y Emergencias. Hospital Clínico Quirúrgico Docente “Dr. Ambrosio Grillo Portuondo”. Santiago de Cuba. Cuba.

*Autor para la correspondencia: ileanagm@infomed.sld.cu

Recibido: 17 de septiembre de 2020 Aprobado: 5 de octubre de 2020

RESUMEN

Introducción: el absceso frío tuberculoso es la forma clínica más frecuente de tuberculosis cutánea. **Objetivo:** familiarizar a los médicos generales con las características clínicas del absceso tuberculoso frío para asegurar su diagnóstico y tratamiento específico en la consulta de Cirugía del Hospital General N'gola Kimbanda en Namibe, Angola en 2018. **Método:** se revisó la literatura sobre el tema en bases de datos científicas como Medline, PubMed, SciELO, Scopus, Clinical Key, LILACS con los descriptores: tuberculosis extrapulmonar y absceso frío tuberculoso. **Resultados:** los pacientes, tres varones y dos hembras, tres adultos y dos infantes, todos desnutridos, con antecedentes de tuberculosis pulmonar y mal de Pott que fueron enviados a consulta con el diagnóstico de lipoma. En todos los casos se diagnosticó absceso frío tuberculoso, 3 de localización lumbar, 1 toracolumbar y 1

lumbosacra confirmados por microbiología y tratados según los protocolos de las especialidades de Cirugía y Neumología. **Conclusiones:** es necesario que los estudiantes de Medicina, médicos generales y especialistas que en su desempeño enfrentan a dichos pacientes dentro y fuera de Cuba se empoderen de las características semiológicas del, también llamado, goma tuberculoso, a fin de identificarlo en los pacientes de riesgo y garantizar su tratamiento médico-quirúrgico específico para evitar la discapacidad y mortalidad asociada a esta temida infección que sigue constituyendo un azote social.

Palabras clave: tuberculosis extrapulmonar; tuberculosis cutánea; absceso frío tuberculoso

ABSTRACT

Introduction: tuberculous cold abscess is the most common clinical form of skin tuberculosis.



Objective: to familiarize general physicians with the clinical characteristics of tuberculous cold abscesses to ensure their diagnosis and specific treatment at the Surgery Department of the N'gola Kimbanda General Hospital in Namibe, Angola in 2018. **Method:** literature on the subject was reviewed in scientific databases such as Medline, PubMed, SciELO, Scopus, Clinical Key and LILACS with the following descriptors: extrapulmonary tuberculosis and tuberculous cold abscess. **Results:** the patients, three males and two females, three adults and two infants, all of them malnourished, with a history of pulmonary tuberculosis and Pott's Disease, who were sent for consultation with a diagnosis of lipoma. In all cases, tuberculous cold abscesses were diagnosed, 3 of them in lumbar location, 1 in thoracolumbar and 1 in

lumbosacral locations, confirmed by microbiology and treated according to the protocols of the specialties of Surgery and Pneumology. **Conclusions:** it is necessary that students of Medicine, general physicians and specialists who face these patients inside and outside of Cuba to gain in knowledge with the semiological characteristics of the tuberculous cold abscess, also known as tuberculous gum, in order to identify it in the patients in risk groups, and to guarantee their specific medical-surgical treatment to avoid the disability and mortality associated to this infection that still constitutes a major issue.

Keywords: extrapulmonary tuberculosis; cutaneous tuberculosis; tuberculous cold abscess

Cómo citar este artículo:

Guerra-Macías I, Espinosa-Tórres F. Absceso frío tuberculoso. Revisión de la literatura a propósito de cinco casos en Angola. Rev Inf Cient [en línea]. 2020 [citado día mes año]; 99(4):386-397. Disponible en: <http://www.revinfcientifica.sld.cu/index.php/ric/article/view/3009>

INTRODUCCIÓN

La tuberculosis (TB) es una enfermedad bacteriana infectocontagiosa conocida hace más de 3 millones de años. Es considerada la infección más antigua y más prevalente que ha azotado a la humanidad. ^(1,2) La también llamada tisis o peste blanca constituye un problema de salud universal y según la Organización Mundial de la Salud (OMS) está ubicada entre las 6 primeras enfermedades peligrosas para la vida del ser humano y la novena causa de muerte a nivel mundial por encima del VIH/SIDA, pues ocasiona anualmente millones de muertes. ^(3,4,5)

La TB es causada por el *Mycobacterium tuberculosis*, tiene un 80 % de afectación pulmonar (TBP) y un 20 % extrapulmonar (TBEP). El también llamado bacilo de Koch o bacilo tuberculoso tiene gran ubicuidad, pudiendo afectar cualquier órgano o tejido del cuerpo. Las localizaciones extrapulmonares más frecuentes son en los ganglios linfáticos, pleura, miliar, abdominal, osteoarticular, bronquios y laringe, genitourinaria, meninges y encéfalo, párpados, pericárdica, suprarrenal, cutánea, ocular, lengua, amígdalas, mama, tejido subcutáneo, estómago, oído, etc. ^(6,7,8)

La tuberculosis cutánea (TBC) es infrecuente, aún en países con una alta endemia de tuberculosis ^(9,10,11), representa menos del 2 % de todas las afectaciones fuera del pulmón siendo el absceso frío (AFTB) su



forma clínica más inusual (0,5 %).^(12,13,14) Reconocido además como goma tuberculoso, afecta principalmente a niños desnutridos y adultos inmunológicamente comprometidos.^(15,16)

Es común que el médico cubano internacionalista en áreas endémicas de tuberculosis preste atención a pacientes con AFTB, lo que motivó a los autores a realizar el presente estudio con el objetivo de familiarizar a los médicos generales con las características clínicas del absceso tuberculoso frío para asegurar su diagnóstico y tratamiento específico, con lo que además se socializa la experiencia en la República de Angola, que brindó atención médico quirúrgica especializada a los afectados.

Se realizó una búsqueda de la literatura en las bases de datos científicas de la salud, tales como Medline, Google Académico, Base Cochrane, PubMed, SciELO, Scopus, Clinical Key, LILACS con los descriptores: tuberculosis extrapulmonar y absceso frío tuberculoso. La información se estructuró en los siguientes aspectos: definición, sinonimia, epidemiología, características clínicas, diagnóstico, tratamiento y pronóstico. Se identificaron concordancias en la terapéutica del absceso frío tuberculoso. Los autores declaran haber obtenido las imágenes con el permiso de los pacientes.

DESARROLLO

En la Tabla 1 todos los pacientes relataron haber notado tumoración pequeña en las regiones referidas desde hacía varios meses, sin antecedentes de traumatismo, no dolorosas, pero causándole molestias estéticas debido al aumento progresivo de tamaño.

Tabla 1. Características de los pacientes con absceso frío tuberculoso

Paciente No.	Sexo	Edad	Localización y tamaño	Antecedente de TBP/VIH	Diagnóstico/ de remisión	Tratamiento	Diagnóstico microbiológico
1	M	28	Paravertebral toracolumbar derecha/25 cm	Si (primoinfección a los 2 años, reinfección a los 19 años). VIH +	Lipoma lumbar derecho	Incisión y drenaje, continuar TAB	BAAR positivo
2	F	21	Paravertebral lumbar derecha/10 cm	Si (5 meses de diagnosticada) VIH+	Lipoma lumbar derecho	Incisión y drenaje, continuar TAB	BAAR positivo
3	F	22	Lumbosacro izquierdo/ 30 cm	Si (primoinfección hace 2 años) VIH+	Lipoma lumbar izquierdo	Incisión y drenaje, continuar TAB	BAAR positivo
4	M	7	Paravertebral Lumbar derecha/ 8 cm	Si (2 meses de diagnosticada) VIH+	Lipoma lumbar derecho	Incisión y drenaje, continuar TAB	BAAR positivo
5	M	8	Paravertebral Lumbar izquierda/ 20 cm	Si (primoinfección a los 2 años, reinfección a los 7 años, diagnosticado mal de Pott). VIH+	Lipoma lumbar izquierdo	Incisión y drenaje, continuar TAB	BAAR positivo

Leyenda: TAB: tratamiento antibacilar Lipoma lumbar.

Fuente: Registro de casos de consulta de Cirugía General.



En la consulta de cirugía del Hospital General N'gola Kimbanda de la provincia Namibe, Angola se asistieron cinco pacientes (Figuras 1, 2,3,4 y 5), enviados por médicos generales de las diferentes áreas de salud con el diagnóstico de lipoma. Se interrogaron y refirieron antecedentes de TBP (casos antiguos o actuales, primoinfectados o reinfectados bajo tratamiento).

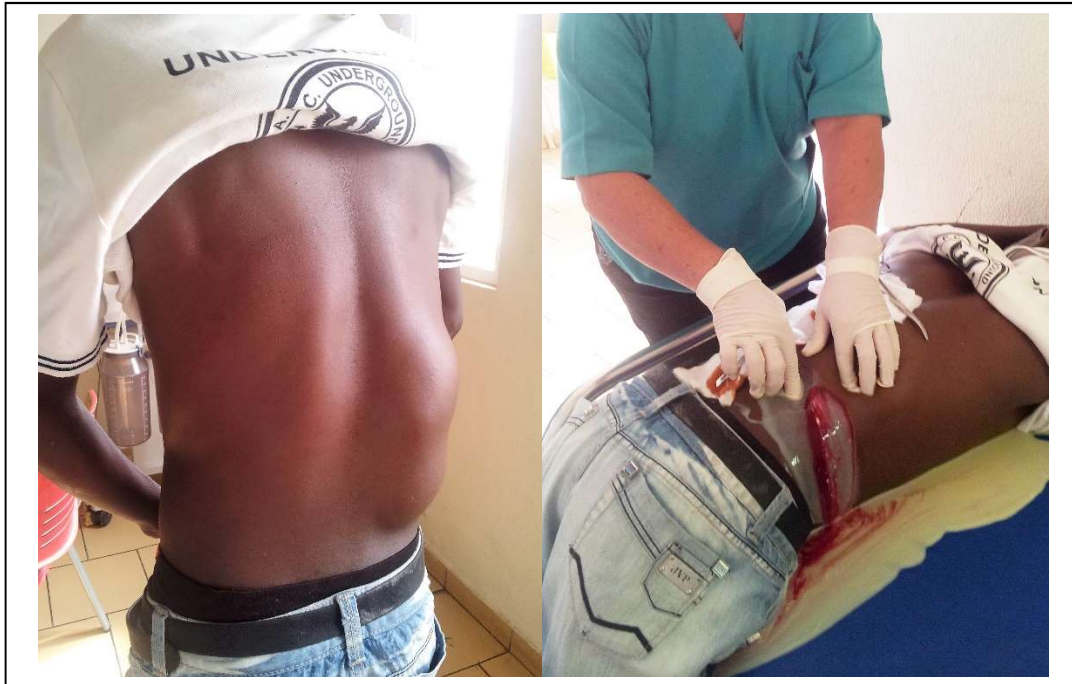

Fig. 1. Caso 1: Adulto. Localización paravertebral toracolumbar derecha del absceso frío tuberculoso y su contenido caseopurulento.

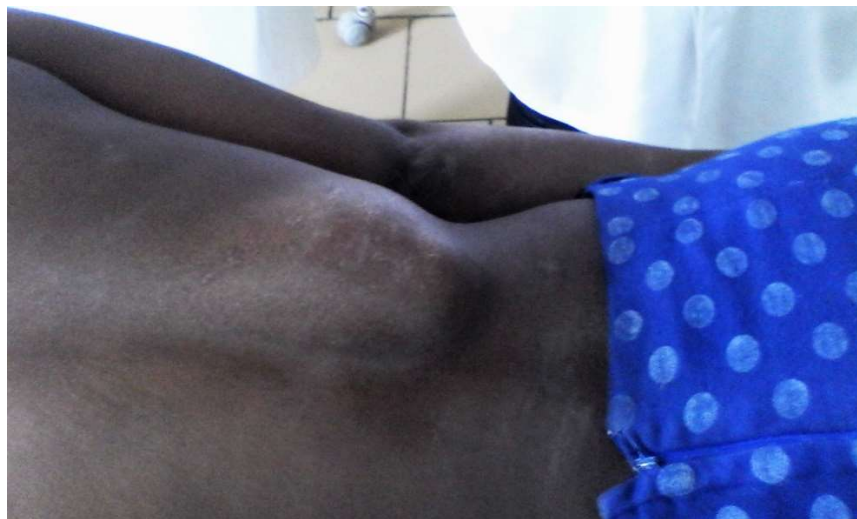

Fig. 2. Caso 2: Adulto. Localización paravertebral lumbar derecha del absceso frío tuberculoso de aproximadamente 10 cm de tamaño.

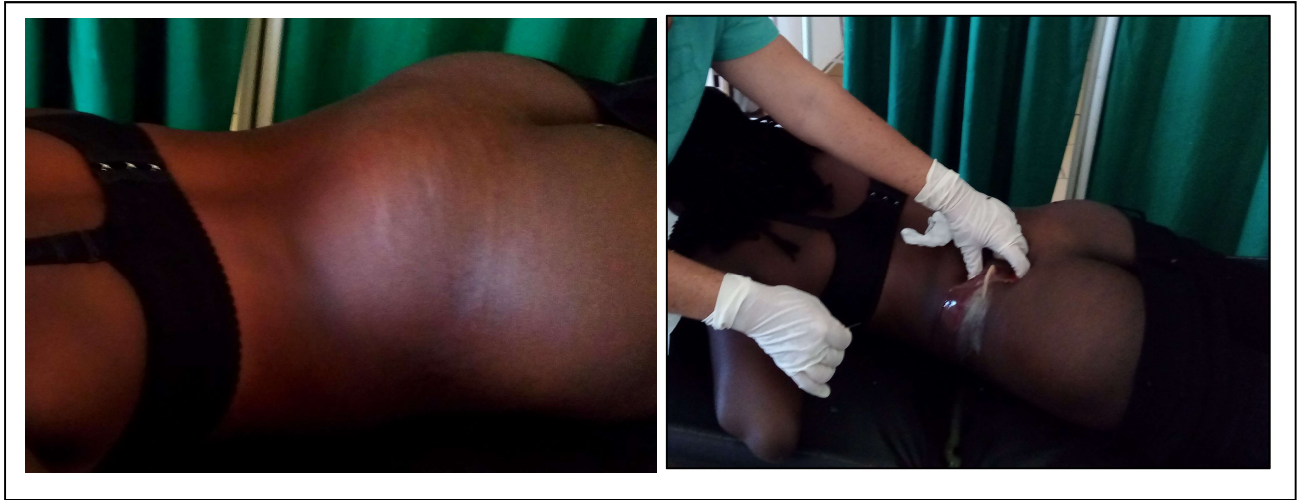

Fig. 3. Caso 3: Adulto. Localización lumbosacra izquierda del absceso frío tuberculoso y su contenido caseopurulento.

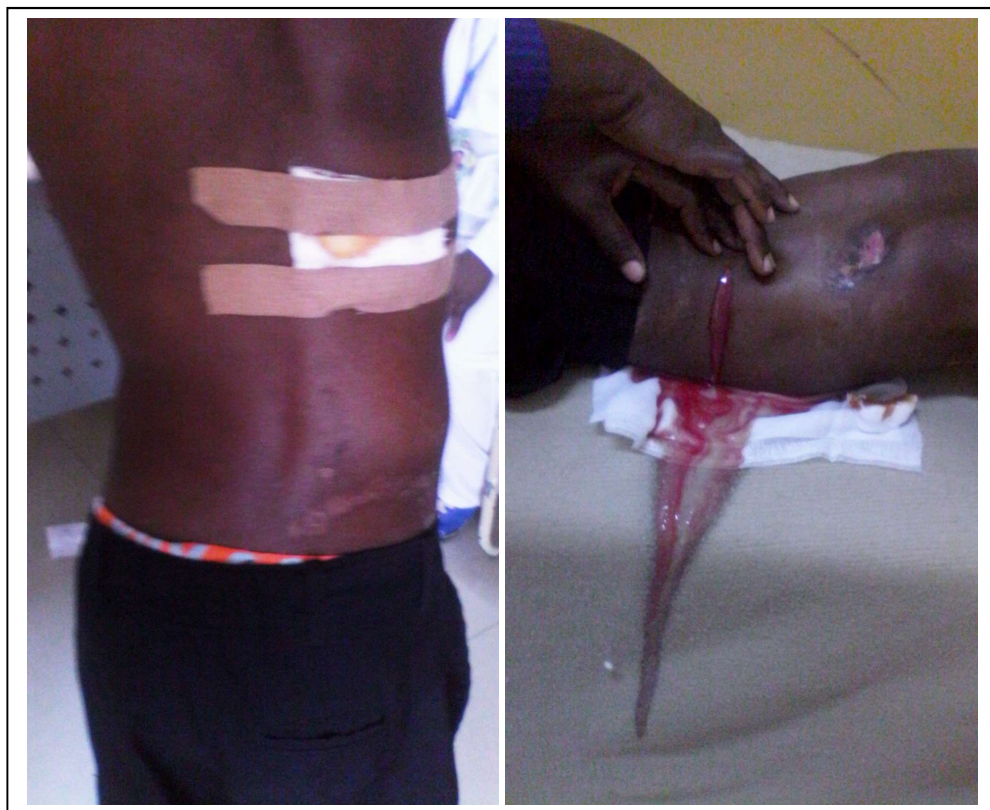

Fig. 4. Caso 4: Niño. Localización paravertebral lumbar derecha del absceso frío tuberculoso y su contenido caseopurulento.

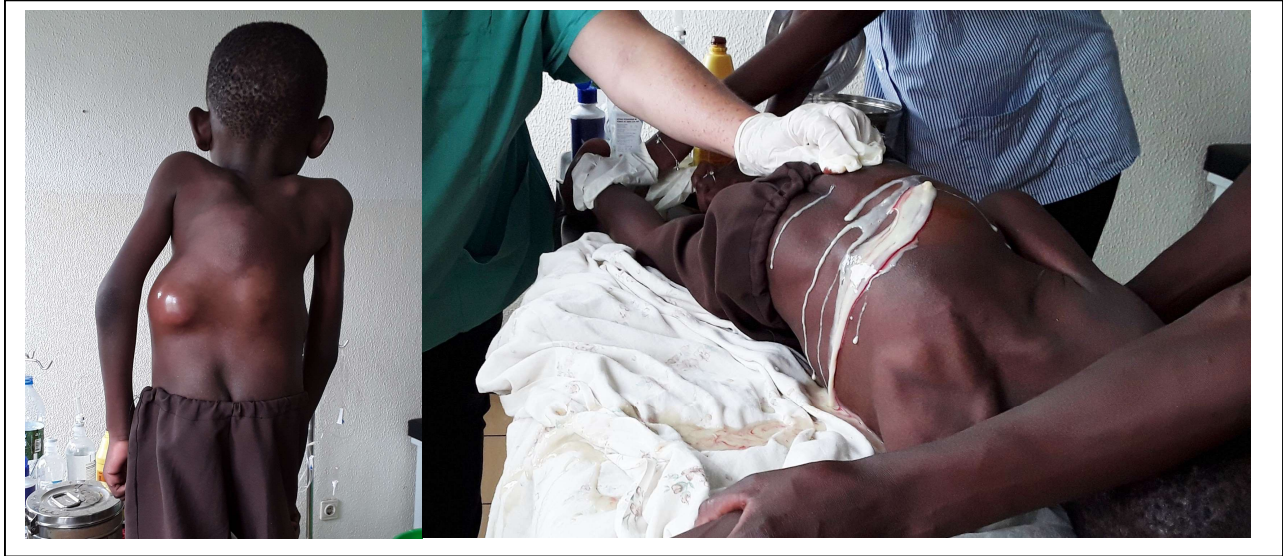

Fig. 5. Caso 5: Niño. Localización paravertebral lumbar izquierda del absceso frío tuberculoso y su contenido caseopurulento.

El examen físico objetivó desnutrición en todos los pacientes. Las tumoraciones eran de tamaño variable, visibles y palpables, bien definidas, sin signos flogísticos, de consistencia renitente, no pulsátiles y con piel que la recubría. Nótese en los infantes (Figura 2), que el paciente 4 tenía la huella de haberse drenado un absceso frío torácico posterior derecho hacía ya 15 días, y ahora presentaba nueva tumoración en región lumbar del mismo lado; por otra parte, el paciente 5 tenía una deformidad torácica posterior en joroba como secuela del mal de Pott.

Se hace el diagnóstico clínico de absceso frío tuberculoso en todos los pacientes y se realiza incisión y drenaje en la misma consulta (forma habitual de trabajo en esta región del país) obteniéndose abundante secreción caseopurulenta no fétida de la cual se toma muestra para determinación directa y por cultivo del bacilo de Koch. Los estudios microbiológicos resultaron positivos a dicho bacilo en todos los casos y los pacientes fueron enviados al hospital neumológico para tratamiento específico antibacilar asociado a la realización de cura local diaria. La evolución de todos los pacientes fue satisfactoria y el seguimiento fue con el neumotisiólogo hasta el alta epidemiológica.

El absceso frío tuberculoso es una variante clínica poco frecuente de la tuberculosis cutánea.^(17,18) Este tipo de TBE clasifica como enfermedad reemergente pues su incidencia, aunque baja todavía (menor del 1 %), se nota en aumento en los países en vías de desarrollo debido a la epidemia del VIH/SIDA, las comorbilidades debilitantes como la insuficiencia renal crónica, la diabetes *mellitus* y la inmunodepresión provocada por drogas inmunosupresoras en el tratamiento oncológico y los trasplantes, así también la multidrogorresistencia antibacilar y el aumento de la migración poblacional.^(19,20,21)

Tanto el *Mycobacterium tuberculosis* como el *Mycobacterium bovis*, el bacilo de Calmette-Guérin, utilizado en la vacunación anti-TBC, pueden provocarla. El también llamado goma tuberculoso, absceso tuberculoso metastático o absceso frío tuberculoso constituye una tuberculosis posprimaria o de reinfección observada en países altamente endémicos, en pacientes inmunodeprimidos ya sean niños o

adultos, sobre todo, reclusos o VIH positivos.^(6,22,23) La designación de absceso frío se debe al hecho de su formación lenta (meses o años), provocando así una sintomatología muy escasa y sin signos flogísticos.⁽²⁴⁾

Hay tres posibles vías de acceso del bacilo a la piel y celular subcutáneo:^(25,26,27)

1. Penetración directa desde el exterior a través de soluciones de continuidad en la piel, ya que el bacilo de Koch es incapaz de lesionar una piel sana. Esta modalidad corresponde al Chancro Tuberculoso primario donde la fuente de infección se encuentra en enfermos bacilíferos o en la manipulación de utensilios médicos contaminados (agujas, jeringas, bisturys) o material de necropsia infectado.
2. Por fistulización a la piel secundaria a un proceso tuberculoso localizado en un órgano cercano, como la osteitis TBC o la linfadenitis TBC, constituyendo la entidad denominada escrofulodermia.
3. Por vía hematógena donde el bacilo se anida y multiplica en piel o celular subcutáneo, dando origen al absceso frío de tipo metastásico.

La lesión se desarrolla en personas que han sufrido primoinfección pulmonar y a partir de una lesión tuberculosa en huesos, articulaciones, vainas tendinosas o ganglios linfáticos se forma el absceso por contigüidad o por diseminación hematógena de micobacterias, luego de la rotura de un tuberculoma antiguo que aún contiene organismos viables o por reactivación de un foco latente en periodos de inmunodepresión. Se clasifica como una forma clínica fija dentro de las variantes de tuberculosis cutánea cuyo contenido caseopurulento es bacilífero.^(28,29,30)

Se produce durante los períodos de menor resistencia del huésped y pueden localizarse en cualquier zona del cuerpo ⁽³¹⁻³³⁾, pero son más frecuentes en la columna (región prevertebral o paravertebral de últimas dorsales y lumbar), caderas, ganglios linfáticos, extremidades y cabeza, destacándose las lesiones ulceradas y las fístulas. Clínicamente, aparecen como lesiones únicas o múltiples, de tamaño variable, uni o multiloculadas, indoloras, sin signos de inflamación, bien delimitadas, consistencia renitente, de aparición y desarrollo insidioso, sin compromiso de órganos profundos ni adenopatías adyacentes, con evolución hacia la cronicidad y ocasionalmente pueden drenar espontáneamente pus amarillento mezclado con grumos que recuerdan el queso blanco, estableciéndose una fístula.^(34,35,36)

El diagnóstico diferencial del AFTB debe hacerse con los tumores de partes blandas superficiales, los que se clasifican en:^(37,38,39)

- No neoplásicos infecciosos: celulitis, absceso caliente, goma sifilítico, infección por *Micobacteria Balnei*, leishmaniasis cutánea e infecciones fúngicas como la actinomicosis, nocardiosis, esporotricosis y la tularemia.
- No neoplásicos no infecciosos: hematoma, tumor de Schloffer o granuloma de una cicatriz, quiste de inclusión epidérmica, endometriosis y endometrioma.
- Neoplásicos benignos: lipoma, hemangioma, leiomioma, nevus.
- Neoplásicos malignos: tumor fibroso solitario, liposarcoma, fibrosarcoma, tumor desmoides, melanoma.

Establecer el diagnóstico de esta infrecuente forma clínica de TBEP requiere un elevado índice de sospecha, sobre todo si el médico tratante se encuentra en un país endémico, si el paciente está desnutrido, no inmunizado con la vacuna BCG, con antecedente de TBP o TBEP ya curado o en tratamiento, y si presenta una tumoración de partes blandas con sus específicas características semiológicas. La confirmación microbiológica del bacilo con la técnica de Ziehl-Nelsen permite el diagnóstico de certeza mediante el estudio del contenido del quiste, ya sea al puncionarlo o drenarlo. El estudio histológico de este tipo de lesión granulomatosa cutánea revelará un acúmulo de células epitelioides rodeadas de linfocitos, en cuyo centro se encuentra la necrosis caseosa, que debe su nombre a la apariencia semejante al queso (por la caseína que éste contiene) y presencia de células gigantes tipo Langhans.^(40,41,42)

El tratamiento del AFTB no difiere de las pautas de tratamiento de la TBP. Se recomienda utilizar los mismos regímenes de las drogas antibacilares con una duración de 6 meses (rifampicina, isoniacida, pirazinamida y etambutol) asociado a la cura local diaria de la cavidad abscesal y el mejoramiento del estado nutricional del afectado.⁽⁴³⁻⁴⁵⁾ El pronóstico es favorable y depende de la edad del paciente, su estado inmunológico, la virulencia del bacilo y de la adherencia al tratamiento para lograr su curación.^(46,47,48,49,50)

En relación a los 5 casos clínicos de esta serie, el origen de las lesiones se explica por el tercer mecanismo descrito, es decir el absceso metastático se originó a partir de la lesión vertebral lumbar tuberculosa (mal de Pott: casos 1, 2, 3 y 5) mientras que en el caso 4, también afecto de mal de Pott, la lesión original fue vertebral dorsal derecha ya que 15 días previos a la consulta le había sido drenado, según informó su familiar, un absceso paravertebral torácico derecho (al parecer es el mismo absceso incompletamente drenado y se evidenció ahora la colección en zona más declive). En los casos presentados se practicó cirugía con la incisión y drenaje de los abscesos fríos asociado al tratamiento antibacilar específico, como se recomienda en la literatura. Los resultados sintomáticos, estéticos, sociales y la calidad de vida en general mejoraron de manera notable después de dicho tratamiento médico-quirúrgico. Se resalta la importancia de tener en cuenta la sospecha clínica del goma tuberculoso ante cualquier tumoración de partes blandas en pacientes de riesgo.

CONSIDERACIONES FINALES

El absceso frío tuberculoso es una forma clínica cutánea poco frecuente dentro de las múltiples localizaciones de la tuberculosis extrapulmonar que se presenta como tumoración de partes blandas. Es necesario que los estudiantes de medicina, médicos generales y especialistas que en su desempeño enfrentan a dichos pacientes dentro y fuera de Cuba se empoderen de las características semiológicas del también llamado goma tuberculoso, a fin de identificarlo en los pacientes de riesgo y garantizar su tratamiento médico-quirúrgico específico para evitar la discapacidad y mortalidad asociada a esta temida infección que sigue constituyendo un azote social.

REFERENCIAS BIBLIOGRÁFICAS

1. Ruiz Manzano J, González Martín J, Domínguez Benítez JA, Martínez Martínez JA, Caylà Buqueras JA. Capítulo 256. Tuberculosis y otras infecciones causadas por micobacterias no tuberculosas. En:



- Farreras R. Medicina Interna. España: Elsevier; 2016. p. 2144-2157. Disponible en: <https://www.clinicalkey.es/#!/content/book/3-s2.0-B9788490229965002568>
2. Informe mundial sobre la tuberculosis; 2019. Disponible en: https://www.who.int/tb/publications/global_report/es/
 3. Tuberculosis. Desafíos actuales; 2019. Disponible en: <https://temas.sld.cu/tuberculosis/2019/12/03/desafios-actuales/>
 4. Lotti AM. Tuberculosis en Cuba: Una Revolución dentro de otra. cubasi.cu; 2019. Disponible en: <http://cubasi.cu/cubasi-noticias-cuba-mundo-ultima-hora/item/90783-tuberculosis-en-cuba-una-revolucion-dentro-de-otra>
 5. Guía Nacional para el manejo de la tuberculosis. 15ªed [en línea]. Paraguay: Ministerio de Salud Pública y Bienestar Social; 2018. Disponible en: https://www.paho.org/par/index.php?option=com_docman&view=download&category_slug=pubicaciones-con-contrapartes&alias=576-guia-nacional-para-el-manejo-de-la-tuberculosis-2017&Itemid=253
 6. Ramírez-Lapausa M, Menéndez-Saldaña A, Noguerado-Asensio A. Tuberculosis extrapulmonar, una revisión. Rev Esp Sanid Penit [en línea]. 2015 [citado 5 Ene 2020]; 17(1):3-11. Disponible en: http://scielo.isciii.es/scielo.php?script=sci_arttext&pid=S1575-06202015000100002
 7. Espinosa-Gimeno A, Martínez-Sanz J, Asong-Engonga L, Rodríguez-Zapata M. Protocolo diagnóstico y terapéutico de las tuberculosis extrapulmonares. Medicine [en línea]. 2014 [citado 5 Ene 2020]; 11(52): 3091-7. Disponible en: <https://www.medicineonline.es/es-protocolo-diagnostico-terapeutico-tuberculosis-extrapulmonares-articulo-S0304541214707450>
 8. Martínez Romero MR, Sardiña Aragón M, García León G, Mederos Cuervo LM, Díaz Rodríguez R. Nuevas herramientas para el diagnóstico de la tuberculosis. Rev Cubana Med Trop [en línea]. 2015 [citado 5 Ene 2020]; 67(1):41-9. Disponible en: <http://scielo.sld.cu/pdf/mtr/v67n1/mtr05115.pdf>
 9. Tincopa Wong OW, Sánchez Saldaña L. Tuberculosis cutánea. Dermatol Peru [en línea]. 2003 [citado 20 Dic 2020]; 13(3). Disponible en: http://sisbib.unmsm.edu.pe/BVRevistas/dermatologia/v13_n3/Pdf/a06.pdf
 10. Tuberculosis cutánea. Reporte de un caso. Arch Arg Ped [en línea]. 2014 [citado 20 Ene 2020]; 112(3):e93-e96/e93). Disponible en: <https://www.sap.org.ar/docs/publicaciones/archivosarg/2014/v112n3a13.pdf>
 11. Pacheco C, Silva E, Miranda J, Duarte R. Cutaneous tuberculosis as metastatic tuberculous abscess. J Bras Pneumol [en línea]. 2015 [citado 5 Ene 2020]; 41:200-202. Disponible en: <https://www.ncbi.nlm.nih.gov/pmc/articles/PMC4428859/>
 12. Marco A, Solé R, Raguer E, Aranda M. Goma o absceso tuberculoso metastásico como diagnóstico inicial de tuberculosis en un paciente inmunocompetente: una presentación inusual. Rev Esp Sanid Penit [en línea]. 2014 [citado 5 Ene 2020]; 16(2):59-62. Disponible en: http://scielo.isciii.es/scielo.php?script=sci_arttext&pid=S1575-06202014000200005
 13. Bustamante-Sarabia J, Núñez-Camacho JC, Juárez-Rabadán S, Castro-Campos AA, Zúñiga-Andrade R, et al. The cold tuberculous abscess. A forgot tenentity? Considerations based on an autopsy case]. Rev Gastroenterol Mex [en línea]. 2007 [citado 20 Ene 2020]; 72(1):47-51. Disponible en: <https://www.ncbi.nlm.nih.gov/pubmed/17685201>
 14. Medina-Castill DE, Aguilar-Medina DA, Pérez-López JA, Arenas-Guzmán R. Absceso tuberculoso metastásico del tórax. Med Cutan Iber Lat Am [en línea]. 2017 [citado 20 Ene 2020]; 45(2):131-133. Disponible en: <https://www.medigraphic.com/cgi-bin/new/resumen.cgi?IDARTICULO=73821>



15. Fernández Moreno ME, Fernández Moreno YA, Mosqueda Cala I, Cardona Durruthy J, Saiz Machado F, *et al.* Goma tuberculoso. Informe de un caso. RIC [en línea]. 2007 [citado 20 Ene 2020]; 56(4): Disponible en: <http://www.revinfcientifica.sld.cu/index.php/ric/article/viewFile/1443/2784>
16. Kumar A, Ramakrishnan TS, Sahu S. Primary Tubercular Abscess of the Axilla-a Rare Case. Indian J Surg [en línea]. 2017 [citado 20 Ene 2020]; 79(6):563-565. Disponible en: <https://www.ncbi.nlm.nih.gov/pubmed/29217910>
17. Santos JB, Figueiredo AR, Ferraz CE, Oliveira MH, Silva PG, Medeiros VL. Cutaneous tuberculosis: epidemiologic, etiopathogenic and clinical aspects. An Bras Dermatol [en línea]. 2014 [citado 20 Ene 2020]; 89(2):219-28. Disponible en: <https://www.ncbi.nlm.nih.gov/pubmed/24770496>
18. Concha RM, Félix Fich SF, Rabagliati BR, Pinto SC, Rubio LR, *et al.* Tuberculosis cutánea: reporte de dos casos y revisión de la literatura. Rev Chil Infectol [en línea]. 2011 [citado 5 Ene 2020]; 28(3):262-268. Disponible en: https://scielo.conicyt.cl/scielo.php?script=sci_arttext&pid=S0716-10182011000300011
19. Kuri-Morales PA, Guzmán-Morales E, De La Paz-Nicolau E, Salas-Fernández A. Enfermedades emergentes y reemergentes. Gac Med Mex [en línea]. 2015 [citado 20 Ene 2020]; 151:674-80. Disponible en: <https://www.medigraphic.com/pdfs/gaceta/gm-2015/gm155q.pdf>
20. Chaviano Álvarez M. Programa Cubano contra la tuberculosis: estrategias de la OMS. 24 abril, 2018. Disponible en: <http://www.5septiembre.cu/programa-cubano-contra-la-tuberculosis-estrategias-de-la-oms/>
21. Abreu Suárez G, Sánchez de la Osa R, Hernández Hernández V, Velázquez Águila A. Tuberculosis o colagenosis: un dilema diagnóstico. Rev Cubana Ped [en línea]. 2018 [citado 20 Ene 2020]; 90(4):e630. Disponible en: <http://www.revpediatria.sld.cu/index.php/ped/article/view/630/233>
22. Kulchavenya E. Extrapulmonary tuberculosis: are statistical reports accurate? Ther Adv Infect Dis [en línea]. 2014 [citado 20 Ene 2020]; 2(2):61-70. Disponible en: <https://www.ncbi.nlm.nih.gov/pubmed/25165556>
23. Zürcher K, Ballif M, Kiertiburanakul S, Chenal H, Yotebieng M *et al.* Diagnosis and clinical outcomes of extrapulmonary tuberculosis in antiretroviral therapy programmes in low- and middle-income countries: a multicohort study. J Int AIDS Soc [en línea]. 2019 [citado 20 Ene 2020]; 22(9):e25392. <https://doi.org/10.1002/jia2.25392>
24. Enciclopedia Temática. Absceso Frío [en línea]. 2015 [citado 20 Ene 2020]. Disponible en: <https://know.net/es/ciencias-medicas/medicina-es/absceso-frio/>
25. Olivares L, Leiro V, Cergneux F, Stringa M, Maronna E. Formas infrecuentes de tuberculosis cutáneas, a propósito de dos casos. Disponible en: <http://dermatolarg.org.ar/index.php/dermatolarg/article/viewFile/959/588>
26. Moreno G CA, Martínez R KY, Duarte S JP, Mantilla JC. Tuberculosis cutánea en pabellón auricular: Reporte de un caso. Rev Otorrinolaringol [en línea]. 2019 [citado 20 Ene 2020]; 79(2). Disponible en: https://scielo.conicyt.cl/scielo.php?script=sci_arttext&pid=S0718-48162019000200179
27. Palma López ME. Escrófula, forma frecuente de tuberculosis extrapulmonar. Presentación de un caso. Rev Hab Cienc Méd [en línea]. 2017 [citado 20 Ene 2020]; 16(3). Disponible en: http://scielo.sld.cu/scielo.php?script=sci_arttext&pid=S1729-519X2017000300009
28. Alvite Canosa A, González López R, Monjero Ares I, Arija Val F. Absceso tuberculoso frío simulando una hernia inguinal incarcerada. Rev Esp Ger Gerontol [en línea]. 2011 [citado 20 Ene 2020]; 46:285. Disponible en: <https://www.elsevier.es/es-revista-revista-espanola-geriatria-gerontologia-124-linkresolver-absceso-tuberculoso-frio-simulando-una-S0211139X11001259>



29. Castaño Aroca MJ, Calabuig Muñoz E, Comas Espadas I, Gil-Brusola A. Tuberculosis of the elbow: A rare form of presentation of extrapulmonary tuberculosis. *Enferm Infecc Microbiol Clin* [en línea]. 2019 [citado 20 Ene 2020]; 37(8):550-551. Disponible en: <https://www.ncbi.nlm.nih.gov/pubmed/30241670>
30. Reinoso J, Arias J, Santana G. Case of Pott's disease in a 17-Year-Old Patient in the Dominican Republic. *Cureus* [en línea]. 2019 [citado 20 Ene 2020]; 11(6):e4922. Disponible en: <https://www.ncbi.nlm.nih.gov/pubmed/31423398>
31. Fuente Añó A de la, García Fernández JL, Rofso Raboso P, Vázquez I, Milian Goicoechea H, *et al.* Absceso frío tuberculoso de pared torácica. A propósito de un caso. *Rev Pat Resp* [en línea]. 2018 [citado 20 Ene 2020]; 21(4). Disponible en: https://m.revistadepatologiaspiratoria.org/revistadepatologiaspiratoria_detalle_articulo.php?id=1007
32. Duarte Rodríguez B, López Díaz S, Becerra Hernández B, de la Paz Plasencia J, Pedraja Blanco M. Tuberculosis vertebral. *Rev Ciencias Méd Pinar del Río* [en línea]. 2015 [citado 20 Ene 2020]; 19(5). Disponible en: <http://www.revcompinar.sld.cu/index.php/publicaciones/article/view/2119>
33. Djaja YP, Phedy P, Silitonga J, Librianto D, Saleh I. Submuscular gluteal abscess: An unusual presentation of rare sacral tuberculosis. *Int J Surg Case Rep* [en línea]. 2019 [citado 20 Ene 2020]; 54:55-59. Disponible en: <https://www.ncbi.nlm.nih.gov/pubmed/30522080>
34. Moyano-Bueno D, Blanco JF, López-Bernus A, Gutiérrez-Zubiaurre N, Gomez Ruiz V, *et al.* Cold abscess of the chest wall: A diagnostic challenge. *Int J Infect Dis* [en línea]. 2019 [citado 20 Ene 2020]; 85:108-110. Disponible en: <https://www.ncbi.nlm.nih.gov/pubmed/31163270>
35. Bains L, Lal P, Chand T, Gautam KK, Beg MY, *et al.* Isolated primary cold abscess of the sternum: a case report. *J Med Case Rep* [en línea]. 2019 Aug 25 [citado 20 Ene 2020]; 13(1):267. Disponible en: <https://www.ncbi.nlm.nih.gov/pubmed/31445516>
36. Kouassi KJ, Yao LB, Sery BJLN, M'bra KI, Krah KL, Lohourou GF, Kodo M. Dorsolumbar cold abscess revealing Pott's disease. *Pan Afr Med J* [en línea]. 2017 [citado 20 Ene 2020]; 27:2. Disponible en: <https://www.ncbi.nlm.nih.gov/pubmed/28748004>
37. Dv K, Gunasekaran K, Mishra AK, Iyyadurai R. Disseminated tuberculosis presenting as cold abscess of the thyroid gland—a case report. *Oxf Med Case Reports* [en línea]. 2017 [citado 20 Ene 2020]; 2017(9):omx049. Disponible en: <https://www.ncbi.nlm.nih.gov/pubmed/28928976>
38. Yoon HS, Na YC, Lee HM. Primary orbital tuberculosis on the lower eyelid with cold abscess. *Arch Craniofac Surg* [en línea]. 2019 [citado 20 Ene 2020]; 20(4):274-278. Disponible en: <https://www.ncbi.nlm.nih.gov/pubmed/31462022>
39. Soni RK, Sinha A. Tuberculosis of the Thyroid—a Diagnostic Enigma. *Indian J Surg* 2015 [citado 20 Ene 2020]; 77(Suppl 1):179-81. Disponible en: <https://www.ncbi.nlm.nih.gov/pubmed/25972689>
40. Gambhir S, Ravina M, Rangan K, Dixit M, Barai S *et al.* Imaging in extrapulmonary tuberculosis. *Intern J Infect Dis* [en línea]. 2017 [citado 20 Ene 2020]; 56:237-247. Disponible en: <https://www.ncbi.nlm.nih.gov/pubmed/27838445>
41. Sosa Frías A, Núñez Báez A. Enfermedad de Pott. Caso clínico radiológico. *Multimed* [en línea]. 2019 [citado 20 Ene 2020]; 23(1). Disponible en: <http://scielo.sld.cu/pdf/mmed/v23n1/1028-4818-mmed-23-01-147.pdf>
42. Toledano Grave de Peralta Y, Grenot Texidor Y, Guillen Guillan JR, Silveria Digón S, Legra Alba N. Aspectos clínicos y epidemiológicos de los pacientes con tuberculosis extrapulmonar en la provincia



- de Santiago de Cuba. MEDISAN [en línea]. 2020 [citado 20 Ene 2020]; 24(1). Disponible en: <http://medisan.sld.cu/index.php/san/article/view/2620/1842>
43. Biya Nkizinkiko R, Ruhanga Many M. Multidrug-Resistant Tuberculosis Disease in North-Kivu Province, Democratic Republic of Congo. J Tubercul [en línea]. 2019 [citado 20 Ene 2020]; 7(2). Disponible en: https://www.scirp.org/html/2-1130282_92359.htm
44. Álvarez-Felipe HB, Ramos-Gómez L, Suárez-Cruz C. Tuberculosis vertebral. MediCiego [en línea]. 2019 [citado 20 Ene 2020]; 25(2). Disponible en: <http://www.revmediciego.sld.cu/index.php/mediciego/article/view/1176/1614>
45. González Ochoa E, Díaz Rodríguez R, Suárez Álvarez L, Abreu Suárez G, Armas Pérez L, *et al.* Eliminación de la tuberculosis en Cuba: contribuciones recientes, resultados y desafíos. Rev Cubana Med Trop [en línea]. 2017; 69(3). Disponible en: http://scielo.sld.cu/scielo.php?script=sci_arttext&pid=S0375-07602017000300010
46. Lal A, Mishra AK, Sahu KK, Abraham GM. The return of Koch's: Ineffective treatment or re-infection. Enferm Infecc Microbiol Clin [en línea]. 2020 Mar [citado 20 Ene 2020]; 38(3):144-145. Doi: [10.1016/j.eimc.2019.06.001](https://doi.org/10.1016/j.eimc.2019.06.001)
47. Abreu Suárez G, González Valdés JA, Muñoz Peña R, Solar Salaverri LA, Marchena Béquer JJ. La preparación del estudiante de Medicina para la eliminación de la tuberculosis. Educ Med Sup [en línea]. 2013 [citado 2020 ene 29]; 27(1):38-45. Disponible en: http://scieloprueba.sld.cu/scielo.php?script=sci_arttext&pid=S0864-21412013000100006&lng=es
48. Lemus D, Echemendía M, Díaz R, Llanes MJ, Suárez L, Marrero A. Antituberculosis Drug Resistance in Pulmonary Isolates of Mycobacterium tuberculosis, Cuba 2012-2014. MEDICC review [en línea]. 2017 [citado 27 dic 2019]; 19(1):10-5. Disponible en: [http://dx.doi.org/10.1590/medicc.2017.190100005](https://dx.doi.org/10.1590/medicc.2017.190100005)
49. Ministerio de Salud Pública. Resolución Ministerial 277/2014. Programa Nacional de Control de la Tuberculosis. Manual de normas y procedimientos. La Habana: Editorial Ciencias Médicas; 2014 [citado 27 Dic 2019]. Disponible en: http://www.sld.cu/galerias/pdf/sitios/tuberculosis/programa_2015.pdf
50. González Ochoa E, Díaz Rodríguez R, Suárez Álvarez L, Abreu Suárez G, Armas Pérez L, Beldarraín Chaple E, *et al.* Eliminación de la tuberculosis en Cuba: contribuciones recientes, resultados y desafíos. Rev Cubana Med Trop [en línea]. 2017 [citado 5 Ene 2020]; 69(3). Disponible en: http://scieloprueba.sld.cu/scielo.php?script=sci_arttext&pid=S0375-07602017000300010&lng=es

Declaración de conflicto de intereses:

Los autores declaran no tener conflictos de intereses.

Contribución de los autores:

IGM: definió el tema, médico asistencial de los pacientes, participó en el diseño metodológico, elaboración y aprobación del informe final.

FET: recolección y procesamiento de datos, revisión bibliográfica, elaboración y aprobación del informe final.

