

# MIOMATOSIS UTERINA DURANTE LA GESTACIÓN; REPORTE DE DOS CASOS Y REVISIÓN BIBLIOGRÁFICA.

Carlos Eduardo Sáenz Luna<sup>1</sup>, Gustavo Adolfo Sánchez Velasco<sup>2</sup>

Recibido: 16 de junio de 2014

Aceptado: 17 de septiembre de 2014

.....  
1. Estudiante del décimo semestre de la licenciatura Médico Cirujano Integral. Escuela de Medicina. Universidad Cuauhtémoc Plantel Aguascalientes. Correo electrónico: saenzlunae@gmail.com

2. Médico gineco-obstetra. Catedrático de la Escuela de Medicina. Universidad Cuauhtémoc Plantel Aguascalientes. Correo electrónico: gusanvel@yahoo.com.mx

### RESUMEN

La miomatosis uterina tiene una alta prevalencia, debido a esto se asocia frecuentemente con la gestación, afortunadamente la mayoría de los embarazos no resultan afectados por su presencia, el grado de afección depende del tamaño y de su localización. A pesar de que se desconoce el comportamiento de crecimiento durante la gestación, los miomas incrementan el riesgo de morbilidad durante el embarazo, no solamente para la madre sino también para el producto. La ultrasonografía desempeña un papel muy importante central en el diagnóstico y monitorización. El tratamiento quirúrgico se debe considerar en casos de abdomen agudo por un mioma complicado durante la gestación. El objetivo de esta revisión es presentar la asociación de miomatosis uterina y embarazo, así como su progresión al final de la gestación mediante el reporte de dos casos atípicos.

**Palabras clave:** miomas uterinos, miomatosis en el embarazo, histerectomía

### ABSTRACT

Uterine fibroids during pregnancy is a common condition due to the high prevalence of this entity, most pregnancies are not affected by its presence, the degree of affection depends on the size and location. Despite the growth behavior during pregnancy is unknown, fibroids increase the risk of morbidity during pregnancy for the mother and her product. Ultrasonography plays a central role in the diagnosis and monitoring. Surgical treatment should be considered in cases of acute abdominal pain due a complicated fibroid in pregnancy. The purpose of this review is present the association of uterine fibroids and pregnancy, and its progression to late pregnancy through two case reports.

**Keywords:** uterine fibroids, fibroids in pregnancy, hysterectomy

## INTRODUCCIÓN

En ocasiones el embarazo se complica por anomalías preexistentes del aparato reproductor. En su mayoría son debidas a alteraciones del desarrollo normal que se presentan en el momento de la embriogénesis, sin embargo pueden adquirirse en la edad adulta y a veces durante la gestación.<sup>1</sup>

Los leiomiomas, también conocidos simplemente como miomas o fibroides, son tumores habitualmente benignos compuestos de músculo liso y tejido conjuntivo en porciones variables.<sup>1-3</sup> Los miomas representan el tumor más común del tracto reproductivo en mujeres.<sup>3</sup> Los cuales suelen tener tamaños variables, desde milímetros hasta pesar varios kilogramos.<sup>1,4</sup> Los miomas pueden ser muy grandes y causar que el útero se expanda hasta simular el tamaño de un abdomen de 6 a 7 meses de embarazo.<sup>3</sup> Estos generalmente crecen dentro de las paredes uterinas, la mayoría de los miomas son subserosos o intramurales, sólo el 5% son submucosos.<sup>4</sup>

Los miomas comparten algunas características con el miometrio normal durante el embarazo, incluyéndose la producción incrementada de matriz extracelular y el incremento en la expresión de los receptores para hormonas esteroideas. A pesar de que la etiología precisa se desconoce, las investigaciones han involucrado a los factores hormonales, de crecimiento y genéticos en el desarrollo de estos tumores benignos. Tanto los estrógenos como la progesterona parecen promover el desarrollo de los miomas.<sup>2</sup>

La asociación de embarazo y miomas uterinos, se presenta cada vez con mayor frecuencia, debido a que en la actualidad las mujeres difieren sus embarazos a causa de las exigencias de la vida moderna, en otras ocasiones, a pesar de que se saben portadoras de miomas, deciden embarazarse, aun contra la indicación médica, pues se ha comprobado, que las complicaciones que ocurren con la asociación de gestación y leiomiomatosis, son más frecuentes, y pueden ser de diversa gravedad, es decir, desde una simple amenaza de aborto, hasta la presencia de hemorragia obstétrica que pone en peligro al binomio.

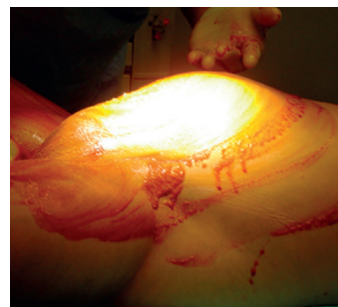Se presentan dos casos clínicos, ambos tienen en común, el embarazo y la coexistencia con miomatosis uterina, el primero de ellos, con una evolución tórpida en las primeras semanas de la gestación y el segundo se logra llevar hasta la semana 36 en ambos casos se realizó histerectomía ante las complicaciones derivadas de la asociación de miomas y embarazo y además, ambas pacientes decidieron embarazarse, aun con el conocimiento de la patología y sus riesgos.

## REPORTE DE CASOS

### Caso 1

R.R.R. Paciente femenina de 33 años de edad. Originaria de Calvillo, Aguascalientes, México (**Figura 1**). Como antecedente, cuenta con un ultrasonido (USG) pélvico de enero de 2004 que reporta; útero aumentado de tamaño, con dimensiones de 18 x 9.1 x 10.3 cm en sus ejes sagital, anteroposterior y transversal respectivamente, afectado por la presencia de una masa de aspecto hipoecoico con áreas centrales hiperecogénicas y áreas de calcificación con proyección de sombra acústica. Estos resultados fueron interpretados como leiomiomatosis uterina de grandes elementos.

**1** **Figura N°1** Se muestra abdomen de paciente previo a Histerectomía por miomatosis y embarazo de 12 semanas de edad gestacional



Se presenta al servicio de urgencias el 27 de agosto de 2004 por manifestar sangrado vaginal sin coágulos, de regular cantidad acompañado con dolor tipo cólico suprapúbico irradiándose hacia la zona lumbar, presentando además disuria. Se le realizó USG pélvico el 28 de junio de 2004 detectándose un embarazo de 5-6 semanas de gestación (SDG) con hematoma retrocoriónico de 1 cm además de miomatosis uterina de grandes elementos que comprime y desplaza el útero hacia la derecha. En antecedentes ginecoobstétricos GIII PII CO AO, fecha de última regla (FUR) 4 de junio de 2004. Embarazo de 12 SDG de acuerdo a FUR.

A la exploración clínica se encuentra con los siguientes signos vitales: frecuencia cardíaca 80/minuto, frecuencia respiratoria 18, presión arterial 100/60 mm Hg.

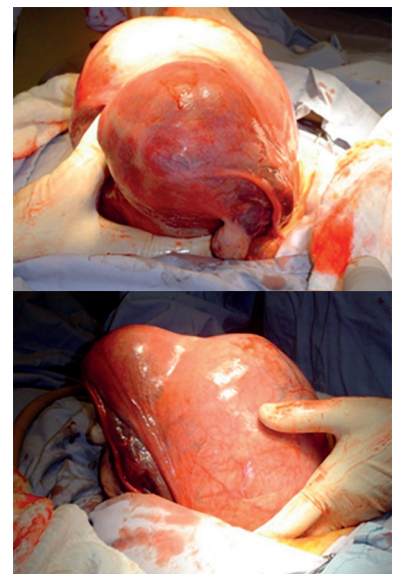
Presenta palidez de tegumentos, abdomen globoso a expensas de miomatosis uterina y gestación, el fondo uterino se encuentra 22 cm por encima de la sínfisis del pubis, se palpa de consistencia dura y multilobular con dolor en hipogastrio, sin datos de irritación peritoneal, Giordano positivo bilateralmente. No se evidencia actividad uterina. En el tacto vaginal se encuentra cérvix cerrado, posterior con salida de sangre en cantidad regular sin coágulos. Se establece la impresión diagnóstica de amenaza de aborto y miomatosis uterina de grandes elementos, solicitándose interconsulta a ginecología.

En tal servicio se solicita biometría hemática, química sanguínea y examen general de orina reportándose; hemoglobina de 10 mg/dL y hematocrito 29.3%, resto normal. Se establece manejo conservador con soluciones, butiliosina, reposo absoluto y vigilancia de sangrado genital. Posteriormente se realiza USG obstétrico el 31 de agosto de 2004 y se reporta embarazo intrauterino de 11.1 SDG con saco gestacional a nivel del cuerno uterino derecho con producto único vivo, activo y reactivo además de deformidad del útero gravido por la existencia de una masa de 18 x 10 cm que se sitúa en la pared anterior.

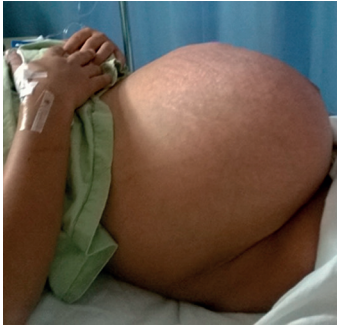La paciente evoluciona hacia la mejoría, sin presentar sintomatología ni sangrado vaginal, por lo cual se decide su alta hospitalaria el 02

de septiembre de 2004. Se plantea a la paciente la posibilidad de ruptura uterina en el caso de que el embarazo sea cornual aunado a la miomatosis, contemplándose la necesidad de la realización de una histerectomía total en bloque. La cual se realiza una semana después, enviándose las piezas quirúrgicas a patología en donde se reporta (11 de octubre de 2004) útero de 20 x 14 x 16 cm, de aspecto lobular, color amarillo-grisáceo con áreas de aspecto hemorrágico y de consistencia media. Al corte se identifica un nódulo mural corporal posterior que mide 18 x 15 x 13 cm, que comprime totalmente la cavidad uterina, de color blanco-grisáceo, fascicular y bien delimitado. Datos consistentes con una miomatosis uterina intramural corporal, además a nivel del cuerno uterino derecho se encontraba presente el saco gestacional in situ con embrión de tamaño consistente con las semanas de amenorrea (Figura 2 y 3).

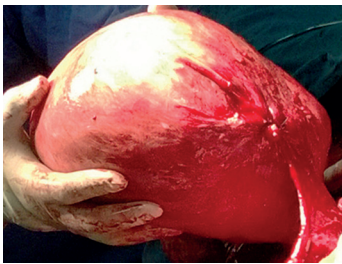
**2** Figuras N°2 y 3 Se muestra embarazo de 12 semanas en cuerno uterino derecho, junto a mioma gigante



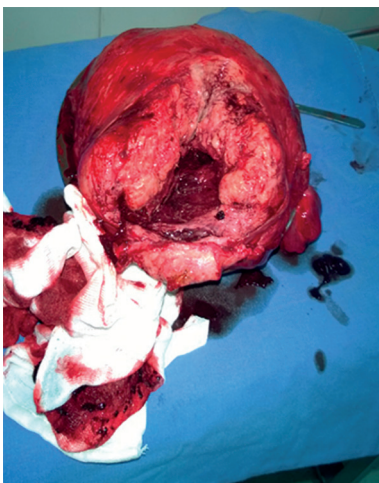
**3** **Figura N°4** Útero gestante 36 SDG de grandes dimensiones por miomatosis uterina.



**4** **Figura N°5** Extracción quirúrgica del útero.



**5** **Figura N°6** Miomatosis uterina difusa, intramural y submucosa.



## Caso 2

I.R.V. Paciente femenino de 31 años de edad, originaria de Aguascalientes, Aguascalientes, México. Antecedentes ginecoobstétricos: GII CI, la fecha de la última cesárea hace 5 años por miomatosis uterina con distocia de partes blandas por mioma ubicado delante de la presentación a nivel del istmo uterino. Ha sido atendida en la consulta de embarazo de alto riesgo donde se establece el diagnóstico de GII CI embarazo de 36 semanas de gestación de acuerdo a Fecha de Última Menstruación, con miomatosis uterina de múltiples elementos por reporte de USG. A la exploración física: fondo uterino a 41 cm de la sínfisis del pubis (**Figura 4**), se palpa pared uterina dura, deforme, se encuentra producto único vivo transverso, dorso inferior, polo cefálico a la izquierda, frecuencia cardíaca fetal de 137 latidos por minuto. Vagina eutérmica, cérvix central con 2 cm de dilatación con 25% de borramiento. Debido a la presencia de modificaciones cervicales, se programa interrupción del embarazo por medio de cesárea tipo Kerr y oclusión tubaria bilateral por paridad satisfecha.

Dentro del acto quirúrgico se visualiza segmento uterino invadido por miomas en su grosor, por lo que se decide realización de incisión vertical corporal extrayéndose producto único vivo en pélvico, femenino de 51 cm y peso de 2, 780 g, con edad gestacional de acuerdo a Capurro de 36 semanas. Se decide realizar histerectomía (**Figura 5**) por hemorragia incoercible a través de pared uterina y ausencia de contracción debido a que la incisión involucró elementos de la miomatosis difusa intramural y submucosa. El examen macroscópico del útero reveló múltiples miomas intramurales y submucosos en ambas caras del mismo que deforman la zona del segmento uterino (**Figura 6**). La evolución fue favorable egresándose la madre dos días después de la cirugía y su producto a los 5 días de su nacimiento.

## REVISIÓN BIBLIOGRÁFICA

### Epidemiología

### Prevalencia de la miomatosis

La prevalencia de los miomas varía de 15% a 40%<sup>5</sup> Durante la edad reproductiva se estiman con una prevalencia variable, desde el 1 al 30%<sup>6-10</sup> A pesar de ello, un examen patológico detallado puede identificar miomas en más del 77% de los especímenes de las hysterectomías.<sup>6</sup> La prevalencia exacta es difícil de cuantificar debido a que la mayoría de ellos son asintomáticos.<sup>6,11,12</sup>

### Miomatosis asociada al embarazo

Debido a que la miomatosis uterina es el tumor del tracto genital femenino más común, generalmente coexiste con el embarazo.<sup>13,14</sup> Los miomas durante la gestación tienen una prevalencia variable del 0.1-10.7%<sup>7-9,12</sup> La asociación de miomas uterinos durante la gestación se encuentra en incremento a medida de que más mujeres deciden aplazar su embarazo después de los 30 años de edad.<sup>6</sup>

### Factores de riesgo

El riesgo de padecer miomatosis es mayor conforme avanza la edad de la mujer.<sup>5,7,10,13</sup> Los factores que aumentan el tiempo de exposición de estrógenos durante la vida, como la obesidad y la menarca temprana incrementan su incidencia.<sup>2</sup> Al igual la nuliparidad y el diferimiento de los embarazos se reportan como factores de riesgo.<sup>8</sup> La exposición reducida de estrógenos que se encuentra con la paridad se considera factor protector.<sup>2,4</sup>

### Diagnóstico

### Elementos clínicos

La mayoría de los miomas causan pocos o ningún síntoma en el 75-80% de las ocasiones.<sup>4</sup> La sintomatología es dependiente principalmente de su ubicación. Los miomas pueden encontrarse inmediatamente debajo del revestimiento endometrial (submucosos), debajo de la serosa uterina (subserosos), o pueden hallarse confinados al miometrio (intramurales). Tanto los miomas submucosos y subserosos pueden estar pediculados y

experimentar una torsión con la ulterior necrosis.<sup>1</sup>

Los miomas durante el embarazo pueden experimentar degeneración roja, en la cual existe una necrosis del tejido a falta de oxígeno, acompañándose de dolor muy intenso.<sup>1,4</sup> La evidencia clínica y ultrasonográfica de la degeneración de los miomas ocurre en cerca del 5% de los casos, es una condición que requiere hospitalización.<sup>2</sup> Entre los diagnósticos diferenciales de una degeneración del mioma se incluyen la apendicitis, el desprendimiento prematuro de placenta y pielonefritis. Las técnicas de imagen resultan de utilidad para la diferenciación.<sup>1</sup>

El diagnóstico se basa en la historia clínica (la mayoría de los miomas en el embarazo son ya conocidos), la exploración clínica (con un útero de mayor tamaño que el acorde por amenorrea).<sup>12,13</sup> A la exploración clínica se ha reportado que el 42% de los miomas mayores a 5 cm durante la gestación han sido detectados, sin embargo aquellos menores de 5 cm se detectan en sólo el 12.5% de las exploraciones.<sup>2,14,15</sup>

### Elementos paraclínicos

La ultrasonografía es indispensable para identificar correctamente los miomas, ya que permite conocer el tamaño, número y localización de los mismos, además de su relación con la inserción placentaria, y poder seguir su evolución. Los miomas se presentan como una masa redondeada, de contorno regular o de estructura acústica distinta al miometrio. Cuando existe degeneración roja, se aprecian los miomas con una estructura heterogénea con espacios quísticos en su interior.<sup>1,12</sup>

La capacidad de la ultrasonografía para detectar miomatosis durante el embarazo se encuentra limitada en primera instancia por la dificultad de diferenciar los miomas de engrosamiento fisiológico del miometrio.<sup>2,15,16</sup> También pueden confundirse con masas ováricas benignas o malignas, con un embarazo

molar, embarazo ectópico y anomalías intestinales.<sup>1</sup>

Cuando resulta difícil establecer un diagnóstico, se puede utilizar la resonancia magnética que también es inocua para el feto y más precisa.<sup>12,17</sup> El Doppler color puede diferenciar claramente los miomas de un engrosamiento miometrial que puede ser confundido con una miomatosis uterina.<sup>14</sup>

### **Efectos del embarazo sobre los miomas**

#### **Crecimiento de los miomas**

Se podría esperar dentro de la historia natural de la miomatosis uterina que el incremento en las concentraciones séricas de los esteroides sexuales se asocie con el crecimiento de los mismos.<sup>12</sup> Sin embargo estos tumores tienen una respuesta variable en las pacientes debido a las diferencias genéticas y a los factores de crecimiento circulantes, es por ello que es muy complicado predecir de forma exacta su crecimiento.<sup>1,12</sup> Estudios se han encargado de analizar el crecimiento de los miomas uterinos durante los trimestres de la gestación, obteniéndose resultados discordantes.<sup>14</sup>

Actualmente, gracias al control ultrasonográfico se puede observar que el tamaño de la mayor parte de los miomas se modifica poco durante la gestación; el volumen del 20-30% de los miomas se incrementa, generalmente este incremento no supera el 25%.<sup>18</sup> El restante 80% no se modifica y en algunos casos se reduce.<sup>6</sup>

Contrario a las creencias clásicas se demuestra en varios estudios longitudinales que fueron diseñados para la medición de estos tumores durante el embarazo rechazan la teoría de que los miomas continúan creciendo a través de la gestación.<sup>2,7</sup> Algunos estudios sugieren que los miomas crecen comúnmente durante el primer trimestre, y durante los siguientes dos trimestres del embarazo se asocian con un pequeño incremento o una reducción en su tamaño.<sup>6,15,19</sup> Se han asociado factores locales para el crecimiento como la edad materna, el índice de masa corporal preconcepcional y la paridad.<sup>19</sup>

### **Regresión de los miomas**

Se ha reportado que el 36% de los miomas llegan a desaparecer después del embarazo.<sup>20,21</sup> El 79% de los miomas que son medidos en el periodo postparto mediante ultrasonografía han resultado más pequeños que el tamaño inicial medido durante la gestación.<sup>5</sup> La reducción en el tamaño de los miomas se ha observado 4 semanas después del parto.<sup>2</sup> No se han encontrado asociaciones entre el tipo de mioma, su tamaño inicial y su localización en relación con la resolución de los mismos.<sup>20,21</sup>

La isquemia del miometrio y de los miomas en el momento del parto se ha propuesto como mecanismo para la regresión de los miomas.<sup>21</sup> La isquemia puede continuar durante la involución uterina en el período postparto, involucrando un mayor remodelamiento de la vasculatura uterina, favoreciendo la regresión.<sup>2,20,21</sup>

### **Efectos de los miomas sobre la gestación**

La presencia de miomatosis durante la gestación se asocia con complicaciones en un rango de 10-40%.<sup>7,12</sup> Los eventos por los cuales los miomas incrementan el riesgo de un evento obstétrico adverso se podrían explicar por una interferencia con la distensibilidad del útero, alterando el patrón de contracciones y la morfología endometrial además de producir inflamación local.<sup>7</sup>

Existen dos variables importantes para la determinación de la morbilidad de los miomas dentro del embarazo, el tamaño y la ubicación del mioma.<sup>1</sup> Se sugiere que aquellas mujeres con miomas de más de 5 cm de diámetro sean altamente supervisadas por el incremento en la cantidad de eventos obstétricos desfavorables.<sup>9,12,13</sup>

A pesar de que mayoría de las gestaciones evolucionan normalmente ante una miomatosis uterina coexistente, su presencia al momento de la ultrasonografía prenatal no significa que se encuentren asociados causalmente con las complicaciones obstétricas, de esta forma se sobrestiman las complicaciones que son atribuidas a la miomatosis.<sup>2,6</sup>

### **Dolor asociado a miomatosis**

El dolor abdominal durante la gestación asociado a miomas uterinos es la complicación más frecuente.<sup>8,13</sup> La degeneración del mioma y la torsión pedicular son causas por sí solas de dolor abdominal.<sup>13</sup> Este riesgo se incrementa con el tamaño uterino (especialmente en aquellos mayores a 5 cm de diámetro).<sup>6</sup>

El dolor puede resultar de una reducción en la perfusión en el escenario de un crecimiento rápido que deriva en isquemia y degeneración con liberación de prostaglandinas.<sup>6</sup> Esta hipótesis se apoya por las observaciones de que el dolor asociado a miomas típicamente se presenta de manera tardía en el primer trimestre y de forma temprana durante el segundo, que corresponde al periodo de mayor tasa de crecimiento uterino.<sup>15</sup>

El diagnóstico clínico de la degeneración de un mioma se sospecha ante el dolor abdominal localizado, leucocitosis leve, fiebre, náusea y vómito. El cuadro suele autolimitarse y su curso puede modificarse con el reposo, la hidratación y la analgesia con antiinflamatorios no esteroideos o si es necesario con narcóticos.<sup>6,12</sup>

### **Sangrado uterino**

Muchos estudios reportan que el sangrado preparto es significativamente más común en embarazos con miomatosis, para ello la localización del mioma en relación a la implantación de la placenta puede ser un determinante importante. El 72% de las pacientes que presentaron un mioma retroplacentario presentaron sangrado transvaginal en comparación con el 9% de las pacientes con miomatosis no retroplacentaria.<sup>6</sup>

### **Pérdida del producto**

La literatura sugiere que los miomas uterinos incrementan el riesgo de aborto espontáneo y que son una causa de pérdida fetal recurrente. Los miomas submucosos grandes que distorsionan la cavidad uterina se han asociado consistentemente con esta complicación.<sup>6</sup> Los abortos tempranos son más comunes en mujeres con miomas localizados en el cuerpo

uterino.<sup>15</sup> Probablemente esto se explique por la compresión del endometrio subyacente y derive en una disfunción endometrial o puede causar una distorsión de la arquitectura vascular que irriga y drena el endometrio.<sup>6,11</sup>

En algunos estudios el tamaño de los miomas no se ha asociado directamente con la pérdida espontánea del producto, sin embargo la presencia de múltiples miomas ha representado un predictor significativo de pérdida fetal.<sup>7,8,18</sup>

### **Ruptura prematura de membranas**

El factor de riesgo más importante para la ruptura prematura de membranas en mujeres con miomatosis parece ser el contacto directo de los miomas con la placenta. Otros estudios han reportado que no existe un incremento en la ruptura prematura de membranas en mujeres con miomatosis uterina.<sup>6</sup>

### **Desprendimiento de placenta**

Análisis sugieren que los miomas retroplacentarios submucosos y los miomas con más de 8 centímetros de diámetro, implican mayor riesgo para que se lleve a cabo el desprendimiento placentario.<sup>6</sup> Los casos de desprendimiento prematuro de placenta normoinserta se observan con mayor frecuencia cuando los miomas se localizan junto al sitio de inserción placentaria en comparación con otros sitios fuera de la misma inserción (57% contra 2.5%).<sup>12</sup> La explicación del incremento en la frecuencia del desprendimiento placentario en el escenario de la miomatosis uterina probablemente esté relacionado con isquemia placentaria y necrosis decidual.<sup>6</sup>

### **Parto pretérmino**

El riesgo de amenaza de parto pretérmino y de los nacimientos pretérmino se incrementa en los embarazos con miomatosis. Se han reportado partos pretérmino con la presencia de miomas desde 3 a 6 cm de diámetro.<sup>6,12</sup> Algunos investigadores sugieren que el útero miomatoso es menos distensible que el útero normal, y esto favorece el parto pretérmino.<sup>6</sup>



## Alteraciones en la presentación

Los miomas grandes pueden provocar la modificación de la estática fetal, haciendo más frecuente las situaciones transversas, las presentaciones pélvicas y las deflexiones cefálicas.<sup>12</sup> Otros estudios han denotado un incremento en la prevalencia de alteraciones en la presentación fetal sólo si el útero tiene múltiples miomas o si existe un mioma retroplacentario o en el segmento uterino inferior.<sup>1,6,12</sup>

## Alteraciones en el trabajo de parto

Se ha postulado que los miomas disminuyen la fuerza uterina para las contracciones o que altera la coordinación de la diseminación de la onda contráctil, es por ello que deriva en un trabajo de parto disfuncional.<sup>6</sup> El alumbramiento también puede dificultarse por falta de contracción del miometrio que predispone al sangrado postparto.<sup>4</sup>

## Riesgo de cesárea

La elección de la vía vaginal para el parto es recomendable cuando no se ha dañado la cavidad endometrial a través de la miomectomía.<sup>4,13</sup> La evidencia apoya que los miomas se asocian con altas tasas de cesáreas, particularmente en mujeres con miomas grandes. La causa más común de las cesáreas parece ser que se debe a las alteraciones en la presentación fetal.<sup>8</sup>

Algunos estudios han investigado la asociación entre los miomas uterinos y las tasas de cesárea, sin embargo estos poseen una cantidad importante de sesgos. La más notable fuente de los errores se encuentra en un sesgo de detección, en donde los miomas son encontrados por primera ocasión al momento de la cesárea. En uno de esos estudios, 72.5% de las pacientes que se sometieron a cesárea tuvieron el diagnóstico de miomatosis al momento de la intervención, comparado con el 5% de las mujeres que tuvieron parto por vía vaginal.<sup>6</sup>

## Tratamiento

La actitud ante un mioma durante la gestación debe ser conservadora, interviniendo

cuando aparezca alguna complicación obstétrica y efectuando monitorización del producto.<sup>12-14</sup> En pocas ocasiones es necesario el tratamiento quirúrgico.<sup>1</sup>

## Miomectomía

Esta intervención se encuentra indicada en mujeres no gestantes que han tenido miomatosis intratable con analgesia o metrorragia que no responde al tratamiento.<sup>6,14</sup> La resección de los miomas durante la gestación se encuentra contraindicada. Se efectúa en algunos casos como cuando existe dolor incoercible por infarto del mioma y la degeneración que obligan a la miomectomía.<sup>14</sup>

La miomectomía preconcepcional para mejorar el resultado reproductivo puede considerarse individualizando los casos, pero solamente parece tener lugar en mujeres que han tenido pérdida fetal recurrente, miomas submucosos grandes y que no se hayan identificado alguna otra causa de recurrencia de abortos.<sup>6,17</sup>

La miomectomía al momento de la cesárea se asocia con una morbilidad importante y no debe de ser consideradas sin precaución. El riesgo de hemorragia excesiva al momento de la miomectomía es significativamente mayor en un embarazo de término en comparación con los dos trimestres previos, esto se explica por el flujo sanguíneo uterino en incremento. Durante el primer trimestre, el útero solamente recibe del 2 al 3% del gasto cardíaco, al momento del embarazo a término el útero recibe el 17%.<sup>6,12</sup>

La gran deficiencia de estudios bien diseñados, ensayos clínicos aleatorizados limita la capacidad para la obtención de conclusiones definitivas de la miomectomía durante el embarazo.<sup>6</sup> La miomectomía no debe desarrollarse sin una clara indicación y evidencia de su beneficio. Se debe tener presente que como cualquier procedimiento quirúrgico, la miomectomía conlleva riesgos que modifican la morbilidad incrementándola derivado de las complicaciones del acto quirúrgico.<sup>8</sup>

## Embolización de la arteria uterina

La embolización de la arteria uterina es una alternativa a la miomectomía.<sup>18,22</sup> Es un

procedimiento percutáneo, guiado por imagen que involucra la colocación de un catéter angiográfico dentro de las arterias uterinas a través de la arteria femoral para inyectar agentes embólicantes dentro de las arterias uterinas hasta que el flujo disminuya. Reduciendo el flujo a nivel arteriolar, los miomas sufren una isquemia irreversible causando su necrosis y reducción.<sup>23</sup>

En un estudio se compararon los resultados obstétricos en mujeres con miomatosis uterina que fueron tratadas con embolización de la arteria uterina, comparándolas con aquellas que fueron tratadas con miomectomía laparoscópica. El grupo tratado con embolización, presentó mayores tasas de parto pretérmino, alteraciones en la presentación fetal y hemorragia posparto.<sup>22,23</sup>

La embolización de la arteria uterina parece ser una excelente opción terapéutica para aquellas mujeres con miomas sintomáticos, especialmente en aquellas que desean evitar la cirugía.<sup>18</sup> Sin embargo, se encuentra absolutamente contraindicada durante la gestación y en mujeres que desean conservar su fertilidad.<sup>15</sup>

## CONCLUSIONES

Creemos importante, que ante el diagnóstico de miomatosis uterina se haga conciencia en las pacientes, en edad fértil, sobre los riesgos del embarazo, y que sus consecuencias pueden ser graves, aun cuando no son frecuentes, los resultados de dichas gestaciones, no siempre son los esperados, o exentos de complicaciones como la interrupción del embarazo por patologías que provocan prematuridad, hemorragia obstétrica, o la morbilidad que acompaña a los procedimientos quirúrgicos, derivados de esta.

## BIBLIOGRAFÍA.

1. Leveno KJ, Hauth JC, Rouse DJ, Spong CY. Chapter 40. Reproductive Tract Abnormalities. En: Leveno KJ, Hauth JC, Rouse DJ, Spong CY, eds. Williams Obstetrics. 23rd ed. New York: McGraw-Hill; 2010. p. 901-4.
2. Parker WH. Etiology, symptomatology, and diagnosis of uterine myomas. *Fertil Steril* 2007;87(4):725-36.
3. Bulun SE. Uterine fibroids. *N Eng J Med* 2013;369(14):1344-55.
4. González Manzanilla LC. Mioma uterino gigante y embarazo. *Rev Obstet Ginecol Venez* 2009;69(2):111-4.
5. Laughlin SK, Herring AH, Savitz DA, et al. Pregnancy-related fibroid reduction. *Fertil Steril* 2010;94(6):2421-3.
6. Ouyang DW, Economy KE, Norwitz ER. Obstetric complications of fibroids. *Obstet Gynecol Clin N Am* 2006;33:153-69.
7. Morgan Ortiz F, Romero Piña B, Elorriaga García E. Miomas uterinos durante el embarazo y su repercusión en el resultado obstétrico. *Ginecol Obstet Mex* 2011;79(8):467-73.
8. Klatsky PC, Tran DC, Caughey AB, et al. Fibroids and reproductive outcomes: a systematic literature review from conception to delivery. *Am J Obstet Gynecol* 2008;18(4):357-66.
9. Shavell VI, Thakur M, Sawant A, et al. Adverse obstetric outcomes associated with sonographically identified large uterine fibroids. *Fertil Steril* 2012;97(1):107-10.
10. Laughlin SK, Baird DD, Savitz DA, et al. Prevalence of uterine leiomyomas in the first trimester of pregnancy: an ultrasound-screening study. *Obstet Gynecol* 2009;113(3):630-5.
11. Stout MJ, Odibo AO, Graseck AS, et al. Leiomyomas at routine second-trimester ultrasound examination and adverse obstetric outcomes. *Obstet Gynecol* 2010;116(5):1056-63.
12. Morgan Ortiz F, Cuetos Martínez C, Lara Ávila L, et al. Miomatosis y embarazo: abordaje basado en evidencias. *Bol Med* 2004;1(3):22-8.

13. Garriguet J, Conde J, Navarro P, et al. Abdomen agudo por leiomioma complicado en gestante de 16 semanas. *Clin Invest Gin Obst* 2008;35(4):141-3.
14. Cooper NP, Okolo S. Fibroids in pregnancy—common but poorly understood. *Obstet Gynecol Surv* 2005;60(2):132-8.
15. Lee HJ, Norwitz ER, Shaw J. Contemporary management of fibroids in pregnancy. *Rev Obstet Gynecol* 2010;3(1):20-7.
16. Goldberg J, Pereira L. Pregnancy outcomes following treatment for fibroids: uterine fibroid embolization versus laparoscopic myomectomy. *Curr Opin Obstet Gynecol* 2006;18(4):402-6.
17. Madrid Castro L, Palencia Franco J. Miomectomía durante el embarazo. *Rev Med Hondur* 2012;80(1):20-2.
18. De vivo A, Mancuso A, Giacobbe A, et al. Uterine myomas during pregnancy: a longitudinal sonographic study. *Ultrasound Obstet Gynecol* 2011;37(3):361-5.
19. Laughlin SK, Hartmann KE, Baird DD. Postpartum factors and natural fibroid regression. *Am J Obstet Gynecol* 2011;204(6):496.e1-6.
20. Saravelos SH, Yan J, Rehmani H, Li TC. The prevalence and impact of fibroids and their treatment on the outcome of pregnancy in women with recurrent miscarriage. *Hum Reprod* 2011;26(12):3274-9.
21. Goodwin SC, Spies JB, Worthington-Kirsch R, et al. Uterine artery embolization for treatment of leiomyomata: long-term outcomes from the FIBROID registry. *Obstet Gynecol* 2008;111(1):22-33.
22. Goldberg J, Pereira L, Berghella V, et al. Pregnancy outcomes after treatment for fibromyomata: uterine artery embolization versus laparoscopic myomectomy. *Am J Obstet Gynecol* 2004;191:18-21.
23. Tropeano G, Amoroso S, Scambia G. Non-surgical management of uterine fibroids. *Hum Reprod Update* 2008;14(3):259-74.