



Incidencia de parálisis diafragmática secundaria a bloqueo supraclavicular de plexo braquial medida por ecografía en una institución de cuarto nivel

Incidence of Diaphragmatic Paralysis Secondary to Supraclavicular Brachial Plexus Blockade Measured by Ultrasound in a Fourth Level Institution

Incidência de paralisia diafragmática secundária ao bloqueio supraclavicular do plexo braquial medida por ultrassonografia em uma instituição de quarto nível

Laura Soraya Saba-Santiago, MD., Esp.¹ , Andrea Jiménez-Orduz, MD., Esp.² , Leidy Johanna Archila-Tibaduiza, MD., Esp.³ , Gianmarco Camelo-Pardo, MD.⁴ , Miguel Enrique Ochoa-Vera, MD., Esp., MSc.⁵ 

1. Médico, Especialista en Anestesiología. Clínica Foscal Internacional. Floridablanca, Santander, Colombia.
2. Médico, Especialista en Anestesiología. Docente, Programa de Medicina, Universidad Autónoma de Bucaramanga. Hospital Internacional de Colombia, Fundación Oftalmológica de Santander Clínica Carlos Ardila Lulle. Floridablanca, Santander, Colombia.
3. Médica, Especialista en Anestesiología. Hospital Internacional de Colombia, Fundación Oftalmológica de Santander Clínica Carlos Ardila Lulle. Floridablanca, Santander, Colombia.
4. Médico. Universidad de Santander. Bucaramanga, Santander, Colombia.
5. Médico, Especialista en Seguridad y Salud en el Trabajo, Magíster en Epidemiología. Docente Pregrado y Posgrado, Universidad Autónoma de Bucaramanga. Universidad Industrial de Santander. Grupo de Investigaciones Clínicas UNAB Floridablanca, Santander, Colombia.

Correspondencia. Gianmarco Camelo Pardo. Universidad de Santander. Bucaramanga, Santander, Colombia. Email. gianmarconacional@hotmail.com

INFORMACIÓN DEL ARTÍCULO:

Artículo recibido: 25 de octubre de 2021

Artículo aceptado: 27 de julio de 2022

DOI: <https://doi.org/10.29375/01237047.4277>



Cómo citar. Saba-Santiago LS, Jiménez-Orduz A, Archila-Tibaduiza LJ, Camelo-Pardo G, Ochoa-Vera ME. Incidencia de parálisis diafragmática secundaria a bloqueo supraclavicular de plexo braquial medida por ecografía en una institución de cuarto nivel. MedUNAB [Internet]. 2022;25(2):217-226. doi: <https://doi.org/10.29375/01237047.4277>

RESUMEN

Introducción. La anestesia regional es una técnica importante, innovadora y popular para el manejo anestésico y analgésico. En el bloqueo supraclavicular del plexo braquial existe incidencia 50-60% de parálisis diafragmática. La presentación clínica es variable de acuerdo con factores externos e internos del paciente. Existen múltiples técnicas radiológicas en el diagnóstico, siendo de gran utilidad la ecografía por su fácil acceso. El objetivo es determinar la incidencia de parálisis diafragmática secundaria a bloqueo supraclavicular del plexo braquial guiado por ecografía en una institución de cuarto nivel. **Metodología.** Estudio analítico, longitudinal, prospectivo; se seleccionaron 110 pacientes. Criterios de inclusión: pacientes mayores de 18 años sometidos a cirugía de miembro superior con bloqueo supraclavicular de plexo braquial. Criterios exclusión: pacientes ASA (American Society of anesthesiologist) 4 y 5, gestantes, IMC >35 kg/m², pacientes con antecedentes neuromusculares, enfermedad pulmonar restrictiva u obstructiva, parálisis nervio frénico o disfunción diafragmática. Se realizó un análisis mediante test estadísticos, describiendo los diferentes grados de parálisis diafragmática. **Resultados.** En los pacientes que cumplieron con los criterios de inclusión, la incidencia de parálisis diafragmática fue de 65% (37% parálisis total y 28% parcial), el 1.81% presentó síntomas respiratorios sin cambios hemodinámicos. **Discusión.** El bloqueo del plexo braquial por vía supraclavicular es una técnica relacionada con parálisis diafragmática, la ecografía ha permitido reducir la incidencia de esta complicación, es un método útil en el diagnóstico postoperatorio. **Conclusiones.** La parálisis diafragmática post bloqueo plexo braquial supraclavicular es una complicación observada principalmente en pacientes con previo compromiso pulmonar, por lo cual es de importancia la vigilancia estricta.

Palabras claves:

Incidencia; Anestesia; Diafragma; Plexo Braquial; Ultrasonografía.

ABSTRACT

Introduction. Regional anesthesia is an important, innovative, and popular technique for anesthetic and painkiller management. In supraclavicular brachial plexus blockade, there is a 50-60% rate of diaphragmatic paralysis. Clinical presentation is variable according to the patient's internal and external factors. There are multiple radiological techniques in diagnosis, with ultrasounds being very useful due to their easy access. The objective is to determine the incidence of diaphragmatic paralysis secondary to supraclavicular brachial plexus blockade guided by ultrasound in a fourth level institution. **Methodology.** Prospective, longitudinal, analytical study. 110 patients were selected. Inclusion criteria: patients over 18 years of age subject to upper limb surgery with supraclavicular brachial plexus blockade. Exclusion criteria: ASA (American Society of Anesthesiologists) 4 and 5 patients, pregnant women BMI >35 kg/m² patients with neuromuscular background, restrictive or obstructive pulmonary disease, phrenic nerve paralysis, or diaphragmatic dysfunction. An analysis was carried out via statistical tests, describing the different degrees of diaphragmatic paralysis. **Results.** In patients who met the inclusion criteria, the incidence of diaphragmatic paralysis was 65% (37% with total and 28% with partial paralysis), 1.81% showed respiratory symptoms without hemodynamic changes. **Discussion.** Supraclavicular brachial plexus blockade is a technique related to diaphragmatic paralysis. Ultrasound has allowed for the incidence of this complication to be reduced. It is a useful method in post-operative diagnosis. **Conclusions.** Diaphragmatic paralysis after supraclavicular brachial plexus blockade is a complication mainly observed in patients with previous pulmonary problems. Therefore, it must be strictly monitored.

Keywords:

Incidence; Anesthesia; Diaphragm; Brachial Plexus; Ultrasonography.

RESUMO

Introdução. A anestesia regional é uma técnica importante, inovadora e popular para o manejo anestésico e analgésico. No bloqueio supraclavicular do plexo braquial há uma incidência de 50-60% de paralisia diafragmática. A apresentação clínica é variável de acordo com fatores externos e internos do paciente. Existem múltiplas técnicas radiológicas no diagnóstico, sendo a ultrassonografia muito útil devido ao seu fácil acesso. O objetivo é determinar a incidência de paralisia diafragmática secundária ao bloqueio

supraclavicular do plexo braquial guiado por ultrassom em uma instituição de quarto nível. **Metodologia.** Estudo analítico, longitudinal, prospectivo; 110 pacientes foram selecionados. Critérios de inclusão: pacientes maiores de 18 anos submetidos à cirurgia de membro superior com bloqueio supraclavicular do plexo braquial. Critérios de exclusão: pacientes ASA (American Anesthesiology Society) 4 e 5, gestantes, IMC > 35 kg/m² pacientes com história neuromuscular, doença pulmonar restritiva ou obstrutiva, paralisia do nervo frênico ou disfunção diafragmática. Foi realizada uma análise por meio de testes estatísticos, descrevendo os diferentes graus de paralisia diafragmática. **Resultados.** Nos pacientes que atenderam aos critérios de inclusão, a incidência de paralisia diafragmática foi de 65% (37% paralisia total e 28% parcial), 1.81% apresentavam sintomas respiratórios sem alterações hemodinâmicas. **Discussão.** O bloqueio do plexo braquial supraclavicular é uma técnica relacionada à paralisia diafragmática, a ultrassonografia tem reduzido a incidência dessa complicação e é um método útil no diagnóstico pós-operatório. **Conclusões.** A paralisia diafragmática após bloqueio do plexo braquial supraclavicular é uma complicação observada principalmente em pacientes com envolvimento pulmonar prévio, pelo que é importante vigilância rigorosa.

Palavras-chave:

Incidência; Anestesia; Diafragma; Plexo Braquial; Ultrassonografia.

Introducción

En intervenciones quirúrgicas del miembro superior la analgesia y la anestesia es un marcador de satisfacción en el postoperatorio. En la técnica anestésica regional, las cuatro técnicas más comunes son el bloqueo interescalénico, supraclavicular, infraclavicular y el axilar (1-3), siendo el bloqueo supraclavicular la técnica de elección para procedimientos que involucran los dos tercios distales del miembro superior, especialmente aquellos que requieren uso de torniquete como en cirugía de mano (3). La ecografía mejora potencialmente las tasas de éxito, permitiendo un adecuado bloqueo motor y sensorial (4). Una de las complicaciones asociada a este tipo de bloqueo es la parálisis diafragmática, con una incidencia del 50% en Europa (5). Registros en Francia reflejan una incidencia alrededor del 60% (6). A nivel nacional los datos registrados se describen en diferentes reportes de casos de parálisis diafragmática secundaria a realización de bloqueo de plexo braquial por vía infraclavicular (7) y estudios de evaluación de la motilidad diafragmática por ultrasonografía en pacientes sometidos a cirugía de miembro superior (8), sin investigaciones a gran escala o en instituciones de alta complejidad, como en el presente estudio donde se resaltaré la incidencia regional de parálisis diafragmática. La ausencia de literatura nacional sugiere la importancia de realizar estudios que permitan evaluar la incidencia de parálisis a nivel nacional en los diferentes centros especializados en anestesia regional.

Anatómicamente el diafragma está inervado por el nervio frénico, separado en los lados izquierdo y derecho, el nervio frénico está compuesto por las raíces nerviosas cervicales (C3-C5) (8,9). La parálisis diafragmática es una afección que causa pérdida parcial o total de la

capacidad de generar movilidad muscular causando una inspiración inadecuada. Existen 3 principales causas de disfunción diafragmática: trastornos del sistema nervioso central o neuronas periféricas, trastornos de la unión neuromuscular y trastornos de la maquinaria contráctil del diafragma (10).

La disfunción diafragmática se puede detectar como una disminución de la Capacidad Vital Forzada (CVF) y el Volumen Espiratorio Forzado en 1 s (VEF 1) en la espirometría, o como Excursión Diafragmática (ED) más baja en ultrasonografía en los pacientes con una evaluación inicial previo al deterioro respiratorio (10,11).

En comparación con otro tipo de técnicas regionales (bloqueo interescalénico) en cirugía de miembro superior, inicialmente la incidencia de esta técnica producía un bloqueo diafragmático ipsilateral agudo con disminución de la función pulmonar en un 100% de los pacientes, y posterior al uso de ultrasonografía su incidencia disminuyó entre el 10% y 26% (11).

La presentación clínica depende del grado de parálisis, de la velocidad de inicio, si es unilateral o bilateral, y la presencia de enfermedad pulmonar subyacente (12-14). Se puede presentar hipoventilación alveolar y cuadros clínicos severos de insuficiencia respiratoria que requieren ventilación mecánica (10). En la evaluación de la parálisis y disfunción diafragmática existen varias herramientas de imagenología (15): la radiografía de tórax, fluoroscopia, resonancia magnética, tomografía computarizada y el ultrasonido. Algunas de estas herramientas presentan limitaciones: falta de especificidad (radiografías simples y fluoroscopia), evaluación indirecta del movimiento muscular con imágenes estáticas (radiografía de tórax y tomografía

computarizada), exposición a la radiación (radiografías simples, fluoroscopia, tomografía computarizada), equipo voluminoso y costo (tomografía computarizada, resonancia magnética) (10).

La ultrasonografía es un método más económico, sin efectos secundarios, permitiendo una detección temprana (16) libre de radiación ionizante, sin trasladar el paciente (17-19), es un método no invasivo siendo de gran utilidad especialmente en niños (16,17,20-22), con una sensibilidad y especificidad en parálisis hemidiafragmática del 100% y 81%, respectivamente (7). Ecográficamente en el diafragma se observan tres capas: 2 ecogénicas de peritoneo y pleura, intercaladas con una capa más hipoeoica del músculo localizado debajo de los músculos intercostales. Además, se puede encontrar una capa brillante adicional debido al tejido conectivo y los vasos dentro de la propia capa muscular, hay que recordar que es más fácil visualizar el hemidiafragma derecho que el izquierdo (10).

El objetivo del presente estudio fue establecer la incidencia de parálisis diafragmática secundaria a bloqueo supraclavicular de plexo braquial guiado por ecografía en una institución de cuarto nivel, permitiendo entender la importancia del diagnóstico temprano, abordaje y tratamiento individualizando de cada paciente. Además, incentivar y contribuir con el inicio del estudio de nuestra población regional dado que no existen registros con muestras significativas.

¿Qué se sabe del tema?

- Las diferentes técnicas anestésicas que hay actualmente en procedimientos que requieren intervención en los miembros superiores tienen una elevada incidencia de parálisis diafragmática, sin embargo, no contamos con literatura nacional, que nos contextualice sobre esta temática en nuestro entorno.
- La parálisis diafragmática es la pérdida de la capacidad de generar movilidad muscular, trayendo consigo complicaciones respiratorias. Esta puede ser detectada por medio de espirometría o con excursión diafragmática por medio de ultrasonografía.
- A pesar de que se pueden usar muchos exámenes para su diagnóstico, estos tienen un mayor costo, exposición a radiación y baja accesibilidad que limita su uso

Metodología

Se realizó un estudio de tipo analítico, longitudinal y prospectivo, estimando que de las 315 anestесias regionales por bloqueo supraclavicular que se realizan al año en la institución, aproximadamente 240, cumplen los criterios de inclusión, con base en un conteo piloto realizado durante los 6 meses del estudio. Se obtuvo una muestra de 110 pacientes que cumplieron con los criterios de inclusión; no se presentaron pérdidas.

Criterios de inclusión: pacientes mayores de 18 años, ASA 1, 2 y 3 sometidos a cirugía de miembro superior en plan analгésico y anestésico de bloqueo plexo braquial supraclavicular guiado por ecografía. Criterios de exclusión: gestantes, IMC >35 kg/m² pacientes con antecedentes de enfermedad neuromuscular, enfermedad pulmonar restrictiva u obstructiva, parálisis de nervio frénico o disfunción diafragmática conocida o sospechada.

Para este estudio se diseñó un protocolo de evaluación de parálisis diafragmática. A los pacientes que cumplieron los criterios de inclusión se les realizó evaluación ecográfica del movimiento diafragmático previo a la realización del bloqueo del plexo braquial para obtener un trazado base como punto de comparación para la medición final. El bloqueo como estrategia única anestésica intraoperatoria y analgesia postoperatoria, lo que permitiría la evaluación adecuada del paciente durante el estudio.

A los 30 minutos de realizarse el bloqueo del plexo braquial a cada paciente se le aplicó una escala recomendada por la Sociedad Española de Neumología y Cirugía Torácica (SEPAR), conocida como escala de Borg de disnea, con la cual se valoró, de forma subjetiva, su disnea en una escala lineal entre 0 y 10, valor de 0: sin diferencia de la basal, valor de 10: con dificultad extrema para respirar, definiendo la presencia de disnea como cualquier valor superior a 0.

Al finalizar la cirugía durante 10 minutos se realizó nuevamente ecografía del hemidiafragma ipsilateral a la realización del procedimiento con el fin de medir la presencia de parálisis diafragmática. Las imágenes fueron grabadas en medio digital.

La función diafragmática se midió usando el ultrasonido en modo M, con el paciente en posición supino, se usó un transductor curvo de baja frecuencia en modo B para escanear subcostalmente entre la línea axilar y medioclavicular, usando en el lado derecho el hígado como ventana acústica, y el bazo en el lado izquierdo, con el haz enfocado en el tercio posterior del hemidiafragma.

Posteriormente, se programó el equipo de ultrasonido en modo M y se le solicitó al paciente que realizara una inspiración profunda con exhalación lenta. La excursión diafragmática se midió en cm usando los marcadores del equipo de ultrasonido. Se definió parálisis diafragmática total como una reducción mayor al 75% de la excursión diafragmática respecto a la medición basal, parcial como una reducción entre el 25% y 75% de la excursión diafragmática respecto a la medición basal, y ausencia de parálisis como una reducción menor al 25% de la excursión diafragmática respecto a la medición basal. Recordando el rango normal de movimiento de la posición espiratoria a la inspiración total en adultos se ha reportado de 1.9-9cm con valores mayores en respiración profunda o prueba de olfateo.

Las mediciones fueron realizadas por un anestesiólogo con entrenamiento en ecografía. Las imágenes tomadas fueron almacenadas en medio digital para doble verificación de la parálisis diafragmática con un radiólogo.

La información se almacenó en un formato de recolección, posteriormente fue codificada y digitada por duplicado en base de datos en formato Excel, y depurada y validada electrónicamente con el programa STATA 11.2.

Se realizó un análisis univariado que determinó la incidencia acumulada de parálisis diafragmática, (total o parcial), comparándola de acuerdo con las variables antropométricas, sociodemográficas y relacionadas con la técnica anestésica. Las variables en escala de medición cuantitativa se describieron mediante medidas de tendencia central (promedios, mediana) y medidas de dispersión (desviación estándar y rangos intercuartílicos). Las variables en escala de medición cualitativas se describieron como porcentajes, con sus respectivos intervalos de confianza. En el análisis bivariado se realizaron análisis comparativos de incidencia de parálisis diafragmática. Si las variables tenían distribución normal se evaluaron con los diferentes tests estadísticos, según la naturaleza de la variable: χ^2 o test exacto de Fisher para variables cualitativas (proporciones), y para las variables cuantitativas el T de student y análisis de varianza; para establecer asociaciones se asumió un valor de $p < 0.05$.

El estudio realizado contó con el consentimiento informado de los participantes y fue autorizado por el Comité de Ética de la Fundación Oftalmológica de Santander (FOSCAL), sitio donde se realizó el estudio, siguiendo el acuerdo con los principios establecidos en la declaración de Helsinki, las pautas éticas internacionales

para la investigación (CIOMS) y la Resolución Colombiana 008430 de 1993.

Resultados

Fueron incluidos un total de 110 pacientes que cumplieron los criterios de inclusión con una edad promedio de 41 años (18 a 73 años) clasificados en grupos etarios. En total 38 mujeres (34.6%) y 72 hombres (65.4%) sometidos a cirugía de miembro superior. Existió un predominio del 59.09% en intervenciones del miembro superior derecho y el 40.91% en miembro superior izquierdo, un total de 100 bloqueos fueron anestésicos (91%) y 10 analgésicos (9%), el 74% de los pacientes fueron ASA 1, el 22% ASA 2 y el 5% ASA 3. En 98 pacientes (89%) se obtuvo una extensión del bloqueo total y en el 11% (12 pacientes) fue un bloqueo incompleto en la extremidad a intervenir, requiriendo una segunda técnica anestésica. En relación con el volumen del anestésico en el bloqueo, al 78% de los pacientes se les administró un volumen igual o mayor a 35 ml, alcanzando un promedio de 36 ml con una desviación estándar de 5.02. El volumen mínimo administrado fue de 20 ml y el máximo 40 ml (Figura 1). La masa anestésica media fue de 100 mg y el promedio de 108.95 mg. A partir de los datos individuales se calcularon las concentraciones de anestésico local utilizada, que en la mayoría de los casos fue menor a 0.35% ($n=90$, 81%). La incidencia de parálisis diafragmática en la población estudiada en cualquier grado fue del 65%, de los cuales el 37% de los pacientes presentó parálisis total, y el 28% parálisis parcial. El 35% de los pacientes ($n=38$) no presentó parálisis (Figura 2). Dos pacientes (1.81%) refirieron síntomas respiratorios posterior a la realización del bloqueo, manifestado como disnea, de los cuales un paciente cuenta con antecedente de tabaquismo pesado, y ninguno de los dos presentó alteraciones en el examen físico, ni en el monitoreo con oximetría. En el examen ultrasonográfico se observó que los dos pacientes que manifestaron disnea tenían un grado total de parálisis ipsilateral al bloqueo. Se encontró una diferencia significativa entre el volumen de anestésico local y la asociación con la parálisis hemidiafragmática total con $p=0.001$, sin diferencia entre parálisis parcial o ausencia de parálisis (Figura 3). Se halló un valor de p significativo para la relación entre concentración del anestésico local y el grado de parálisis diafragmática ($p=0.034$), al igual que la significancia estadística se encuentra presente en la relación entre parálisis y el tipo de bloqueo con $p=0.04$, y no se presentaron diferencias en el desarrollo de parálisis con la masa anestésica ($p=0.440$).

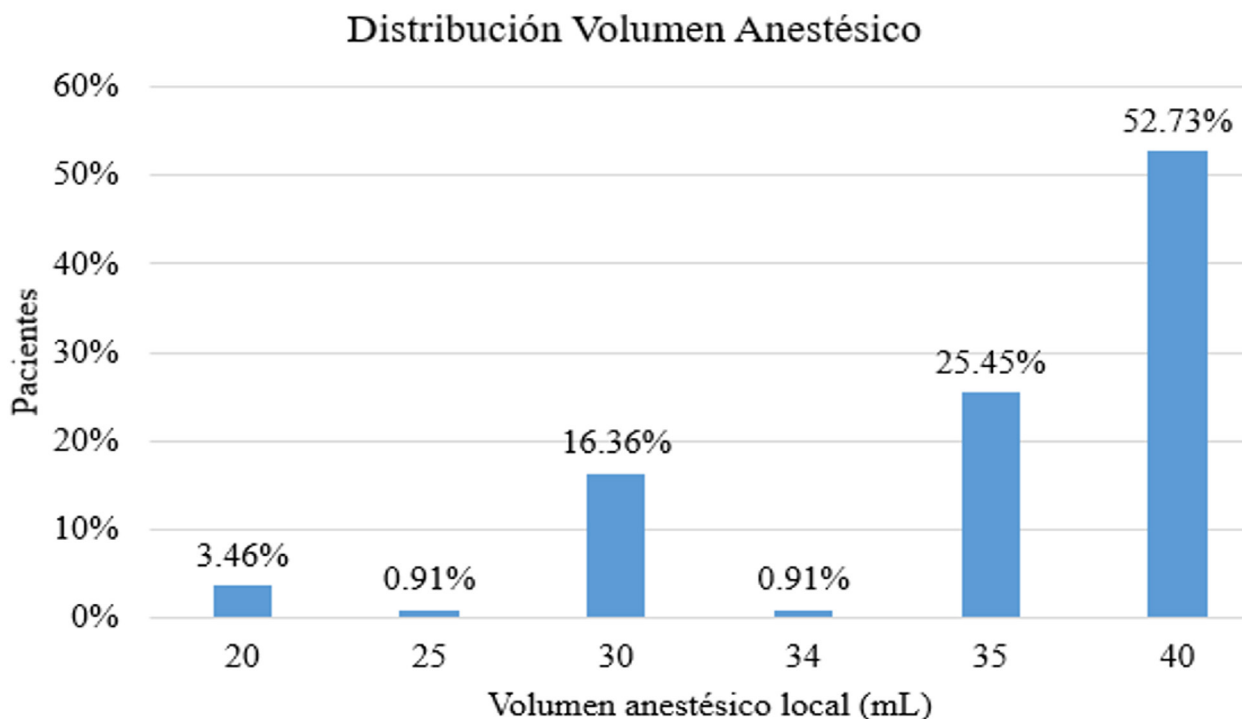


Figura 1. Distribución por grupos de anestésico local. Al 78% de los pacientes se le administro un volumen igual o mayor a 35ml, alcanzando un promedio de 36ml desviación estándar de 5.02. El volumen mínimo: 20ml y máximo 40ml.

Fuente: elaborado por los autores.

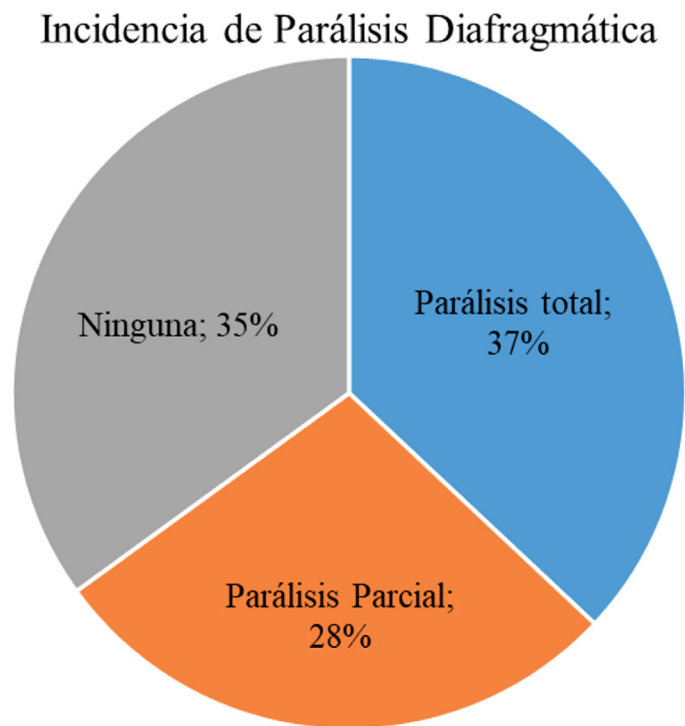


Figura 2. El 65% de los pacientes presentaron parálisis diafragmática. El 35% de los pacientes (n=38) no presentó parálisis.

Fuente: elaborado por los autores.

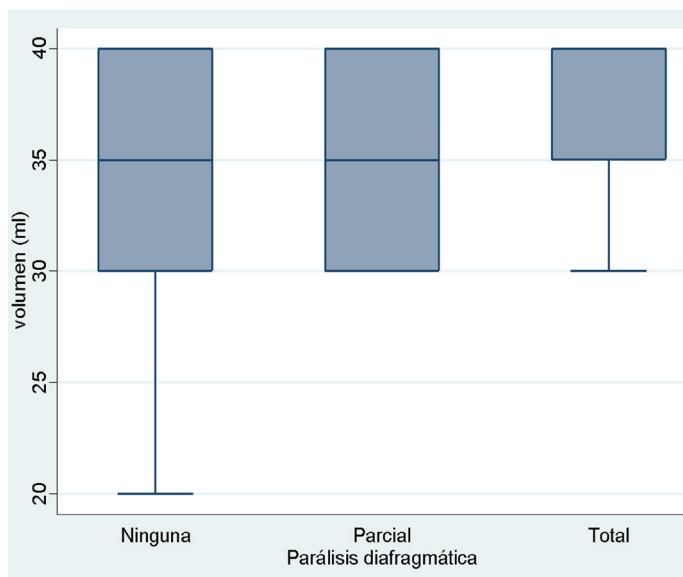


Figura 3. Relación grados de parálisis diafragmática y volumen. Diferencia significativa entre el volumen de anestésico local y la asociación con parálisis diafragmática con $p=0.001$, no obstante, la diferencia es a expensas de la parálisis hemidiafragmática total, sin diferencia entre parálisis parcial o ausencia de parálisis.

Fuente: elaborado por los autores.

Durante la comparación entre las variables y la presencia de parálisis diafragmática de cualquier grado (parcial o total) persiste la relación entre la parálisis diafragmática y el volumen anestésico con $p= 0.005$ (Figura 4), así como existe relación entre la parálisis diafragmática y el tipo de bloqueo con $p= 0.013$ (Tabla 1).

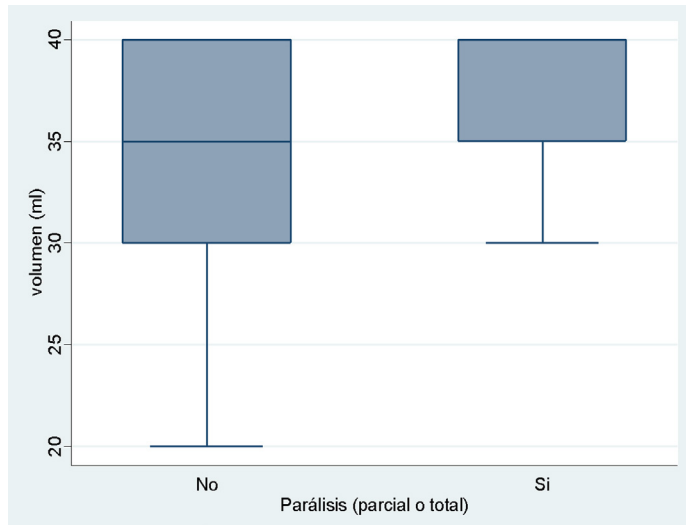


Figura 4. Relación entre el volumen anestésico y cualquier grado de parálisis. Persiste la relación entre la parálisis diafragmática y el volumen anestésico con $p=0.005$.

Fuente: elaborado por los autores.

Tabla 1. Distribución de características del anestésico local.

Variable	Promedio	Desviación estándar	Mínimo	Máximo
Masa Bupivacaína	108.95	17.71	75.00	200.00
Concentración anestésico	0.31%	0.06%	0.25%	0.50%
Volumen anestésico local	36.17	5.02	20.00	40.00

La masa anestésica media fue de 100 mg y el promedio de 108.95. A partir de los datos individuales se calcularon las concentraciones de anestésico local utilizadas, que en la mayoría de los casos fue menor a 0.35% ($n=90$, 81%).

Fuente: elaborado por los autores.

En el lado derecho hubo 56.9% de parálisis hemidiafragmática de cualquier grado (IC 95%: 44.5% - 69.3%), y en el lado izquierdo un 77% (IC 95%: 65% - 90%), con $p= 0.024$, indicando mayor incidencia de parálisis con bloqueos en el lado izquierdo (Tabla 2).

Tabla 2. Relación entre variables del bloqueo y parálisis diafragmática de cualquier grado.

Relación parálisis diafragmática de cualquier grado con variables			
Parálisis	No	Sí	P
Lateralidad Bloqueo			
Derecho	43.08	56.92	0.0237
Izquierdo	22.22	77.78	
Tipo De Bloqueo			
Analgésico	70.00	30.00	0.013
Anestésico	31.00	69.00	
Peso (Kg)	70.00	72.00	0.21
Edad	43.00	39.00	0.62
Masa Anestésica (mg)	100.00	100.00	0.2
Concentración AL (%)	0.31%	0.29%	0.07
Volumen (mL)	35.00	40.00	0.005

Relación entre la parálisis diafragmática y el tipo de bloqueo con $p= 0.013$. No se encontró correlación del desarrollo de parálisis diafragmática con la edad ($P= 0.82$), peso ($p= 0.21$), masa anestésica ($p= 0.2$) o concentración anestésica ($p= 0.07$). En el lado derecho hubo 56.9% de parálisis hemidiafragmática de cualquier grado (IC 95%: 44.5% - 69.3%), y en el lado izquierdo de 77% (IC 95%: 65% - 90%), con $p= 0.024$, indicando mayor incidencia de parálisis con bloqueos en el lado izquierdo.

Fuente: elaborado por los autores.

¿Qué aporta de nuevo?

- Se evidenció la relación de los diferentes métodos anestésicos con la parálisis diafragmática, encontrándose concordancia con la literatura mundial y nuestro medio.
- Hubo una relación estadísticamente significativa entre el volumen del anestésico y el tipo de bloqueo con el grado de parálisis diafragmática, con valores de $p= 0.034$ y 0.04 respectivamente. Así mismo,

encontrándose una mayor incidencia de parálisis con bloqueos del lado izquierdo.

- Pacientes con comorbilidades respiratorias no toleran de manera adecuada la parálisis hemidiafragmática, por lo que requerirían de estudios adicionales para valorar su función respiratoria previamente.

Discusión

Los bloqueos regionales supraclaviculares son una alternativa aceptable en el manejo anestésico de los procedimientos de los miembros superiores. La incidencia de parálisis diafragmática total es del 37%, comparable a estudios recientes, como el de Petrar en 2015 con una incidencia de parálisis total reportada del 34% (22), al igual que la parálisis hemidiafragmática de cualquier grado (65%) se asemeja a la reportada en la literatura internacional (Francia) del 60% (6).

Se encontró diferencia significativa entre la concentración del anestésico local usada y el grado de parálisis diafragmática; sin embargo, la diferencia no está en relación directa con la concentración del anestésico local, sino con el volumen, ya que la concentración se calcula a partir de la masa anestésica respecto al volumen diluyente, y al usar mayores volúmenes totales administrados se logra disminuir la concentración (7). En relación con esto, estudios muestran en cirugía de miembro superior una relación entre la dosis utilizada y el nivel de parálisis diafragmática (11).

Al comparar con el estudio de Mak en la revista *Anesthesia* en 2001 (23), quien no reporta cambios en la incidencia de parálisis de acuerdo con el volumen de anestésico local utilizado, existe discrepancia en los resultados, aunque este estudio contó con una población pequeña de 30 pacientes. Estudios de la revista *Regional Anesthesia and Pain Medicine* reportan ausencia de parálisis diafragmática en 60 pacientes con bloqueo con bajo volumen anestésico (20 ml) (24). En otros informes más recientes no se ha hecho relación al volumen, pues dentro de los protocolos se ha estandarizado el volumen a utilizar (25).

La relación estadísticamente significativa observada según el tipo de bloqueo, anestésico o analgésico, puede correlacionarse con el hecho que para los bloqueos analgésicos se utilizó un menor volumen de anestésico local respecto a los bloqueos de tipo anestésico, lo que explica el menor número de pacientes con parálisis hemidiafragmática en ese grupo.

La diferencia en la lateralidad del bloqueo respecto al desarrollo de cualquier grado de parálisis diafragmática

($p= 0.01$) puede estar influenciada por varios factores; la divergencia en la obtención de la imagen ecográfica del abdomen para la medición de la excursión diafragmática en el lado izquierdo, en la cual la ventana ecográfica a través del bazo dificulta la obtención de la imagen, mientras que en el lado derecho la ventana se realiza a través del hígado que permite obtener una mejor calidad de imagen, que se puede llegar a representar en lecturas erróneas por mala ventana ecográfica (26); otra posible explicación es la diferencia en la excursión diafragmática entre el lado derecho y el izquierdo, con mayor movilidad en el último, según lo reportado en los estudios de Gerscovich y Nason, y en la revisión de Sarwal (27), lo que hace más notoria la diferencia porcentual entre la medición basal y la medición final, representándose en una mayor incidencia de parálisis (21).

Los síntomas respiratorios no representan un efecto secundario común en el bloqueo supraclavicular, en el cual, a pesar de producirse una parálisis hemidiafragmática, no se genera una reducción en la capacidad vital que genere síntomas secundarios.

Favorablemente en pacientes libres de enfermedad respiratoria significativa o con factores de riesgo de compromiso respiratorio, la parálisis hemidiafragmática es bien tolerada (23), como se observó en el presente estudio, con una muestra representativa de la población. En el caso de pacientes con comorbilidad pulmonar importante, la parálisis hemidiafragmática puede ser mal tolerada, por lo que se considera que se requieren estudios adicionales con evaluación de la función respiratoria (23).

En este proyecto se incluyó una muestra representativa de la población, correspondiente a 110 pacientes, notoriamente mayor al compararla con estudios encontrados en los que el objetivo fue determinar la incidencia de parálisis hemidiafragmática secundaria al bloqueo de plexo braquial supraclavicular, con inclusión de 15 pacientes por Knoblanche 1979 (28), 30 pacientes por Mak en *Anaesthesia* 2001 (23), y 32 pacientes por Petrar en *Regional Anesthesia and Pain Medicine* 2015 (25), aunque existen diferencias metodológicas en el desarrollo de las investigaciones.

El estudio está limitado por el hecho de que los investigadores encargados de realizar la medición del movimiento diafragmático no son especialistas en diagnóstico ultrasonográfico (15), a pesar de recibir entrenamiento por parte de radiólogos. Asimismo, no es claro si los resultados puedan ser comparables con el lado izquierdo, debido a la dificultad de obtener una ventana ecográfica óptima a través del bazo (26). Todos los pacientes incluidos en el estudio recibieron un bloqueo supraclavicular mediante punción única, por tratarse de pacientes ambulatorios no se instauraron catéter perineurales, por lo tanto, no es

posible trasladar estos resultados a la población de bloqueos continuos de la extremidad. No se estandarizó el tipo, la concentración o el volumen de anestésico local inyectado durante el bloqueo, los cuales modificaron en los resultados la incidencia de parálisis, ni se realizó seguimiento del curso de la parálisis. Se necesitan nuevas investigaciones para aclarar las dudas generadas en el presente estudio.

Conclusiones

La parálisis diafragmática relacionada con el bloqueo del plexo braquial presenta una incidencia superior del 50%. En los pacientes sin neumopatía, la parálisis diafragmática no representa un riesgo de deterioro de la función respiratoria de un grado suficiente para comprometer su estado clínico. Se necesitan más estudios para evaluar su seguridad en pacientes con patología pulmonar significativa. Adicional, la ecografía es una técnica segura en pacientes sin enfermedad pulmonar, un elemento diagnóstico útil, seguro y disponible que permite la detección rápida de la parálisis diafragmática.

La parálisis diafragmática total se presenta con menor frecuencia en pacientes en los que se administra un menor volumen anestésico, sin comprometer la calidad ni el éxito del bloqueo, por lo que se puede sugerir la disminución de volúmenes anestésicos utilizados en la institución. Se deben realizar otros estudios para definir el volumen anestésico óptimo para evitar la parálisis diafragmática manteniendo una adecuada extensión de bloqueo.

Responsabilidades éticas

Protección de personas y animales. Los autores declaran que para esta investigación no se han realizado experimentos en seres humanos ni en animales.

Confidencialidad de los datos. Los autores declaran que han seguido los protocolos de su centro de trabajo sobre la publicación de datos de pacientes.

Financiamiento

Para la realización de este artículo no existió ningún tipo de financiación externa a los autores.

Los autores no recibieron patrocinio para realizar este artículo.

Conflicto de Intereses

Los autores declaran no tener conflicto de intereses.

Referencias

1. Casas-Arroyave FD, Ramírez-Mendoza E, Ocampo-Agudelo AF. Complications associated to three brachial plexus blocking techniques: Systematic review and meta-analysis. *Rev Esp Anesthesiol Reanim*. [Internet]. 2021;(68)392-407. doi: <https://doi.org/10.1016/j.redar.2020.10.005>
2. Koscielniak-Nielsen ZJ, Dahl JB. Ultrasound-guided peripheral nerve blockade of the upper extremity. *Curr Opin Anaesthesiol*. [Internet]. 2012;25(2):253-259. doi: <https://doi.org/10.1097/ACO.0b013e32835069c2>
3. Mian A, Chaudhry I, Huang R, Rizk E, Tubbs RS, Loukas M. Brachial plexus anesthesia: A review of the relevant anatomy, complications, and anatomical variations. *Clin Anat*. [Internet]. 2014;27(2):210-221. doi: <https://doi.org/10.1002/ca.22254>
4. Omoregbe OR, Idehen HO, Imarengiaye CO. Supraclavicular Brachial Plexus Block for Upper Limb Fracture Fixation: A Comparison of Nerve Stimulation, Ultrasound-Guided Technique and a Combination of both Techniques. *West Afr J Med* [Internet]. 2020;37(7):757-762. Recuperado a partir de: <https://pubmed.ncbi.nlm.nih.gov/33296484/>
5. Mak PH, Irwin MG, Ooi CG, Chow BF. Incidence of diaphragmatic paralysis following supraclavicular brachial plexus block and its effect on pulmonary function. *Anaesthesia* [Internet]. 2001;56:350-369. doi: <https://doi.org/10.1046/j.1365-2044.2001.01708-2.x>
6. Ferré F, Mastantuono JM, Martin C, Ferrier A, Marty P, Laumonerie P, et al. Hemidiaphragmatic paralysis after ultrasound-guided supraclavicular block: a prospective cohort study. *Rev Bras Anesthesiol* [Internet]. 2019;69(6):580-586. doi: <https://doi.org/10.1016/j.bjane.2019.10.005>
7. Bonilla-Ramírez AJ, Grueso-Angulo E, Peñate-Suárez EE. Parálisis diafragmática secundaria a bloqueo de plexo braquial vía infraclavicular para cirugía de miembro superior. *Rev. Colomb. Anesthesiol* [Internet]. 2011;39(4):589-594. doi: <https://doi.org/10.5554/rca.v39i4.269>
8. Angulo RG, Ramírez AJ, Oliveros MM, Hoyos AS, Gómez VW, Herrera MA, et al. Evaluación de la motilidad diafragmática por ultrasonido en pacientes llevados a cirugía ortopédica de miembro superior bajo anestesia regional utilizando bloqueo infraclavicular. *Univ Méd* [Internet]. 2016;57(2):155-62. doi: <http://dx.doi.org/10.11144/Javeriana.umed57-2.emdu>
9. O'Toole SM, Kramer J. Unilateral Diaphragmatic Paralysis. *StatPearls* [Internet]. 2022. Recuperado a partir de: <https://www.ncbi.nlm.nih.gov/books/NBK557388/>
10. Laghi FA, Saad M, Shaikh H. Ultrasound and non-ultrasound imaging techniques in the assessment of diaphragmatic dysfunction. *BMC Pulm Med* [Internet].

- 2021;21(85). doi: <https://doi.org/10.1186/s12890-021-01441-6>
11. Oliver-Fornies P, Ortega JP, Gómez E, Pellicer G, Gutiérrez O, Cabeza V, et al. Diaphragmatic paralysis, respiratory function, and postoperative pain after interscalene brachial plexus block with a reduced dose of 10 ml levobupivacaine 0.25% versus a 20 ml dose in patients undergoing arthroscopic shoulder surgery: study protocol for the randomized controlled double-blind REDOLEV study. *Trials* [Internet]. 2021;22(287). doi: <https://doi.org/10.1186/s13063-021-05216-6>
 12. Baskaralingam A, Nicod L, Manzoni R. Parésies et paralysies diaphragmatiques. *Rev Med Suisse* [Internet]. 2020;16(705):1646-1651. doi: <https://doi.org/10.53738/REVMED.2020.16.705.1646>
 13. Zhang L, Pang R, Zhang L. Effect of different volumes of 0.375% ropivacaine on diaphragmatic paralysis by supraclavicular brachial plexus block under ultrasound guidance. *Ann Palliat Med* [Internet]. 2020;9(6):3993-4001. doi: <https://doi.org/10.21037/apm-20-1955>
 14. Shauli CC, Arish N, Rokach A, Jarjoui A, Izbicki G. [DIAPHRAGMATIC PARALYSIS]. *Harefuah* [Internet]. 2021;160(3):144-147. Recuperado a partir de: <https://pubmed.ncbi.nlm.nih.gov/33749175/>
 15. Ricoy J, Rodríguez-Núñez N, Álvarez-Dobaño JM, Toubes ME, Riveiro V, Valdés L. Diaphragmatic dysfunction. *Pulmonol* [Internet]. 2019;25(4):223-235 doi: <https://doi.org/10.1016/j.pulmoe.2018.10.008>
 16. Boussuges A, Rives S, Finance J, Brégeon F. Assessment of diaphragmatic function by ultrasonography: Current approach and perspectives. *World J Clin Cases* [Internet]. 2020;8(12):2408-2424. doi: <https://doi.org/10.12998/wjcc.v8.i12.2408>
 17. Zaragoza-Lemus G, Limón-Munoz M, García-Reyes W. Ultrasonographic assessment of hemidiaphragm paralysis secondary to interscalene block. *Cir Cir* [Internet]. 2012;80(4):352-356. Recuperado a partir de: <https://www.medigraphic.com/cgi-bin/new/resumenI.cgi?IDARTICULO=36748>
 18. Richard P. Exploration du diaphragme: l'échographie est incontournable. *Rev Mal Respir* [Internet]. 2017;34(6):645-660. doi: <https://doi.org/10.1016/j.rmr.2017.02.005>
 19. Kilaru D, Panebianco N, Baston C. Diaphragm Ultrasound in Weaning From Mechanical Ventilation. *Chest*. [Internet]. 2021;159(3):1166-1172. doi: <https://doi.org/10.1016/j.chest.2020.12.003>
 20. Hamadah HK, Kabbani MS, Elbarbary M, Hijazi O, Shaath G, et al. Ultrasound for diaphragmatic dysfunction in postoperative cardiac children. *Cardiol Young* [Internet]. 2017;27(3):452-458. doi: <https://doi.org/10.1017/S1047951116000718>
 21. Nason LK, Walker CM, McNeeley MF, Burivong W, Fligner CL, Godwin JD. Imaging of the diaphragm: Anatomy and function. *Radiographics* [Internet]. 2012;32(2):E51-E70. doi: <https://doi.org/10.1148/rg.322115127>
 22. Gerard-Castaing N, Perrin T, Ohlmann C, Mainguy C, Coutier L, Buchs C, et al. Diaphragmatic paralysis in young children: A literature review. *Pediatr Pulmonol* [Internet]. 2019;54(9):1367-1373. doi: <https://doi.org/10.1002/ppul.24383>
 23. Mak P, Irwin M, Ooi C, Chow B. Incidence of diaphragmatic paralysis following supraclavicular brachial plexus block and its effect on pulmonary function. *Anaesthesia* [Internet]. 2001;56(4):352-356. doi: <https://doi.org/10.1046/j.1365-2044.2001.01708-2.x>
 24. Renes SH, Spoormans HH, Gielen MJ, Rettig HC, van Geffen GJ. Hemidiaphragmatic paresis can be avoided in ultrasound-guided supraclavicular brachial plexus block. *Reg Anesth Pain Med* [Internet]. 2009;34(6):595-599. doi: <https://doi.org/10.1097/aap.0b013e3181bfbd83>
 25. Petrar SD, Seltnerich ME, Head SJ, Schwarz SK. Hemidiaphragmatic paralysis following ultrasound-guided supraclavicular versus infraclavicular brachial plexus blockade: A randomized clinical trial. *Reg Anesth Pain Med* [Internet]. 2015;40(2):133-138. doi: <https://doi.org/10.1097/AAP.0000000000000215>
 26. Boussuges A, Gole Y, Blanc P. Diaphragmatic motion studied by M-Mode Ultrasonography: Methods, Reproducibility, and Normal Values. *CHEST* [Internet]. 2009;135(2):391-400. doi: <https://doi.org/10.1378/chest.08-1541>
 27. Sarwal A, Walker FO, Cartwright MS. Neuromuscular ultrasound for evaluation of the diaphragm. *Muscle Nerve* [Internet]. 2013;47(3):319-329. doi: <https://doi.org/10.1002/mus.23671>
 28. Knoblanche GE. The incidence and Aetiology of Phrenic Nerve Blockade Associated with Supraclavicular Brachial Plexus Block. *Anaesth Intens Care* [Internet]. 1979;7(4):346-349. doi: <https://doi.org/10.1177/0310057X7900700406>