



## Signo de Chilaiditi, diagnóstico tomográfico

Chilaiditi Sign, Tomographic Diagnosis

Sinal de Chilaiditi, diagnóstico tomográfico

*Jaime Andrés Cañón-Murcia, MD., Esp.<sup>1</sup> , Andrea Ximena Medina-Acevedo, MD., Esp.<sup>2</sup> *

1. Médico, Especialista en Epidemiología. Clínica Chicamocha. Bucaramanga, Santander, Colombia.
2. Médico, Especialista en Epidemiología. Instituto de Salud de Bucaramanga. Bucaramanga, Santander, Colombia.

**Correspondencia.** Jaime Andrés Cañón Murcia. Calle 30 # 28 – 60, apartamento 404, edificio Piacenza. Bucaramanga, Santander, Colombia. Email: [jaime20041@hotmail.com](mailto:jaime20041@hotmail.com)

### INFORMACIÓN DEL ARTÍCULO:

Artículo recibido: 29 de junio de 2021

Artículo aceptado: 04 de febrero de 2022

DOI: <https://doi.org/10.29375/01237047.4186>

**Cómo citar.** Cañón-Murcia JA, Medina-Acevedo AX. Signo de Chilaiditi, diagnóstico tomográfico. MedUNAB [Internet]. 2022;25(1):79-82. doi: <https://doi.org/10.29375/01237047.4186>

#### Palabras claves:

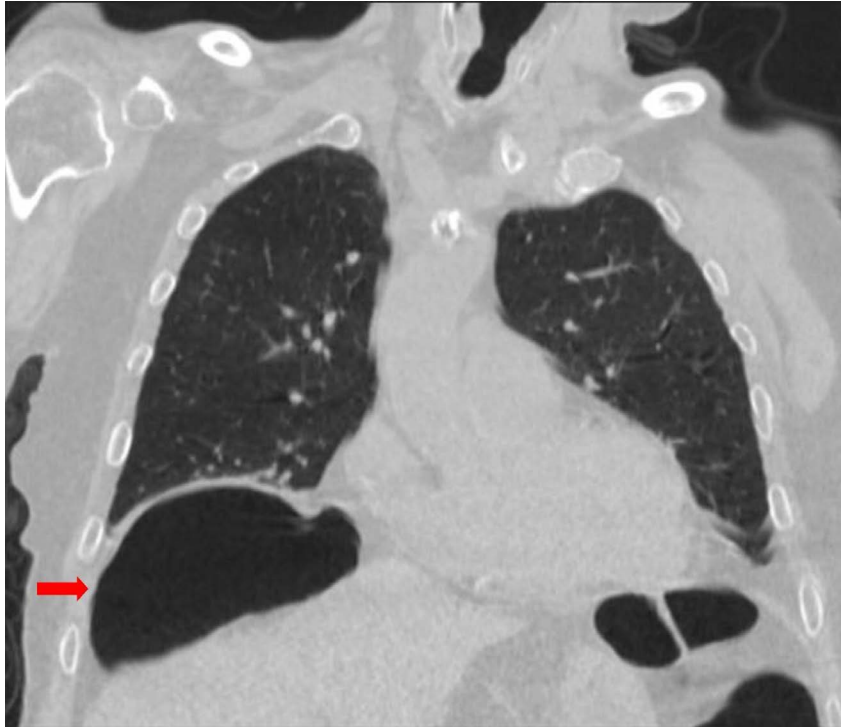Síndrome de Chilaiditi; Diagnóstico por Imagen; Dolor Abdominal; Tomografía Computarizada por Rayos X; Neumoperitoneo.

#### Keywords:

Chilaiditi Syndrome; Diagnostic Imaging; Abdominal Pain; Tomography, X-Ray Computed; Pneumoperitoneum.

#### Palavras-chave:

Síndrome de Chilaiditi; Diagnóstico por Imagem; Dor Abdominal; Tomografia Computadorizada por Raios X; Pneumoperitônio.



**Figura 1.** Tomografía Computarizada de tórax (corte coronal). Se observan ambos campos pulmonares y las cavidades cardíacas. La flecha roja señala el área hipodensa ovalada correspondiente al aire dentro de un asa de colon interpuesta entre el hemidiafragma derecho (línea hiperdensa arriba) y el borde superior del hígado (abajo), causando una depresión del borde superior del hígado.

**Fuente:** tomada de la historia clínica, previa autorización del paciente.

**Figure 1.** Chest Computed Tomography Scan (coronal plane) Both lung fields and cardiac chambers are observed. The red arrow indicates the oval hypodense area corresponding to the air inside the loop of colon interposed between the right hemidiaphragm (hyperdense line up) and superior border of the liver (down), causing a depression of the superior border of the liver.

**Source:** taken with authorization from the patient's medical record.

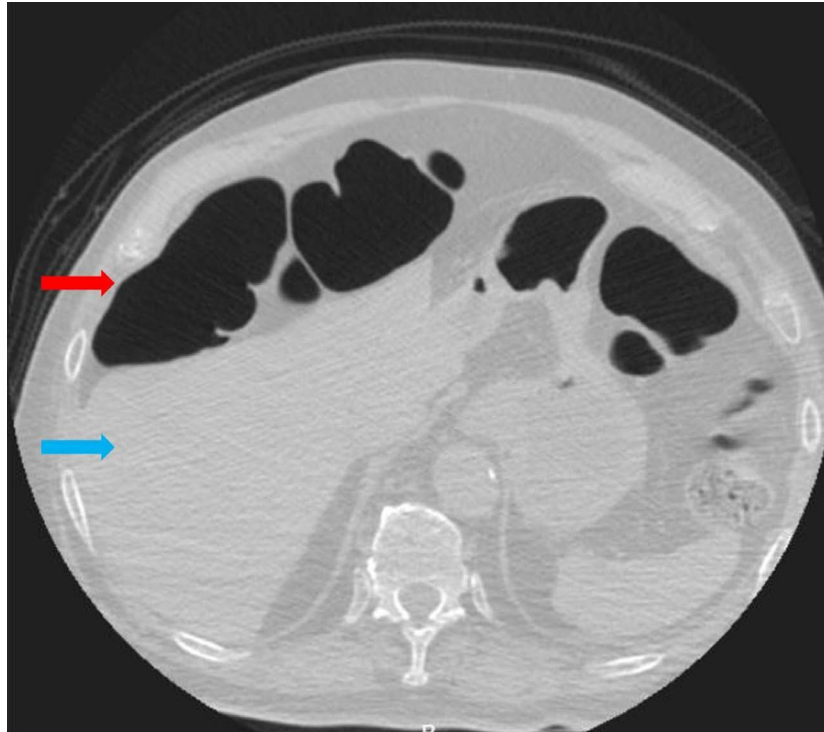
**Figura 1.** Tomografía Computarizada de tórax (corte coronal). Observam-se ambos os campos pulmonares e as cavidades cardíacas. A seta vermelha aponta para a área hipodensa oval correspondente ao ar dentro de uma alça do cólon interposta entre o hemidiafragma direito (linha hiperdensa acima) e a borda superior do fígado (abaixo), causando uma depressão da borda superior do fígado.

**Fonte:** obtida com permissão do histórico clínico do paciente.

Hombre de 88 años residente de un hogar geriátrico, quien consulta a urgencias por cuadro clínico de 2 días de tos seca, disnea, fatiga y malestar general. No refirió síntomas gastrointestinales. Su informante mencionó antecedentes de Enfermedad de Alzheimer con dependencia total, hipertensión arterial, hipotiroidismo y enfermedad coronaria con cateterismo cardiaco. Al examen físico, se presentaron los siguientes hallazgos: sibilancias y roncus en ambos campos pulmonares, frecuencia respiratoria de 26 respiraciones por minuto y saturación de oxígeno de 91% al aire ambiente. A nivel abdominal, no se evidenciaron masas ni dolor a la palpación. Se consideró, inicialmente, un probable cuadro de bronquitis de origen viral. La tomografía de tórax reportó ocupaciones alveolares basales bilaterales,

atelectasias y, además, mostró la interposición de un asa de colon entre el hígado y el diafragma derecho correspondiente al signo de Chilaiditi (Figuras 1 y 2). El paciente fue hospitalizado bajo el diagnóstico de neumonía aspirativa vs. neumonía secundaria a enfermedad por coronavirus de 2019 (COVID-19). Se inició manejo antibiótico con ampicilina sulbactam y eritromicina. Durante la estancia hospitalaria de 5 días no requirió oxígeno suplementario. Continuó con adecuada evolución y se dio egreso para manejo domiciliario.

El signo de Chilaiditi es un signo radiológico que consiste en la presencia anormal de aire en el espacio subfrénico, causado por la interposición de un asa



**Figura 2.** Tomografía computarizada de tórax (corte axial). La flecha roja señala un área hipodensa que corresponde al aire dentro de un asa de colon en el espacio subfrénico derecho, que causa un efecto compresivo sobre el borde anterior del hígado (flecha azul).

**Fuente:** tomada de la historia clínica, previa autorización del paciente.

**Figure 2.** Chest Computed Tomography Scan (axial plane) The red arrow indicates the oval hypodense area corresponding to the air inside the loop of colon in the right subphrenic space, which causes a compressive effect on the anterior surface of the liver (blue arrow).

**Source:** taken with authorization from the patient's medical record.

**Figura 2.** Tomografía computadorizada de tórax (corte axial). A seta vermelha aponta para uma área hipodensa correspondente ao ar dentro de uma alça do cólon no espaço subfrênico direito, causando um efeito compressivo na borda anterior do fígado (seta azul).

**Fonte:** obtida com permissão do histórico clínico do paciente.

intestinal (1). Su incidencia a nivel mundial va desde el 0.025% hasta el 0.28% y es más frecuente en los pacientes con enfermedades mentales donde la incidencia es del 8.8% (2). El paciente de este caso tenía como antecedente Enfermedad de Alzheimer.

Cuando se acompaña de síntomas se conoce como Síndrome de Chilaiditi (3). Los síntomas gastrointestinales son los más comunes y están dados por dolor abdominal, náuseas, vómitos, distensión abdominal, anorexia y constipación. En algunos casos se encuentran síntomas como dolor torácico, disnea o palpitaciones (4), incluso se han reportado casos simulando un síndrome coronario agudo (5).

Lo más común es que el signo se identifique como un hallazgo incidental en un estudio por imagen

solicitado por otra causa (6,7). Al paciente de este caso se le realizó una tomografía de tórax por sospecha de infección respiratoria.

Para realizar el diagnóstico radiológico del signo de Chilaiditi se deben cumplir los siguientes criterios (2):

- El hemidiafragma derecho debe estar elevado por encima del hígado por interposición del intestino.
- El intestino debe estar distendido por aire para ilustrar el pseudoneumoperitoneo.
- El margen superior del hígado debe estar deprimido por debajo del nivel del hemidiafragma izquierdo.

En la imagen de la tomografía de tórax corte coronal (Figura 1) del paciente, se observa una marcada elevación del hemidiafragma derecho con una depresión del borde superior del hígado por una interposición del asa intestinal. Al observar el corte axial (Figura 2), se aprecia que el asa intestinal está ocupando el espacio subfrénico derecho y, además, está causando un efecto de compresión sobre el hígado. En este caso, el paciente sólo presentó el signo y no cursó con sintomatología gastrointestinal que se le pudiera atribuir al síndrome, por lo tanto, sus síntomas respiratorios fueron totalmente explicados por la presencia de la neumonía.

En relación con el tratamiento del síndrome de Chilaiditi, suele ser conservador en la mayoría de los casos; consiste en recomendar al paciente medidas higiénico-dietéticas basadas en una alimentación rica en fibra, destinadas a mejorar el estreñimiento, eliminar gases y evitar su formación (7). Sólo en casos excepcionales se requiere de tratamiento quirúrgico, cuando se desarrollan complicaciones graves como gangrena o perforación intestinal (1).

Para finalizar, este caso de imágenes en medicina clínica subraya la importancia de conocer e identificar el signo Chilaiditi, principalmente en un contexto de urgencia donde puede fácilmente ser confundido con otras entidades. Generalmente, se enseña que el aire debajo del diafragma siempre requiere intervención quirúrgica por neumoperitoneo. Esto, en la mayoría de los casos, es así; no obstante, una anamnesis detallada que no revele síntomas abdominales y un examen físico exhaustivo que no muestre signos de irritación peritoneal debe hacer pensar en otros diagnósticos (8). El conocimiento del signo de Chilaiditi puede evitar cirugías innecesarias en los pacientes y, por lo tanto, el incremento de la morbimortalidad (3).

## Financiación

Para la realización de este estudio no existió ningún tipo de financiación externa a los autores.

## Conflicto de intereses

Los autores declaran no tener conflictos de intereses.

## Responsabilidades éticas

Los autores han obtenido el consentimiento informado de los pacientes y/o sujetos referidos en el artículo. Este

documento obra en poder del autor de correspondencia referido en el artículo.

## Referencias

1. Al Omran AA, Ibrahim AH, Balhareth AS. Chilaiditi syndrome: an unusual presentation in elderly man. *J Surg Case Reports* [Internet]. 2020 [consultado el 29 de junio de 2021];(7):1–3. doi: <https://doi.org/10.1093/jscr/rjaa141>
2. Kumar A, Mehta D. Chilaiditi Syndrome. *StatPearls* [Internet]. 20 de abril de 2020 [consultado el 29 de junio de 2021]. Recuperado a partir de: <https://www.ncbi.nlm.nih.gov/books/NBK554565/>
3. Arroyo-Martínez Y, Segarra C, Pagán-Bolívar A, Ramsakal A, Greene JN. A Rare Etiology of Right-sided Pseudopneumoperitoneum: The Chilaiditi Sign. *Infect Dis Clin Pr* [Internet]. 2021 [consultado el 29 de junio de 2021];29(1):e47–9. doi: <https://doi.org/10.1097/IPC.0000000000000915>
4. Estévez-Ramírez GM, Jiménez-Andrade VC, Fajardo-Rivero JE. Signo de Chilaiditi como hallazgo incidental en un paciente con enfermedad respiratoria: reporte de caso. *MÉD.UIS* [Internet]. 2018 [consultado el 29 de junio de 2021];31(3):57–61. Recuperado a partir de: <https://revistas.uis.edu.co/index.php/revistamedicasuis/article/view/9233/9056>
5. Ali F, Srinivas S, Khan HMA, Reddy D. Chilaiditi Syndrome: A Rare Case of Chest Pain due to Colonic Interposition. *Cureus* [Internet]. 2020 [consultado el 29 de junio de 2021];12(7):10–3. doi: <https://doi.org/10.7759/cureus.9288>
6. Bañçeci-Erdem S, Tekin-Nacaroglu H, Ünsal-Karkiner CS, Alper H, Can D. Chilaiditi Syndrome in Two Cases Presented with Respiratory Distress Symptoms. *Turk Thorac J* [Internet]. 2015 [consultado el 29 de junio de 2021];16:97-100. doi: <https://doi.org/10.5152/ttd.2014.4063>
7. Serrano Riobobos C, Echávarri Olavarría F. Síndrome de Chilaiditi. Una imagen vale más que mil palabras. *Acta Pediatr Esp* [Internet]. 2013;71(8):233–6. Recuperado a partir de: <https://www.actapediatrica.com/index.php/secciones/notas-clinicas/885-sindrome-de-chilaiditi-una-imagen-vale-mas-que-mil-palabras#.YUN-9H223IU>
8. Cortes G, Kulkarni R, Hasan N, Vandervall K, Aloysius MM. An Atypical Case of Chilaiditi Syndrome. *Cureus* [Internet]. 2020 [consultado el 29 de junio de 2021];12(10):e10815. doi: <https://doi.org/10.7759/cureus.10815>