

## Caso clínico

# Un Caso Clínico de Fractura Dental y su Abordaje Clínico Homeopático

\*Maura Espejel Mejía

\*Roxana Camacho Morfín

### Resumen

Se presenta un caso de trauma dentoalveolar en un paciente masculino de 22 años de edad, al sufrir un asalto en la Ciudad de México. El paciente acude al consultorio dental 29 horas posteriores al incidente; durante la exploración se identifican edema y laceraciones en los labios; movilidad de los dientes centrales superiores y fractura del ángulo mesio-incisal del lateral superior derecho. El estudio radiográfico muestra fractura de las coronas en los centrales superiores. El abordaje terapéutico combinó Homeopatía, tratamiento endodóntico, periodontal y prótesis. Los medicamentos que se administraron fueron: Arnica montana, Hypericum perforatum, Calendula officinalis y Echinacea angustifolia (nombre de marca: Gavosim); se prescindió de antibióticos y antiinflamatorios. A las cuatro semanas del tratamiento endodóntico se remitió al paciente con el periodoncista, y cuatro semanas después, con el protesista. Al final, se logró la rehabilitación total. Se concluye que los medicamentos prescritos facilitaron la recuperación de los tejidos periodontales.

### Abstract

*Is a case of dentoalveolar trauma in a 22 year old male patient, who suffered an assault in the city of Mexico. The patient is presented to the dental office 29 hours after the incident; during the clinical examination identifies edema and lacerations on the lips; mobility of the upper central teeth and breaking mesio - incisal on the upper right side angle. The radiographic study shows fracture in the upper central crowns. The therapeutic approach combined homeopathy, endodontic and prosthetic treatment. Medication that were administered were: Arnica montana, Hypericum perforatum, Calendula officinalis and Echinacea angustifolia (brand name: Gavosim). It was avoided the prescription of antibiotics and anti-inflammatory drugs. Four weeks after the endodontic treatment the patient was referred with the prosthetist, and another four weeks more was the total rehabilitation. It is concluded that homeopathic medicine facilitated the recovery of periodontal tissues.*

#### PALABRAS CLAVE:

Trauma dentoalveolar, Homeopatía, Arnica montana, Hypericum perforatum, Calendula officinalis, Echinacea angustifolia.

#### KEYWORDS:

Dentoalveolar trauma, homeopathy, Arnica montana, Hypericum perforatum, Calendula officinalis, Echinacea angustifolia.

\*Profesoras e Investigadoras del Centro Interdisciplinario de Ciencias de la Salud, Unidad Santo Tomás (CICS UST); becarias de la Comisión de Operación y Fomento de Actividades Académicas (COFAA), ambas entidades pertenecen al Instituto Politécnico Nacional (IPN).

Recibido: abril, 2017. Aceptado: mayo, 2017

## Introducción

El término traumatismo define a aquellas lesiones externas e internas provocadas por una violencia exterior<sup>1</sup>. Con base en esta definición, Scott citado por Prieto<sup>2</sup> menciona que el traumatismo dental describe las lesiones violentas de los tejidos dentales y periodontales originadas por agentes externos, y excluye de este concepto el desgaste fisiológico (atrición) o patológico (abrasión); por lo tanto, el traumatismo dental es considerado como una urgencia odontológica debido a que el paciente cursa con dolor intenso, alteración de forma de los tejidos involucrados y disminución de la funcionalidad de dicción y masticatoria, además de que le genera preocupaciones que afectan directamente su personalidad y pueden provocar problemas psicológicos y sociales<sup>3</sup>.

García Ballesta<sup>4</sup> menciona que los traumatismos dentales son la segunda causa de atención odontopediátrica, sólo después de la caries, y que en un futuro cercano los traumatismos constituirán la principal demanda de atención; además, señala que los traumatismos dentales no se rigen por un mecanismo etiopatogénico ni siguen un patrón predecible en relación con la intensidad o la extensión.

Además, Gallego<sup>5</sup>, en su estudio epidemiológico retrospectivo, menciona que la prevalencia de los traumatismos dentales es alta y que las principales causas son las caídas, los golpes, los accidentes de tránsito y los actos de violencia; todo esto afecta, principalmente, a los dientes anteriores superiores e inferiores, con una mayor incidencia en el género masculino debido a la participación en actividades deportivas y juegos de contacto. Existen reportes que mencionan que el 25% de los niños en edad escolar sufren un trauma dental y que el 33% de los adultos ha sufrido un trauma en la dentición permanente, ya que las lesiones se producen antes de los 19 años<sup>6,7</sup>.

En los pacientes adultos, las principales causas son agresiones, accidentes de tránsito (encabezados por el uso de motocicleta), así como el uso de los dientes como una herramienta de trabajo. Ahora bien, mientras que en la dentición primaria es más frecuente la luxación<sup>8</sup>, en la permanente son más habituales las fracturas coronarias no complicadas, seguidas de subluxaciones, contusiones y fracturas radiculares, alveolares y coronarias complicadas, en ese orden<sup>9</sup>. Es importante destacar que las cifras en torno a la incidencia de trauma dental varía de un país a otro, y que en México existen pocos estudios que reporten la frecuencia del trauma dentoalveolar.

Dentro de los factores predisponentes se consideran: las maloclusiones, la cobertura labial inadecuada, la amelogénesis imperfecta, la dentinogénesis imperfecta, el uso de aparatos de ortodoncia, las convulsiones y la epilepsia, los asociados con autoagresión (síndrome de Lesch-Nyhan) y, durante la anestesia general, la presencia del tubo endotraqueal<sup>10,11</sup>.

Es muy importante considerar que existe una gama de situaciones en las que un paciente se puede presentar y es prioritario realizar una evaluación médica para descartar complicaciones; una vez que se ha hecho lo antes mencionado es conveniente iniciar con la anamnesis, el examen clínico extra e intraoral, las pruebas de vitalidad pulpar y la toma de radiografías periapicales mesio y disto anguladas, además de una oclusal.

## Clasificación

El trauma dentoalveolar se debe a factores anatómicos y de distinta etiología. Se han propuesto diferentes maneras de clasificar los traumatismos dentales basados en criterios propuestos por la Organización Mundial de la Salud (OMS), como el sugerido por Andreasen y colaboradores<sup>12</sup>, que los dividen en lesiones de los tejidos duros dentarios y de la pulpa, lesiones de los tejidos periodontales y lesiones del hueso de sostén; este orden aplica para la dentición temporal y también para la permanente. La clasificación de Ellis<sup>13</sup>, por su parte, es una descripción ampliamente usada en clínica que se basa en la extensión de las lesiones, numerándolas de la clase I hasta la clase IX. Una clasificación más es la de Basrani<sup>14</sup>, que describe las características anatómicas de las estructuras dentarias, como fracturas coronarias, fracturas radiculares y fracturas corono-radiculares.

### I. Lesiones de los tejidos duros dentarios y de la pulpa

- Fractura incompleta (infracción). Fractura incompleta (rotura) del esmalte sin pérdida de sustancia dentaria.
- Fractura no complicada de la corona. Afecta al esmalte y la dentina sin exposición pulpar.
- Fractura complicada de la corona. Afecta al esmalte y la dentina con exposición pulpar.

- Fractura corono-radicular no complicada. Afecta al esmalte, la dentina y el cemento, pero no expone la pulpa.
- Fractura corono-radicular complicada. Afecta al esmalte, la dentina, el cemento, y expone la pulpa.
- Fractura de la radicular. Fractura que afecta a la dentina, el cemento y la pulpa.

Se clasifican de acuerdo con su localización (coronal, medio o apical) y al desplazamiento del fragmento coronal o apical. El espacio entre ambos se denomina diástasis.

## II. Lesiones de los tejidos periodontales

- Concusión: lesión de las estructuras de sostén del diente sin movilidad o desplazamiento anormal de éste.
- Subluxación: lesión de las estructuras de sostén del diente con movilidad, pero sin desplazamiento de éste.
- Luxación lateral: desplazamiento del diente en dirección diferente a la axial. Se presenta con conminución o fractura de la cavidad alveolar.
- Luxación intrusiva (dislocación central): desplazamiento del diente en el hueso alveolar. Esta lesión se presenta con conminución o fractura de la cavidad alveolar.
- Luxación extrusiva (dislocación periférica, avulsión parcial): desplazamiento parcial del diente de su alvéolo.
- Exarticulación (avulsión completa): desplazamiento completo del diente fuera de su alvéolo.

## III. Lesiones del hueso de sostén

- Conminución de la cavidad alveolar (mandibular o maxilar): aplastamiento y compresión del alvéolo en maxilar superior o en la mandíbula; es común en las luxaciones intrusiva y lateral.
- Fractura de la pared alveolar (mandibular o maxilar): se limita a la pared vestibular o lingual del alvéolo.

- Fractura del proceso alveolar (mandibular o maxilar): fractura del proceso alveolar que puede o no involucrar al diente.
- Fractura de la mandíbula o del maxilar: fractura extensa del hueso basal y/o de la rama mandibular; puede o no estar involucrado el hueso alveolar<sup>15-19</sup>.

Al iniciar el diagnóstico es muy importante emplear diversas herramientas de evaluación como la palpación, la percusión, los estudios radiográficos y la transiluminación; ésta última facilita la identificación de fisuras en el esmalte que no son observables a través de un examen radiográfico y que son las responsables de producir necrosis pulpar.

Es común que este tipo de fracturas se localice en los dientes anteriores, en borde incisal o ángulo interproximal. Frecuentemente no manifiesta síntomas de sensibilidad a cambios de temperatura, por lo que las pruebas de vitalidad son negativas (transitoriamente), ya que es preciso continuar con un monitoreo a causa de la evolución del trauma. De igual forma, hay que determinar el tipo de fractura para un adecuado plan de tratamiento, ya que en la mayoría de las ocasiones la resolución adecuada y definitiva no es sencilla ni rápida, debido a que se convierte en un tratamiento multidisciplinario<sup>20, 21</sup>.

## Presentación del caso clínico

Por todo lo anterior, se considera importante reconocer el tipo de trauma dentoalveolar del caso que se presenta a continuación, así como identificar las causas, citar el género y la edad del paciente, y señalar el tiempo que le llevó acudir a la clínica para su atención.

Paciente masculino de 22 años de edad, que acude a consulta 29 horas después de haber sufrido una agresión física resultado de un asalto. La persona reporta que en las primeras horas de la agresión es evaluado medicamente y se descarta que tenga otras complicaciones; se le prescribe un analgésico que no disminuye totalmente el dolor, por lo que acude a consulta homeopática; presenta dolor al tacto y a la masticación con movilidad de los dientes.

Durante la exploración se identifican edema y laceraciones en los labios, así como movilidad de

los dientes centrales superiores y fractura del ángulo mesio-incisal del lateral superior derecho. Como resultado del estudio radiográfico se identifica fractura de las coronas de los centrales superiores.

Durante el interrogatorio el paciente pone en evidencia los siguientes hechos: menciona haber tenido una pesadilla la noche siguiente de la agresión; en el sueño aparecen los ladrones, haciéndole despertar súbitamente. Además de esto, refiere que durante el traslado de su casa al consultorio siente temor de que lo toquen, pues su cuerpo se encuentra adolorido, lo cual también dificulta la exploración oral y la toma de los estudios radiográficos, pues le inquieta ser lastimado durante dichos procesos. El paciente describe el dolor como “intermitente” y “como punzadas a lo largo de los dientes”.

## Diagnóstico

Fundamentalmente se trata de la fractura complicada de la corona del central superior izquierdo; fractura corono-radicular complicada del central superior derecho y fractura no complicada de la corona del lateral superior derecho.

## Prescripción homeopática

### Arnica montana 30CH

Tomar 3 glóbulos cada 12 horas, durante 8 días; posteriormente, 3 glóbulos cada 24 horas, por 8

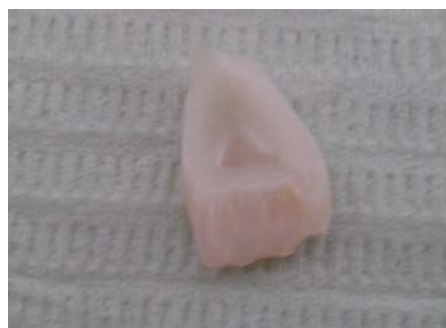

Figura 2. Fractura complicada corono-radicular.

días. Se considera este medicamento debido a la particularidad de que el paciente no quiere ser tocado por tener el cuerpo adolorido, además de ser víctima de pesadillas por un trauma físico y emocional. Presenta, asimismo, edema y laceraciones en los labios. No hay que olvidar que Arnica montana es el medicamento más importante para heridas, contusiones y conmociones.

### Hypericum perforatum 6 ch

Tomar 3 glóbulos cada 6 horas, hasta terminar el tratamiento endodóntico. Al diagnosticarse fractura corono-radicular complicada en los centrales superiores y presentar odonalgias punzantes e intermitentes, indica biopulpectomía (acción semiquirúrgica que consiste en extirpar el paquete vasculonervioso vital) de los dientes 21 y 11.

### Calendula officinalis, tintura madre

Diluida en solución salina para ser empleada como irrigante de limpieza de los canales radiculares, se prescribe por tratarse de un caso con

Diente	Diagnóstico	Tratamiento
Central superior derecho (diente 11).	Fractura Corono-radicular Complicada.	Endodóntico, periodontal y protésico.
Lateral superior derecho (diente 12).	Fractura no complicada de la corona.	Restaurativo.
Central superior izquierdo (diente 21)	Fractura complicada de la corona	Endodóntico, periodontal y protésico

Figura 1. Resumen del caso; diagnóstico y tipo de tratamiento.

heridas traumáticas con dolor excesivo y con tendencia a la supuración, además de ser considerado el antiséptico homeopático.

### **Echinacea angustifolia (Gavosim)**

Diluir 1 ml de Gavosim en 10 ml de agua y realizar colutorios, tres veces al día, preferentemente después del cepillado y manteniéndolo en la boca durante 1 minuto. No se debe consumir alimento o bebida alguna hasta 30 minutos después de haberse realizado el colutorio.

El paciente logró un eficiente control de la placa dentobacteriana a lo largo de todos los procedimientos, promoviendo la cicatrización y la disminución de la inflamación. Con ello favoreció el tratamiento periodontal (gingivectomía y gingivoplastia) y, debido a su efecto sialogogo, aumentó la autoclisis, **que promueve el control de placa dentobacteriana**. La sustancia, además, eliminó la halitosis.

## Pronóstico

Es importante informar al paciente del pronóstico antes de iniciar con el plan de tratamiento, debido a la elevada probabilidad de que se presenten secuelas como reabsorción interna o externa, así como pérdida de hueso de la cresta.

## Abordaje clínico

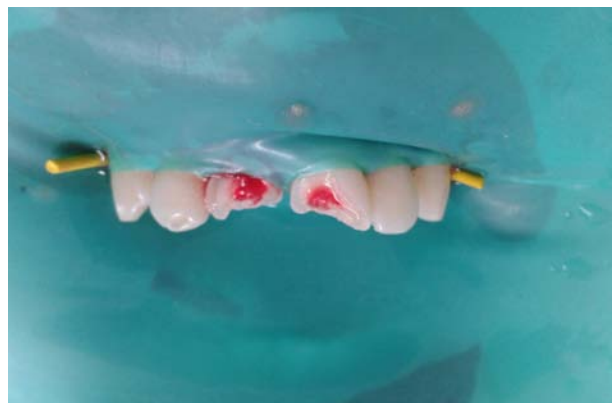Después de la toma de signos clínicos, se procede a realizar la asepsia de la cavidad oral con Gavosim y a la colocación de anestesia tópica para infiltrar clorhidrato de lidocaína con epinefrina 2%, de tal manera que se pueda bloquear el nervio alveolar superior anterior.

Posteriormente, se coloca el aislado absoluto para extirpar los fragmentos de corona con movilidad y proceder al tratamiento de conductos de los dientes 11 y 21. Se inicia con la cavidad de acceso cameral y con el apoyo de la radiografía inicial se determina la pre conductometría, lo que hace posible iniciar con la negociación del conducto a través de las limas Flex R no. 15, de acuerdo con la longitud del trabajo en-

dodóntico previamente establecida para cada uno de los dientes.

La preparación biomecánica es realizada con el sistema de instrumentación mecánica por rotación continua de níquel-titanio (Protaper), el cual provee las siguientes ventajas: reducción del tiempo de trabajo por el corte del instrumento, flexibilidad de los instrumentos y diseño de punta de seguridad, lo que impide el transporte apical.

La irrigación del conducto radicular se realiza con la preparación de 2% de tintura madre de *Calendula officinalis* y agua bidestilada. Se eligió esta sustancia irrigadora por tratarse de una biopulpectomía y eliminar el uso de los irrigantes habituales: hipoclorito de sodio y EDTA, sustancias que son irritantes para el ligamento periodontal al proyectarse por el periápice en el momento de la irrigación (figura 3).



**Figura 3.** Fractura complicada de la corona 21 y corono-radicular complicada de 11.

Una vez finalizada la preparación biomecánica del conducto radicular deberá secarse, utilizando para ello una punta de papel estéril. Para introducir la punta maestra de gutapercha y tomar la radiografía correspondiente para verificar que se ubique en la longitud de trabajo previamente establecida.

En la obturación del conducto se emplea la técnica de condensación lateral (figura 4), mientras que las coronas provisionales son cementadas en espera de la evaluación del especialista en periodoncia.



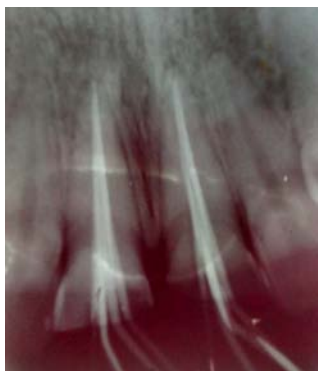


Figura 4. Prueba radiográfica de penacho.

## Segunda consulta

En la segunda cita se reconstruye el ángulo mesio-incisal con una restauración directa de resina. La especialista en periodoncia propone realizar una gingivoplastia y gingivectomía a fin de evitar la formación de una bolsa periodontal; ello porque la fractura en la raíz del diente 11 abarcaba 2 mm del tercio coronal. Dichos procedimientos son aceptados por el paciente, a quien se le prescribe el uso post-quirúrgico de enjuagues con Gavosim.

Cuatro semanas después del procedimiento descrito se evalúa la condición del paciente y se decide darle la alta periodontal. Se le remite al área protésica para que los dientes 11 y 21 sean reconstruidos mediante la cementación de endopostes radiculares de fibra de vidrio<sup>22</sup>, además de la conformación y el tallado del muñón coronario. Así, se toma la impresión definitiva con silicón, que es enviada al laboratorio para la conformación de las coronas libre de metal. Cuando finaliza este procedimiento se ajustan las coronas provisionales, respetando las consideraciones biológicas por razones estéticas; después de una semana se realiza el protocolo de cementación definitivo de las coronas libres de metal, recomendando al paciente continuar con un seguimiento del caso (figura 5).

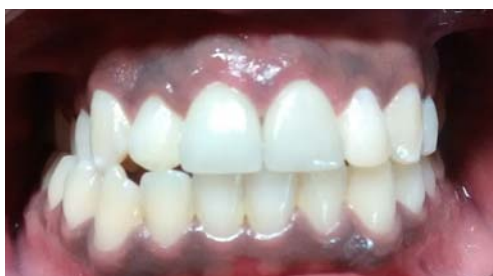

Figura 5. Rehabilitación de fracturas coronarias.

## Discusión

El trauma dentoalveolar es uno de los motivos de consulta más frecuentes en los servicios de salud bucal, tal y como lo demuestran los estudios revisados y la literatura.

Se sabe, por tanto, que luego de una lesión significativa que compromete otras estructuras faciales, los pacientes prefieren consultar primero a los servicios de medicina general y posteriormente al servicio odontológico. Cabe destacar que la disminución de los efectos negativos del trauma dental, así como la garantía de una recuperación exitosa, están íntimamente relacionados con una atención oportuna en el menor tiempo posible después de haberse presentado el trauma. Es relevante, asimismo, la calidad de atención que recibe el paciente y una prescripción homeopática oportuna relativa al estado en el que se presenta a consulta.

Se considera que los medicamentos homeopáticos Arnica montana 30CH, Hypericum perforatum 6CH, Calendula officinalis y Echinacea angustifolia (Gavosim) promovieron el adecuado manejo en el paciente al sustituir la prescripción tradicional de antibiótico y antiinflamatorio. Los fármacos mencionados tienen acción a nivel fisiológico, de allí que con la prescripción homeopática sanaron los tejidos y la rehabilitación estomatológica se efectuó sin contratiempo, favoreciendo la curación del periodonto.

Además, el paciente superó el trauma emocional debido a que Arnica montana es un medicamento indicado para las contusiones y todos los síntomas que resultan de éstas: la sensación de cansancio y magulladura generalizada, así como el insomnio o despertar brusco y angustiado, entre otras. Una vez que fue tratado, el paciente pudo incorporarse nuevamente a su rutina laboral y familiar.

Para el odontólogo y para especialistas estomatólogos, la Homeopatía constituye un objeto de estudio sumamente interesante que servirá para desarrollar una atención integral de los pacientes que sufren de fracturas dentales, principalmente si son medicados lo más pronto posible después de haber sufrido el trauma.

## Conflicto de interés

Las autoras declaran no tener conflicto de interés alguno.

### REFERENCIAS

1. Navarro Beltrán E, coord. Diccionario Terminológico de Ciencias Médicas, 13a ed. Barcelona: Masson; 2002.
2. Prieto JL. Clasificación de los traumatismos dentales en paleopatología. *Revista Paleopatología*. 2006; 33(1): 1-6.
3. Gallego Rodríguez J, Martínez Jacobo R. Traumatismos dentales en niños de 12 a 14 años en el municipio San José de las Lajas. *Revista Cubana de Estomatología*, Ago 2004: 41(2).
4. García-Ballesta C, Pérez-Lajarin L, Castejón-Navas I. Prevalencia y etiología de los traumatismos dentales: una revisión. *RCOE*. Mar-Abr 2003; 8(2): 131-141.
5. Gallego Rodríguez J, Martínez Jacobo R. *Op cit*.
6. Diangelis AJ, Andreasen JO, Ebeleseder KA, Kenny DJ, Trope M, Sigurdsson A, Andersson L, Bourguignon C, Flores MT, Hicks ML, Lenzi AR, Malmgren B, Moule AJ, Pohl Y, Tsukiboshi M; International Association of Dental Traumatology. International Association of Dental Traumatology guidelines for the management of traumatic dental injuries: 1. Fractures and luxations of permanent teeth. *Dent Traumatol*. Feb 2012; 28(1): 2-12. doi: 10.1111/j.1600-9657.2011.01103.x. Pubmed PMID: 22230724.
7. Malagón Mesa E, Vento Tejera MN, Gómez Muñoz MI, Díaz Llana CZ. (2013). Comportamiento clínico epidemiológico de los traumatismos dentales en escuelas urbanas de San Juan y Martínez. *Revista de Ciencias Médicas de Pinar del Río*. Mar-Abr 2013; 17(2), 78-85.
8. Mallqui-Herrada LL, Hernández-Añaños JF. Traumatismos dentales en dentición permanente. *Rev Estomatol Herediana*. 2012; 22(1): 42-49.
9. Acevedo JP, Cooper H, Tirreau V, Núñez F. Descripción del traumatismo dentoalveolar en pacientes adultos. *Revista Dental de Chile*. 2006; 97(1): 8-13.
10. Prieto JL. *Op cit*.
11. Pérez Amaya EM, Ruiz Correa L, Peláez Jiménez LD, Salazar Garzón N, Orozco Arcila S. Análisis de los incidentes de trauma dentoalveolar atendidos en el servicio de urgencias de una institución docente asistencial de Medellín (Colombia) 2007-2012. *Revista Nacional de Odontología*. 2014; 10(18), 21-28. doi: <http://dx.doi.org/10.16925/od.v10i18.718>
12. Andreasen JO, Andreasen FM, Andersson L, eds. Textbook and color atlas of traumatic injuries to the teeth, 3a ed. Chicago: Mosby; 1994. p. 198-219.
13. Ellis R, Davey LW. The classification and treatment of injuries to the of children, 5a ed. Chicago: Year Book Publisher; 1970.
14. Basrani E, Nallo R, Pintado G. Fisuras y fracturas del esmalte. *Rev Ecu-Estomatol*. 1994; 12: 3-5.
15. Navarro Beltrán E, coord. *Op cit*.
16. Diangelis AJ, Andreasen JO, Ebeleseder KA, Kenny DJ, Trope M, Sigurdsson A, Andersson L, Bourguignon C, Flores MT, Hicks ML, Lenzi AR, Malmgren B, Moule AJ, Pohl Y, Tsukiboshi M; International Association of Dental Traumatology. *Op cit*.
17. Acevedo JP, Cooper H, Tirreau V, Núñez F, *Op cit*.
18. Flores MT, Andersson L, Andreasen JO, Bakland LK, Malmgren B, Barnett F, Bourguignon C, DiAngelis A, Hicks L, Sigurdsson A, Trope M, Tsukiboshi M, von Arx T; International Association of Dental Traumatology. Guidelines for the management of traumatic dental injuries. II. Avulsion of permanent teeth. *Dent Traumatol*. Jun 2007; 23(3): 130-136. doi: 10.1111/j.1600-9657.2007.00605.x. Pubmed PMID: 17511833.
19. López-Marcos JF, García Cenador B, García Valle S. Tratamiento de las lesiones dentales traumáticas. *Acta Odontológica Venezolana*. 2006; 44(3): 431-436.
20. León Valle M, Arada Otero JA, López Blanco MN, Armas Cruz D. Traumatismos dentarios en el menor de 19 años. *Revista de Ciencias Médicas de Pinar del Río*. Oct 2012; 16(5): 4-13.
21. Antunes LAA, Leão AT, Maia LC. Impacto do traumatismo dentário na qualidade de vida de crianças e adolescentes: revisão crítica e instrumentos de medida. *Ciênc. saúde coletiva*. Dic 2012; 17(12): 3417-3424. doi: <http://dx.doi.org/10.1590/S1413-81232012001200026>.
22. Calabria Díaz H. (2010). Postes prefabricados de fibra. Consideraciones para su uso clínico. *Odontoestomatología*. Dic 2010; 12(Suppl 16): 4-22.