




SOCIEDAD MEXICANA DE ONCOLOGÍA, A.C.
**GACETA MEXICANA
DE ONCOLOGÍA**

www.elsevier.es



CASO CLÍNICO

El autocuidado en el diagnóstico oportuno de enfermedades



Luis Eduardo Bustamante Leija^a, César Sánchez González^b
y María del Carmen Dubón Peniche^{c,*}

^a *Árbitro Médico, Sala Arbitral, CONAMED, México, D.F., México*

^b *Servicio Social de la Carrera de Medicina, UNAM, México, D.F., México*

^c *Directora de la Sala Arbitral, CONAMED, México, D.F., México*

Recibido el 10 de febrero de 2015; aceptado el 6 de marzo de 2015

Disponible en Internet el 30 de julio de 2015

PALABRAS CLAVE

Autocuidado;
Cáncer mamario;
Mastografía

Resumen Se presenta el caso de una paciente que promovió su inconformidad ante la Comisión Nacional de Arbitraje Médico, refiriendo que acudió con el médico demandado a realizarse mastografías en varias ocasiones para la detección oportuna de cáncer. Sin embargo, debido a que el médico no interpretó los estudios de manera adecuada, permitió la evolución de cáncer en la mama izquierda, así como su diseminación.

© 2015 Publicado por Masson Doyma México S.A. en nombre de Sociedad Mexicana de Oncología. Este es un artículo Open Access bajo la licencia CC BY-NC-ND (<http://creativecommons.org/licenses/by-nc-nd/4.0/>).

KEYWORDS

Self-care;
Breast cancer;
Mammogram

Self-care in timely diagnosis of diseases

Abstract The case is presented of a patient who filed a complaint with the National Medical Arbitration Commission referring to that she had mammograms performed by the defendant physician on several occasions for early detection of cancer. However, since the physician failed to interpret the studies properly, she developed disseminated breast cancer.

© 2015 Published by Masson Doyma México S.A. on behalf of Sociedad Mexicana de Oncología. This is an open access article under the CC BY-NC-ND license (<http://creativecommons.org/licenses/by-nc-nd/4.0/>).

* Autor para correspondencia: Comisión Nacional de Arbitraje Médico. Mitla n.º 250 esq. Eugenia, 3.º piso, Col. Vértiz Narvarte. Del. Benito Juárez, C.P. 03020, México, D.F., México. Tel.: +54207069.

Correo electrónico: mdubon@conamed.gob.mx (M.C. Dubón Peniche).

Introducción

La promoción de la salud consiste en proporcionar los medios necesarios para mejorar la salud y ejercer mayor control sobre la misma. Para alcanzar un estado de bienestar físico, mental y social, el individuo o grupo debe ser capaz de identificar y realizar sus aspiraciones, de satisfacer sus necesidades y adaptarse al medio ambiente; es por ello que es un componente fundamental el desarrollo de habilidades para cuidar su vida y su salud¹.

Una persona puede convertirse por sí misma, o con la ayuda de otros, en su propio agente de autocuidado. Los integrantes del equipo de salud, en razón de su preparación, deben actuar como facilitadores de dicho proceso.

La educación ofrecida a los pacientes por el profesional de la salud no es simplemente la repetición o entrega de información impresa, sino que se trata de un proceso que requiere del dominio de habilidades para obtener información de la persona, seleccionar la metodología de enseñanza, evaluar el logro de metas y llevar a cabo un seguimiento, vigilando su evolución, a fin de incrementar la habilidad de la persona para la toma de decisiones sobre el cuidado de su salud y la adopción de conductas adecuadas ante las enfermedades².

El autocuidado de la salud comprende todas las acciones y decisiones que toma una persona con el propósito de prevenir, diagnosticar y tratar su enfermedad. Incluye todas las actividades individuales orientadas a mantener y mejorar la salud, entre ellas realizar actividad física, abandonar hábitos nocivos (tabaquismo y alcoholismo), llevar una alimentación sana, vigilar la presión arterial, el peso corporal y la glucemia, realizar exámenes de detección oportuna como la autoexploración mamaria y, en caso de padecer enfermedades crónico-degenerativas, acudir al médico para el control de las mismas.

Características del autocuidado:

- El autocuidado es una actividad que permite a las personas convertirse en sujetos activos en la prevención, diagnóstico y tratamiento de sus enfermedades con la finalidad de mejorar su calidad de vida. Es un proceso voluntario de la persona para consigo misma.
- Debe apoyarse tanto en un sistema formal de salud como en uno informal, entendido este último como el apoyo social.
- Las acciones de autocuidado son llevadas a cabo por las personas con la confianza de que mejorarán su nivel de salud.

Presentación del caso

Paciente mujer de 58 años de edad que en noviembre de 2010 consultó a un ginecólogo para la detección oportuna de cáncer de mama. En la exploración física el especialista reportó una mama izquierda con adenosis secundaria a calcificaciones agrupadas en el cuadrante superoexterno, situación clínica que ameritó abundar en el estudio, por lo que fue referida a un oncólogo médico para la obtención de una biopsia.

El 1 de septiembre de 2011 acudió por primera vez al médico radiólogo demandado, quien le realizó una

mastografía que reportó mamas simétricas, patrón de tipo fibroadiposo, ganglios axilares bilaterales de morfología y densidad normal, con centro radiolúcido, que correspondía a hilio graso; enfermedad fibroquística de la mama de variedad de quistes pequeños; calcificaciones gruesas, benignas en ambas mamas, de predominio en el cuadrante superior externo de la mama izquierda, tejido mamario ectópico axilar bilateral. Al realizar la comparación con el estudio previo, señaló que existía estatismo, estableciendo una clasificación del Sistema de reporte y registro de datos de imagen de la mama (*Breast Imaging Reporting and Data System* [BI-RADS] 2) (hallazgos benignos). El médico recomendó control mastográfico anual de no existir cambios en el contexto clínico, señalando que el 15% de los carcinomas mamarios no son demostrados en la mastografía, de modo que ante una mastografía negativa y sospecha clínica debían efectuarse estudios complementarios.

La paciente consultó nuevamente al médico radiólogo demandado el 12 de marzo de 2012 para la realización de una mastografía de seguimiento, cuyo reporte fue BI-RADS 2.

En abril de 2012 la paciente consultó al ginecólogo, refiriendo dolor en el sitio de la punción de la toma de biopsia, cuyo resultado había sido concluyente para adenosis asociada a microcalcificaciones e hiperplasia epitelial sin atipias. En esta consulta mostró al facultativo la mastografía del 12 de marzo de 2012, clasificada como BI-RADS 2. En la exploración física se reportó mama izquierda con adenosis y dolor postraumático en el sitio de punción de la biopsia. Se informó a la paciente de que la mama izquierda debía mantenerse en observación por la presencia de una zona sospechosa de cáncer.

La paciente regresó con el demandado el 18 de octubre de 2012 para la realización de una mastografía de control, la cual reportó calcificaciones benignas en la mama izquierda, las cuales mostraron estatismo respecto a la mastografía previa y se volvió a clasificar como BI-RADS 2.

El demandado realizó otra mastografía el 29 de octubre de 2013, reportando entre los hallazgos calcificaciones de aspecto benigno en ambas mamas y clasificando el estudio como BI-RADS 2.

En mayo de 2014 la paciente fue valorada por el ginecólogo, a quien mostró la mastografía del 29 de octubre de 2013, clasificada como BI-RADS 2. En la exploración física reportó que continuaba la zona con adenosis en la mama izquierda e indicó continuar en vigilancia clínica y radiológica. En junio de 2014 la paciente regresó a consulta con el ginecólogo por presentar un tumor de 2 cm, móvil, no doloroso, en la región inferior de la axila izquierda. Se revaloró la última mastografía, apreciándose una zona sospechosa en el cuadrante supero-externo de la mama izquierda, motivo por el cual fue referida al oncólogo médico.

Ese mismo mes la paciente asistió con otro radiólogo para que le realizara una mastografía, la cual reportó una mama izquierda de tipo mixto con cambios fibroquísticos difusos, calcificaciones en el cuadrante superoexterno de aspecto benigno; nódulo hipoecoico en radio 12, de aspecto benigno, adenopatía axilar de aspecto indeterminado, posiblemente de tipo reactivo. El estudio se clasificó como BI-RADS 3 (hallazgos probablemente benignos), sugiriéndose correlación clínica y control ultrasonográfico en 6 meses. En julio de 2014 se realizó el estudio histopatológico de un ganglio

axilar, el cual reportó histología de carcinoma metastásico compatible con carcinoma lobulillar de mama.

La paciente recibió tratamiento con quimioterapia y mastectomía radical izquierda. El estudio histopatológico reportó 11 ganglios linfáticos con cápsula íntegra, 5 de ellos con metástasis por carcinoma, el resto con hiperplasia mixta. El parénquima mamario presentaba cambios histológicos extensos e intensos postratamiento, fibrosis extensa, hialinización, infiltrado inflamatorio crónico periductal e hiperplasia ductal atípica focal, piel sin lesión y límites quirúrgicos profundos libres de lesión. Fue referida al servicio de radioterapia.

Análisis

En su queja, la paciente manifestó que desde el año de 2011 asistió regularmente al radiólogo demandado a realizarse mastografías para la detección oportuna de cáncer mamario, refiriéndole el médico que no presentaba problemas en sus mamas. Sin embargo, en 2014 se le practicó una biopsia de ganglio axilar diagnosticándole cáncer de mama metastásico.

El demandado realizó la primera mastografía el 1 de septiembre de 2011, reportando mamas simétricas, patrón de tipo fibroadiposo; ganglios axilares bilaterales de morfología y densidad normal, con centro radiolúcido que correspondía a hilio graso; enfermedad fibroquística de la mama, variedad de quistes de tipo pequeño; calcificaciones gruesas y benignas en ambas mamas, de predominio en el cuadrante superoexterno de la mama izquierda, tejido mamario ectópico axilar bilateral. Al realizar la comparación con el estudio previo, el médico señaló que existía estatismo. La mastografía fue clasificada como BI-RADS 2 (hallazgos benignos). El médico recomendó control mastográfico anual de no existir cambios en el contexto clínico.

Dicha mastografía fue valorada y mostró lo siguiente:

Calcificaciones redondas con densidad semejante entre ellas, localizadas en el cuadrante superior externo de la mama izquierda.

Atendiendo a la literatura especializada, las calcificaciones mamarias que corresponden a la clasificación mastográfica BI-RADS 2 son homogéneas y pueden tener forma redonda, esférica, con centro claro, en copos de maíz, hilos de sutura, puntiformes dispersas y leche cálcica (fig. 1). En este tipo de clasificación, el valor predictivo positivo para cáncer de mama es del 0% y se debe llevar a cabo un control rutinario periódico³.

En dichos términos, el demandado cumplió con sus obligaciones en lo que respecta a medios de diagnóstico y tratamiento al interpretar y clasificar adecuadamente la mastografía, puesto que la descripción de calcificaciones redondas y gruesas efectivamente correspondía a la clasificación mastográfica BI-RADS 2. Asimismo, recomendó control mastográfico anual de no existir cambios clínicos.

La paciente acudió nuevamente con el demandado el 12 de marzo de 2012 para una segunda mastografía de seguimiento, la cual reportó persistencia de calcificaciones grandes y benignas en las mamas, de predominio en el cuadrante superoexterno de la mama izquierda. El médico señaló que existía estatismo al efectuar una comparación

con la mastografía del 1 de septiembre de 2011 y el estudio se clasificó como BI-RADS 2.

La mastografía del 12 de marzo de 2012 mostró calcificaciones redondas con densidad semejante entre ellas, localizadas en el cuadrante superior externo de la mama izquierda (fig. 2).

Se apreció que las calcificaciones del 12 de marzo de 2012 permanecían homogéneas, mostrando estatismo con respecto a las de la mastografía previa. Esto demostró, que la interpretación del demandado fue correcta, puesto que las características de las calcificaciones (redondas y homogéneas) eran similares a las de 2011 y no presentaban cambios respecto a estas.

Para la valoración integral del caso, debe mencionarse que en abril de 2012 la paciente consultó al ginecólogo, presentándole la última mastografía BI-RADS 2 y el resultado de una biopsia del cuadrante supero-externo de la mama izquierda, con un reporte concluyente de adenosis asociada a microcalcificaciones e hiperplasia epitelial sin atipias (proceso patológico benigno). En la exploración física se reportó persistencia de adenosis axilar izquierda, de modo que el médico indicó vigilancia estrecha por zona sospechosa de cáncer mamario.

La tercera mastografía que efectuó el demandado fue el 18 de octubre de 2012, reportando calcificaciones benignas en la mama izquierda que mostraron estatismo en comparación con el estudio previo; el médico siguió clasificando el estudio radiográfico como BI-RADS 2.

La mastografía del 18 de octubre de 2012 mostró microcalcificaciones redondas con densidad semejante entre ellas, localizadas en el cuadrante superior externo (fig. 3).

Radiográficamente, existe estatismo entre las calcificaciones de la mastografía del 18 de octubre de 2012 y las del 12 de marzo de 2012, apreciándose homogéneas y manteniendo características similares entre ellas. Por lo tanto, el demandado actuó diligentemente al volver a clasificar el estudio como BI-RADS 2.

Cabe puntualizar que en el expediente aportado para el estudio del caso no existe evidencia de que la citada mastografía del 18 de octubre de 2012 hubiera sido valorada por el ginecólogo, lo cual era fundamental, puesto que el mencionado estudio es un auxiliar diagnóstico dirigido al médico tratante. A tal efecto, quedó demostrado que la paciente soslayó la importancia de que su ginecólogo la explorara físicamente y valorara la mastografía, a pesar de que en la última consulta se le había indicado la necesidad de una valoración estrecha por la presencia de una zona sospechosa de cáncer de mama.

El 29 de octubre de 2013 el demandado realizó la cuarta mastografía de control, reportó que las calcificaciones en ambas mamas continuaban con aspecto benigno y que al comparar con el estudio previo no existían cambios, de modo que la clasificó también como BI-RADS 2, indicando control mamográfico anual, de no existir cambios clínicos.

En la mastografía del 29 de octubre de 2013 se apreció un grupo de calcificaciones heterogéneas en relación con su morfología y densidad (fig. 4).

En términos de la literatura especializada, el aspecto mastográfico de las calcificaciones en las lesiones malignas depende del grado neoplásico y de la proliferación celular que las rodea. En el carcinoma, las calcificaciones son extremadamente variables en forma, tamaño, densidad y

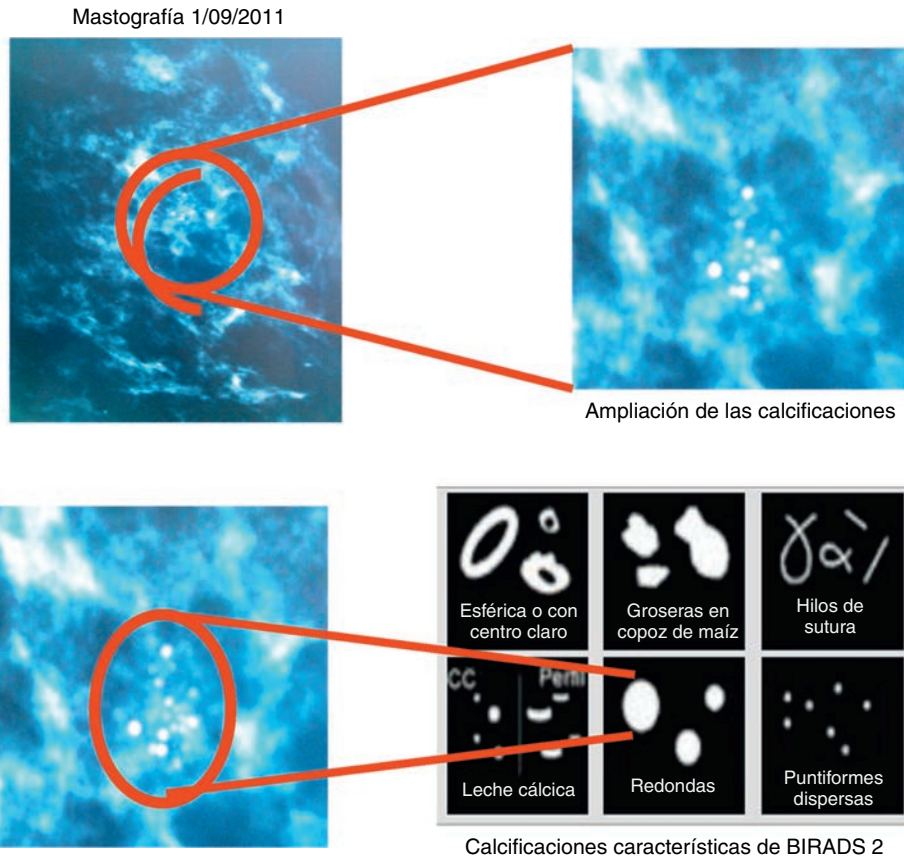



Figura 1 Análisis comparativo de la mastografía del 1 de septiembre de 2011.



Análisis comparativo

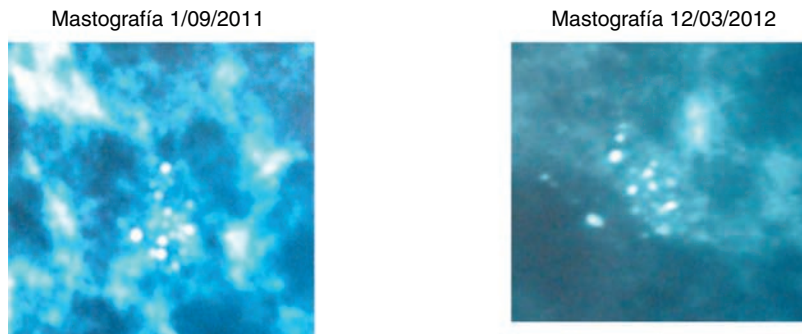



Figura 2 Análisis comparativo de la mastografía del 12 de marzo de 2012.



Análisis comparativo




Figura 3 Análisis comparativo de la mastografía del 18 de octubre de 2012.

cantidad; las que se presentan con mayor frecuencia son heterogéneas (presentan forma, dimensiones y densidades irregulares, están agrupadas muy juntas y en grupos únicos o múltiples). También la literatura refiere que este tipo de lesiones son sospechosas de malignidad y corresponden a la clasificación mastográfica BI-RADS 4, la cual es indicativa de biopsia para correlación histopatológica⁴.

En el análisis comparativo entre las calcificaciones de la mastografía del 29 de octubre de 2013 y las imágenes de calcificaciones correspondientes a la clasificación BI-RADS 4, se aprecia que son heterogéneas, mostrando irregularidad en forma, dimensión y densidad (fig. 5).

Por consiguiente, quedó demostrado que el médico radiólogo demandado incurrió en *mala praxis* por negligencia,

puesto que su interpretación radiográfica fue inadecuada al no establecer que se trataba de un patrón de calcificaciones heterogéneo. Asimismo, no advirtió el incremento en el número de calcificaciones, lo cual correspondía a una clasificación mastográfica BI-RADS 4 y no BI-RADS 2, como reportó, indicando control mastográfico anual de no existir cambios clínicos, cuando la paciente ameritaba biopsia.

Ahora bien, debe puntualizarse que a pesar de la mala práctica del demandado, no era su obligación integrar el diagnóstico de cáncer de mama, dado que esto corresponde al médico tratante, quien cuenta con elementos necesarios como la anamnesis, la exploración física, estudios de imagen (mastografía y/o ultrasonido) y el estudio histopatológico de la pieza obtenida mediante biopsia para integrar el




Figura 4 Grupo de calcificaciones heterogéneas en relación con su morfología y densidad.

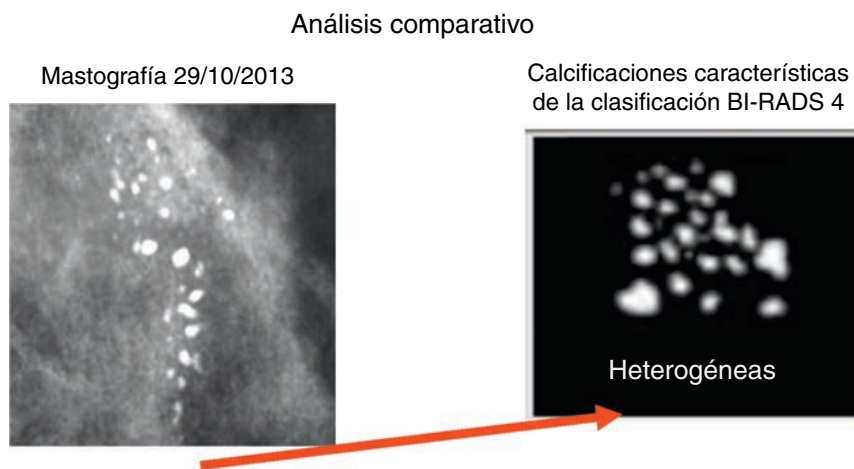


Figura 5 Análisis comparativo de la mastografía del 29 de octubre de 2013.

diagnóstico e indicar la conducta terapéutica adecuada. Por otro lado, el diagnóstico de cáncer de mama se establece mediante estudio cito-histopatológico de biopsia de mama y no por mastografía.

La literatura especializada refiere que la interpretación de un estudio mastográfico no establece el diagnóstico, puesto que en la clasificación BI-RADS solo se describen hallazgos, pudiéndose reportar únicamente sospecha o probabilidad de malignidad.

En el mismo sentido, la Norma Oficial Mexicana NOM-041-SSA2-2002 para la prevención, diagnóstico, tratamiento, control y vigilancia epidemiológica del cáncer de mama, en su numeral 8.4.1, señala que la sospecha clínica y de las pruebas de imagen de cáncer mamario requiere de la confirmación citohistopatológica mediante biopsia, que debe ser efectuada exclusivamente por el médico especialista⁵.

Por otro lado, en lo que respecta a la mastografía del 29 de octubre de 2013, tampoco existe prueba que acredite que la paciente acudió de manera oportuna a su médico tratante a fin de que valorara la citada mamografía, a pesar de que existía la indicación de seguimiento estrecho por zona sospechosa de cáncer desde abril de 2012.

Esto demuestra que la paciente soslayó el cuidado de su propia salud, puesto que no fue sino hasta el 6 de mayo de 2014 que consultó al ginecólogo; es decir, 2 años después de la última consulta y 7 meses después de la mastografía en cuestión.

Lo anterior hace inatendible lo referido por la paciente en su queja en cuanto a que la atención inadecuada del demandado derivó en la evolución y diseminación del cáncer en su mama izquierda, puesto que, como se ha venido razonando en este análisis, el diferimiento prolongado de su atención pudo incidir en la evolución de su enfermedad, lo cual es atribuible a la propia paciente, dado que debió acudir oportunamente a su ginecólogo para el seguimiento de su proceso patológico mamario.

Para mejor entendimiento del caso se debe referir que, en junio de 2014, la paciente regresó a consulta con el ginecólogo por presentar un tumor de 2 cm móvil, no doloroso, en la región inferior de la axila izquierda. Al revalorar la última mastografía se apreció una zona sospechosa en el

cuadrante superoexterno de la mama izquierda, motivo por el cual fue referida a oncología. En julio de 2014 se realizó el estudio histopatológico de un ganglio axilar linfático, cuyo resultado fue carcinoma metastásico compatible con carcinoma lobulillar de mama.

La paciente fue hospitalizada y recibió tratamiento mediante quimioterapia, se realizó una mastectomía radical izquierda, y posteriormente fue referida al servicio de radioterapia por ser candidata a dicho tratamiento.

Discusión

El desarrollo de depósitos de calcio en las mamas es común, encontrándose calcificaciones benignas en el 8% de las mamografías de mujeres de 25 años, con un aumento progresivo hasta alcanzar el 85% en mujeres de 80 años, de modo que la mayoría de las calcificaciones reportadas como hallazgos en los estudios mastográficos son benignas. Sin embargo, un pequeño porcentaje se forma en asociación al carcinoma ductal, de modo que es necesaria su diferenciación. Es función del radiólogo detectar, valorar y clasificar dichos hallazgos, así como ofrecer recomendaciones apropiadas cuando se identifican calcificaciones en la mastografía⁴.

Existen diferentes tipos de calcificaciones basadas en la clasificación BI-RADS; particularmente, en BI-RADS 2 y 4 se presentan calcificaciones con características que muestra la figura 6.

El aspecto mastográfico de las calcificaciones en las lesiones malignas depende del grado neoplásico y de la proliferación celular que las rodea. En el carcinoma, las calcificaciones son extremadamente variables en forma, tamaño, densidad y cantidad. Su distribución refleja el lugar en que se originaron, ya sea en los conductos, donde aparecen lineales y diseminadas, o localizadas en el interior del lóbulo⁴.

Para la interpretación mastográfica se debe utilizar la clasificación del BI-RADS, la cual incluye una categorización de las lesiones mamarias en función del grado de sospecha de malignidad. Cada categoría implica una recomendación







BI-RADS	Descripción	VPP	Hallazgos	Sugerencia
BR2	Patología benigna		 	
BR4A	Baja a moderada sospecha	~5%		Punción cito/histológica
BR4B	Moderada sospecha	~25% 11 al 40%	 	Estudio histológico
BR4C	Moderada a alta sospecha	~70% 41 al 94%		Estudio histológico

Figura 6 Tipos de calcificaciones basadas en la clasificación BI-RADS.

para el seguimiento o el procedimiento, intervencionista o no, que debe seguirse. Particularmente, en la clasificación BI-RADS 2 y 4 se señala:

- BI-RADS 2 (mastografía con hallazgos benignos): las imágenes características de esta categoría son el fibroadenoma calcificado, calcificaciones de tipo secretor, lesiones con contenido graso (quistes oleosos, lipomas, galactoceles), lesiones de contenido mixto (hamartoma), ganglio intramamario, calcificaciones vasculares. El valor predictivo positivo es de 0% y se recomienda control rutinario periódico.
- BI-RADS 4 (hallazgo sospechoso o dudoso de malignidad): consiste en un hallazgo que no tiene el aspecto típico de malignidad, pero la probabilidad es lo suficientemente alta para que se realice una biopsia. Las lesiones más representativas de esta categoría son las masas de contornos indefinidos, polilobuladas, mal visualizadas, de ecoestructura heterogénea y las microcalcificaciones (heterogéneas, amorfas o granulares). El valor predictivo positivo de malignidad es del 15% al 30%⁶.

El estudio de las calcificaciones en la mastografía es complejo, puesto que depende de muchos factores, desde los de naturaleza técnica, hasta la habilidad y experiencia del radiólogo. Por tal motivo es importante estudiar apropiadamente las mastografías y efectuar proyecciones adicionales cuando sean necesarias. Se debe considerar que, en ocasiones, el cáncer no es palpable y, por lo tanto, en etapa temprana puede ser diagnosticado en función de las calcificaciones que se presentan, de modo que es importante diferenciarlas de las benignas⁴.

La mastografía es un examen de gabinete que no integra un diagnóstico, puesto que en la clasificación de BI-RADS solo se describe el tipo de hallazgo y puede establecerse sospecha o probabilidad de malignidad⁵.

Los métodos para integrar el diagnóstico incluyen: anamnesis, exploración física de mamas y zonas linfoportadoras (ganglios axilares y supraclaviculares), estudio(s) de imagen

(mastografía y/o ultrasonido) y toma de biopsia de la lesión para estudio citohistopatológico. Estos procedimientos integran el triple diagnóstico y aportan en su conjunto la mayor certeza en el diagnóstico del cáncer de mama⁷.

La Norma Oficial Mexicana NOM-041-SSA2-2002 para la prevención, diagnóstico, tratamiento, control y vigilancia epidemiológica del cáncer de mama en su numeral 8.4.1, establece que la sospecha clínica y de imagen de cáncer mamario requiere de la confirmación citohistopatológica mediante biopsia, la cual debe ser efectuada exclusivamente por el médico especialista⁵.

Apreciaciones finales

- En el presente caso quedó demostrado que el demandado incurrió en mala práctica, por negligencia, al interpretar de forma inadecuada la mastografía del 29 de octubre de 2013, puesto que de acuerdo a sus características correspondía a una clasificación BI-RADS 4 y no a BI-RADS 2.
- A pesar de que el demandado incurrió en mala práctica, no era su obligación integrar el diagnóstico de cáncer de mama.
- El diagnóstico de cáncer de mama se establece mediante estudio citohistopatológico de biopsia y no por mastografía.
- El autocuidado es fundamental en este tipo de enfermedad, puesto que de soslayarlo esta puede evolucionar de manera acelerada sin ser detectada, agravando las complicaciones y ameritando tratamientos radicales.

Recomendaciones

- Debe considerarse que, desde 2006, la primera causa de muerte por cáncer en las mujeres mexicanas es el carcinoma mamario.
- Se deben implementar medidas de prevención mediante la información, orientación y educación de la población femenina acerca de los factores de riesgo y promover

conductas favorables para su salud, fomentando el autocuidado.

- La mastografía es un auxiliar diagnóstico que debe recomendarse anualmente o cada 2 años a las mujeres de 40 a 49 años con 2 o más factores de riesgo, y anualmente a toda mujer de 50 años o más. El reporte de este estudio está dirigido al médico tratante, quien deberá integrar el diagnóstico. Ante dicha situación, es recomendable indicar claramente a la paciente que debe regresar con el médico tratante.
- La participación informada de la mujer y de su entorno familiar en la toma de decisiones es otro aspecto esencial, así como el soporte psicológico, por ello debe promoverse la información apropiada, de manera que las pacientes comprendan mejor este padecimiento y, en consecuencia, asuman el autocuidado de su salud.

Conflicto de intereses

Los autores declaran no tener ningún conflicto de intereses.

Referencias

1. Carta de Ottawa. Primera conferencia internacional sobre promoción de la salud. Canadá, noviembre 1986.
2. Anzola P, Galinsky D, Morales M. La atención de los ancianos: un desafío para los años noventa. Salas AM. Publicación científica No. 546, Washington: OPS/OHS; 1994. p. 353.
3. Crocco M, Stoisa D, Lucena M, et al. Cáncer de mama y BIRADS (RX-US-RMI): Puesta al día. Anuario Fundación Dr. J. R. Villavicencio. 2004;(12):68-75.
4. Noel L, Aguilar L, Ramírez J. Importancia de las calcificaciones en la mamografía. Acta Médica Grupo Ángeles. 2004;2(3):175-81.
5. Norma Oficial Mexicana NOM-041-SSA2-2002, Para la prevención, diagnóstico, tratamiento, control y vigilancia epidemiológica del cáncer de mama. 2002.
6. Colegio Americano de Radiología. BI-RADS. Sistema de Informes y Registro de Datos de Imagen de Mama. 4.ª ed. 2003; Madrid: SERAM; 2006 (Edición Española).
7. Guía de Práctica Clínica Diagnóstico y Tratamiento del Cáncer de Mama en Segundo y Tercer nivel de Atención. México: Secretaría de Salud; 2009.