



ARTÍCULO ORIGINAL

## Utilidad del ultrasonido intraoperatorio en el Instituto Nacional de Cancerología de México en patología quirúrgica oncológica abdominal

Jorge Augusto Gamboa-Balam\*

Instituto Nacional de Cancerología, México D.F., México

### PALABRAS CLAVE

Ultrasonido intraoperatorio; Cirugía oncológica abdominal; Metástasis hepáticas; México.

### Resumen

**Introducción:** En los últimos años se ha introducido el uso del ultrasonido intraoperatorio para mejor la caracterización de lesiones en patología quirúrgica abdominal o para realización de procedimientos guiados durante algún evento quirúrgico. Se ha establecido el papel del ultrasonido intraoperatorio en una serie de procedimientos quirúrgicos, como resecciones lobares o segmentectomías hepáticas, metastasectomía hepática, cirugía simple o múltiples operaciones de tumores renales y cirugías pancreáticas.

**Objetivo:** Valorar el uso del ultrasonido intraoperatorio en patología quirúrgica oncológica abdominal, en el Instituto Nacional de Cancerología de México.

**Material y método:** Estudio observacional, retrospectivo, realizado en el periodo comprendido entre 2011-2012, con una población de 20 pacientes.

**Resultados:** Se realizaron 20 ultrasonidos intraoperatorios con una media de edad de los pacientes intervenidos de 54.9 años. El mayor uso del ultrasonido intraoperatorio en nuestro Instituto se utiliza para resección de metástasis hepáticas. Por género, el cáncer primario en el sexo femenino fue el cáncer de mama (4 pacientes, 50%) y en el masculino fue el cáncer de páncreas (3 paciente, 25%).

Con una adecuada valoración de márgenes mayores de 1 cm en todos los casos. Además, proporcionó información adicional en 4 casos, en los cuales en imágenes preoperatorias sólo se visualizaba una metástasis y al realizar el ultrasonido se pudieron identificar otras lesiones adyacentes no visibles.

**Conclusiones:** El ultrasonido intraoperatorio puede delimitar adecuadamente los márgenes de una lesión metastásica a hígado, así como su relación con las estructuras vasculares.

### KEYWORDS

Intraoperative ultrasound; Abdominal cancer surgery; Liver metastases; Mexico.

### Usefulness of intraoperative ultrasound in the Instituto Nacional de Cancerología of Mexico in abdominal oncologic surgical pathology

### Abstract

**Introduction:** In recent years there has been introduced the use of intraoperative ultrasound to better characterize in abdominal surgery or injury for performing event driven during some

\* Autor para correspondencia: Teléfono: (55) 1635 4548. Correo electrónico: jorgeg81@hotmail.com (Jorge Augusto Gamboa-Balam).

surgical procedures pathology has been established the role of ultrasound in a range intraoperative surgical procedures, such as hepatic lobe resection or segmentectomies, hepatic metastasis, single or multiple operations of kidney tumors and pancreatic surgery.

*Objectives:* To evaluate the use of intraoperative ultrasound in abdominal oncologic surgical pathology at the Instituto Nacional de Cancerología of Mexico.

*Material and method:* Observational, Retrospective. In the period comprised from 2011-2012, with a population of 20 patients.

*Results:* Twenty intraoperative ultrasound were performed with an average age of patients undergoing 54.9 years. The increased use of intraoperative ultrasound in our institute is used for resection of liver metastases. By gender the primary cancer in women was breast cancer (4 patients, 50%) was male pancreatic cancer (3 patient, 25%). With a proper assessment of margins greater than 1 cm in all cases. Provided additional information in 4 cases in which only one preoperative imaging metastases were visualized and the ultrasound could be identified adjacent no other visible injuries.

*Conclusions:* Intraoperative ultrasound can adequately define the margins of a metastatic liver lesion and its relationship to vascular structures. Intraoperative ultrasound helped identify not seen by other imaging methods lesions

1665-9201 © 2014 Gaceta Mexicana de Oncología. Publicado por Masson Doyma México S.A. Todos los derechos reservados.

## Introducción

El ultrasonido no es un invento, sino un evento físico natural que puede ser provocado por el hombre. Actualmente, las aplicaciones del ultrasonido mejoradas a través del tiempo se han desarrollado hasta llegar a ser una de las modalidades de diagnóstico más utilizadas, ya que es una herramienta de alta calidad, confiable y costo efectiva<sup>1</sup>.

El ultrasonido intraoperatorio fue utilizado por primera vez en 1979, adquiriéndose imágenes de la cavidad abdominal para la evaluación de cálculos biliares<sup>2</sup>.

La aceptación de esta nueva modalidad por la comunidad quirúrgica fue lento a pesar de informes claros de sus beneficios potenciales y aplicaciones<sup>3,4</sup>.

Los avances en la tecnología de la imagen en el ultrasonido han dado lugar a una mayor tasa de utilización de este procedimiento en diversos procedimientos quirúrgicos intraabdominales y numerosas intervenciones. La capacidad de proporcionar imágenes de alta resolución en tiempo real del órgano de interés, junto con la detección de la lesión exacta y caracterización<sup>5</sup>.

Se ha establecido el papel del ultrasonido intraoperatorio en una serie de procedimientos quirúrgicos como resecciones hepáticas lobular y segmentaria, metastasectomía hepática, cirugía simple o múltiple operaciones en tumores renales y pancreatometomía parcial o enucleación de páncreas<sup>4,6</sup>.

Las indicaciones para la ecografía intraoperatoria son amplias y diferentes para cada especialidad, por ejemplo:

- Área de neurocirugía, para cirugía en encéfalo y médula espinal.
- Intervenciones del cuello en cirugía de paratiroides.
- Urología, para estratificación de tumores, identificación de invasión a estructuras vecinas, litiasis.
- Cirugía cardiovascular para corrección de valvulopatías, cirugías de grandes vasos y vasos periféricos.

- Patología mamaria.
- Hígado para resección o búsqueda de tumores primarios, metastásicos, hipertensión portal.
- Vía biliar para visualización y resecabilidad de tumores, litiasis.
- Páncreas en tumores endo y exocrinos, complicaciones en pancreatitis aguda, pancreatitis crónica.
- Unión gastroesofágica para localización de tumores (infiltración, metástasis), en esófago para observar el grado de infiltración a su pared, compromiso de estructuras adyacentes.
- Trasplantes de órganos.
- Tumores de colon y recto.
- Así como otras aplicaciones, en las se incluyen orientación intraoperatoria, localización de las lesiones en diferentes órganos con una gran resolución, la asistencia en la determinación de la resecabilidad de una lesión, planificación quirúrgica, caracterización de lesiones indeterminadas y metastásicas<sup>3,5-7</sup>.

En general, podemos enumerar diferentes ventajas del ultrasonido en las que se incluyen: tamaño y localización reales del tumor, relación con estructuras vecinas, permite realizar otras técnicas diagnósticas, puede realizarse las veces que el cirujano requiera, no usa radiaciones ionizantes, bajo costo, disminuye el tiempo quirúrgico, no tiene contraindicaciones específicas, no tiene riesgos para el paciente y/o personal médico<sup>4,5</sup>.

El ultrasonido intraoperatorio presenta limitantes propias del equipo (manejo de las ganancias, Doppler poder y 3D), y requiere adiestramiento del cirujano en la obtención e interpretación de imágenes. Sin embargo, el manejo multidisciplinario del paciente y su patología ha involucrado a diferentes especialidades para disminuir las limitantes de este procedimiento y poder ofrecer al cirujano una gran herramienta para beneficio del paciente<sup>3,8</sup>.

## Utilización de ultrasonido intraoperatorio en la glándula hepática

El hígado es el órgano intraabdominal comúnmente implicado en la enfermedad metastásica<sup>9,10</sup>. El cáncer colorrectal es la neoplasia maligna que más frecuente da metástasis al hígado, seguido de páncreas, cáncer de esófago, estómago y vesícula biliar<sup>11</sup>. Los recientes avances en la cirugía oncológica han establecido mayores demandas en los radiólogos para definir con precisión el número y la ubicación de las metástasis hepáticas<sup>9,11</sup>. Esta información es esencial para poder proporcionar una adecuada reseccabilidad y planificar un abordaje quirúrgico correcto. Las aplicaciones de la ecografía intraoperatoria del hígado son muy amplias e incluyen la estratificación del tumor, la permeabilidad o la participación de la vía biliar, y la vigilancia y seguimiento de la enfermedad metastásica<sup>9,11</sup>.

El ultrasonido intraoperatorio ha demostrado la precisión para la detección de metástasis en el hígado, con sensibilidad de 93.8%, especificidad de 94.4%, valor predictivo positivo de 92.0% y valor predictivo negativo de 95.7%<sup>7,10,12</sup>.

En estudios recientes se evaluaron 561 lesiones malignas, incluyendo lesiones primarias y metastásicas, la sensibilidad del ultrasonido intraoperatorio para la detección de éstas fue del 95.1%, siendo un porcentaje elevado y una base muy importante para el comportamiento de estas lesiones, así como poder discernir qué tipo de cirugía o planeación se tendrá en determinados pacientes<sup>11,13,14</sup>.

La realización del ultrasonido intraoperatorio requiere un buen conocimiento de la anatomía segmentaria, manejo adecuado de los transductores, la técnica y el rango de resultados normales y anormales en este órgano<sup>9,14</sup>.

Presenta un reto para el radiólogo debido a que en conjunto debe estar familiarizado con los objetos que se pueden encontrar en el ámbito de la cirugía hepática abierta, para poder manejar integralmente las decisiones que surjan durante el procedimiento<sup>11</sup>.

- Aspectos técnicos

Diversos transductores intraoperatorios están disponibles para uso en la cirugía intraabdominal. Se puede conseguir transductores lineales, convexos, volumétricos a disposición de diferentes proveedores. El tamaño del transductor es muy importante, y debe introducirse cómodamente a través de la incisión quirúrgica, siendo fácilmente manipulado en un estrecho campo operatorio<sup>7,14</sup>. Transductores de alta frecuencia proporcionarán mayor resolución en las imágenes, en comparación con los transductores de frecuencias más bajas. Las ondas de ultrasonido de alta de frecuencia pueden ser limitadas por la penetración del tejido. Por esta razón, en la selección de un transductor específico para uso intraoperatorio debe tenerse en cuenta el tamaño del órgano, región de interés a ser cubierto, para asegurar una penetración adecuada de los tejidos profundos con una resolución espacial apropiada para permitir la detección de lesiones y caracterización de las mismas, y mejorar el campo de visión del cirujano<sup>7,14</sup>.

En numerosas instituciones así como la nuestra, se prefieren transductores multifrecuencia de 5 a 10 MHz en promedio, así como convexos con aplicaciones de Doppler color, Doppler pulsado para una mejor caracterización de lesiones, visualización de estructuras vasculares, para

determinar la vascularización del área que se está rastreando<sup>10,14</sup>.

Estas sondas son pequeñas y caben cómodamente entre el dedo índice y medio, permitiendo palpar el órgano diana y examinarse al mismo tiempo<sup>14</sup>. El examen se lleva a cabo con estricta técnica estéril estándar y vigilancia estrecha del radiólogo<sup>11</sup>.

Se utilizan diferentes técnicas para la esterilización del transductor, por ejemplo el gas de óxido de etileno, temperatura elevada de aireación tanto para el transductor y su cable. El tiempo de esterilización es de aproximadamente 24 horas, lo que limita su uso a un solo procedimiento por día. Las técnicas de esterilización por plasma de gas de peróxido de hidrógeno utilizan bajas temperaturas, y se consideran seguros para su uso con equipos sensibles al calor. El tiempo de esterilización es de aproximadamente 2 horas, lo que permite el uso de la sonda para más procedimientos por día<sup>7,14</sup>.

Una de las técnicas más usadas es el uso de preservativos estériles para la sonda del transductor y material (bolsa) estéril que cubre el cable eléctrico. El transductor está recubierto por una cubierta estéril y debe ser cómodo entre los dedos. La palma de la mano se mueve sobre la superficie del hígado para escanear y es importante que el radiólogo pueda obtener un buen agarre en el transductor, con el fin de permitir el establecimiento de una ventana acústica de los segmentos del hígado<sup>14</sup>.

- Enfermedad metastásica

Una de las indicaciones más comunes para el ultrasonido intraoperatorio del hígado es la búsqueda de enfermedad metastásica en segmentos que permanecerán después de una resección hepática lobular o segmentaria<sup>10,11</sup>.

Las lesiones hepáticas indeterminadas se identifican comúnmente en las imágenes preoperatorias obtenidas con tomografía computarizada (TC) o incluso con resonancia magnética (RM)<sup>13</sup>. La evaluación del ultrasonido intraoperatorio en lesiones hepáticas, con o sin biopsia guiada, a menudo es necesario para un diagnóstico definitivo y posterior caracterización de éstas<sup>10,11</sup>.

Los transductores de alta frecuencia con tecnología de enfoque de haz permiten escanear directamente sobre la superficie del hígado, dando al ultrasonido intraoperatorio una inigualable resolución espacial y una ventaja significativa sobre otros métodos de imagen en las diferentes modalidades preoperatorias<sup>13,14</sup>.

Raramente nuevas lesiones se descubren en los segmentos en los que no se sospecha, impactando significativamente la planificación quirúrgica<sup>10</sup>.

El ultrasonido intraoperatorio tiene como ventaja poder realizar biopsia por aspiración de aguja fina o visualizar mejor que segmento o que lesión se puede resear, así como valorar el lecho quirúrgico de resección para evitar imágenes que sugieren remanente tumoral<sup>10,11,14</sup>.

La localización de una lesión precisa es esencial para la planificación quirúrgica adecuada de resecciones en cuña, ablación por radiofrecuencia, procedimientos o resecciones hepáticas segmentarias<sup>7,11</sup>.

El ultrasonido intraoperatorio en muchas instituciones y en la nuestra, es un activo indispensable para la planificación de una resección quirúrgica hepática con éxito y se utiliza con frecuencia en hepatectomía parcial, segmentectomía hepática y otras diferentes técnicas<sup>7,14</sup>.

- Estratificación del tumor

El ultrasonido puede ser una herramienta valiosa para la estratificación local de los tumores hepáticos primarios<sup>10,13</sup>. Como ejemplos, podemos observar el crecimiento intravascular del carcinoma hepatocelular, con afectación a la vena porta ipsilateral o contralateral, afectación de las venas hepáticas, o la extensión en el conducto biliar ipsilateral o contralateral, que se puede diagnosticar fácilmente con este método de imagen y si hubiera alguna afectación en alguna de estas regiones mencionadas cambiaría la técnica quirúrgica elegida, impactando en el pronóstico de vida de los pacientes<sup>7,10</sup>.

## Utilización de ultrasonido intraoperatorio en riñones

En los últimos años, la cirugía urológica ha dado lugar a una amplia variedad de técnicas quirúrgicas para nefrectomías parciales como la nefrectomía parcial abierta o laparoscópica, asistida por robot, enucleación, ablación por radiofrecuencia y los procedimientos de crioablación<sup>15-17</sup>.

La nefrectomía parcial es el procedimiento que se ha convertido en el tratamiento de elección para los tumores renales T1, datos recientes sugieren que la nefrectomía laparoscópica puede ser tan efectiva como la nefrectomía radical<sup>15</sup>.

Estos procedimientos son importantes sobre todo si se quiere preservar la función renal conservando gran parte del riñón, papel importante que realiza el ultrasonido, ya que puede definir con precisión el tamaño y la ubicación de los tumores renales, así como la extensión o la participación de la grasa del seno renal, los vasos y el hilio de los mismos<sup>7,15,16</sup>.

El ultrasonido intraoperatorio juega un papel importante en la localización de la lesión, la caracterización, definición con precisión de sus márgenes y la extensión en la grasa del seno renal, invasión en el sistema colector o vena renal. Por último, es útil observar las lesiones residuales en el parénquima renal y determinar la extensión real e involucro a otras estructuras. También ayuda a identificar lesiones adicionales y puede cambiar la planificación quirúrgica de la nefrectomía parcial a una completa<sup>7,15,16</sup>.

- Técnica

Como se mencionó anteriormente, una variedad de transductores intraoperatorios se encuentran disponibles. Los transductores manejan las funciones convencionales previamente mencionadas, Doppler color, Doppler poder y una gran variedad de aplicaciones. Estos permiten fácilmente la visualización de todo el riñón, siendo más adecuado para evaluar lesiones exofíticas<sup>7,15</sup>.

Para las lesiones pequeñas intrarrenales, se prefiere el uso de un transductor de banda ancha con revestimiento compacto llamado "palo de hockey". Este transductor ofrece excelente resolución de campo cercano y es excelente para aplicaciones de alta resolución de las imágenes intraoperatorias<sup>7</sup>.

A través de una pequeña incisión en el flanco del riñón que se va a visualizar se vierte una pequeña cantidad de solución salina en el momento de escaneo, obteniéndose un excelente acoplamiento acústico<sup>7,15</sup>.

- Los hallazgos por imagen

La capacidad para colocar el transductor directamente sobre la superficie del riñón produce excelentes imágenes de la anatomía renal<sup>7,15,16</sup>.

La ecogenicidad cortical renal contrasta fuertemente con las pirámides hipocóicas, que pueden ser claramente delineados en el ultrasonido intraoperatorio. Los cálices se identifican fácilmente. La grasa del seno renal es marcadamente hiperecica y puede ser fácilmente diferenciado del parénquima renal adyacente<sup>7,15</sup>.

El aspecto ecográfico del carcinoma de células renales varía con el tamaño y la histología. La mayoría de estos tumores son ligeramente hipocóico o isoecóico en relación con la corteza renal y generalmente forman una masa parcialmente definida, heterogénea, a menudo distinguible por el desplazamiento de los vasos sanguíneos adyacentes. Alrededor del 30% de los carcinomas de células renales son marcadamente hiperecicos y virtualmente indistinguible de pequeñas angiomiolipomas. La mayoría son hipervasculares en relación con el parénquima adyacente<sup>7,16</sup>.

La ecografía intraoperatoria es de gran valor para identificar con precisión los tumores pequeños completamente intrarrenales, asegurándose de que la lesión se encuentra en el centro de la pieza resecada, y se obtenga márgenes libre de tumor<sup>7,17</sup>. Esto requiere de un análisis cuidadoso y el cirujano a menudo marca la superficie renal con electrocauterio en el lugar indicado por el radiólogo<sup>15</sup>.

La ecografía intraoperatoria puede delinear fiablemente tumores pequeños y definir si las lesiones se encuentran encapsuladas o son de naturaleza infiltrativa. El tamaño de la lesión y la morfología es también muy importante para el cirujano, ya que las lesiones infiltrativas y mal delimitadas a menudo requieren una resección más extensa con el fin de lograr un margen libre de tumor. Extensión de la lesión a la grasa del seno o la participación de las estructuras adyacentes es una información importante para el cirujano, siendo muy útil este método de imagen<sup>15-17</sup>.

El ultrasonido intraoperatorio es muy útil para definir el tamaño y la extensión del tumor a estructuras adyacentes, y se ha convertido en una herramienta valiosa en el proceso de decisión para la nefrectomía parcial frente a la radical de tumores renales localizados centralmente. Su sensibilidad y especificidad para la detección de la invasión del seno renal y la invasión venosa es muy alta, cercana al 100%<sup>16,17</sup>.

La precisión diagnóstica global del ultrasonido intraoperatorio para la detección de invasión del seno renal es de 98%, y es superior a la RM, que varía de 70% a 72% dependiendo del observador. Además, los tumores de reciente aparición, sólidos intrarrenales, pueden ser detectados por este método de imagen<sup>15</sup>.

Por último, la invasión intravascular puede ser detectada por este método de imagen y representa información importante para una adecuada planeación quirúrgica. La precisión diagnóstica del ultrasonido intraoperatorio para la detección de invasión venosa es de alrededor de 100%<sup>7,15</sup>.

## Ultrasonido intraoperatorio del páncreas

El ultrasonido intraoperatorio del páncreas proporciona una excelente resolución espacial y de contraste; sus capacidades de imagen en tiempo real son muy valiosas para una variedad de procedimientos quirúrgicos<sup>18,19</sup>.

Entre las indicaciones más comunes son la localización de los tumores pequeños, la estratificación local, la identificación de tumores neuroendocrinos multifocales y metástasis regional<sup>7,18</sup>. Diversos estudios han mostrado una tasa de detección media de 86% a 92% para el ultrasonido intraoperatorio, en la detección de tumores neuroendocrinos pancreáticos<sup>18,19</sup>.

- Técnica

Se le pide al cirujano indicar la ubicación de la glándula en el campo operatorio<sup>14</sup>. Una pequeña cantidad de solución salina es bañada a continuación, sobre el páncreas para ayudar al acoplamiento acústico. El transductor de alta resolución se cubre con una cubierta estéril y es colocado directamente sobre la glándula; las imágenes de alta resolución espacial de la glándula son obtenidas en los diferentes planos. La glándula entera se escanea cuidadosamente de la cabeza, proceso uncinado a la cola<sup>7,18,19</sup>.

- Los hallazgos de imagen

El parénquima pancreático es homogéneamente hiperecoico en relación con el hígado o el bazo. El conducto pancreático principal es claramente visualizado como una estructura tubular hipoecoica delgada que recorre el centro de la glándula<sup>18</sup>. Las lesiones quísticas o sólidas intrapancreáticas pueden ser fácilmente identificadas.

La comunicación con el conducto pancreático principal o falta de la misma puede ser fácilmente documentada intraoperatoriamente<sup>19</sup>. La relación tumor a los vasos adyacentes tales como tronco celiaco y la arteria mesentérica superior, también puede ser comprobada durante la cirugía.

Una de las indicaciones más comunes para el ultrasonido intraoperatorio del páncreas es la localización de los tumores neuroendocrinos multifocales, especialmente en el contexto de síndrome de neoplasia endocrina múltiple<sup>19,20</sup>.

A pesar de grandes avances en imagen oncológica preoperatoria con el uso de la TC multidetector y la RM; el ultrasonido intraoperatorio proporciona información esencial para el diagnóstico durante una cirugía, capaz de cambiar la planificación quirúrgica y el tratamiento del paciente<sup>5,12,21</sup>.

Por estas razones, el ultrasonido intraoperatorio debe ser más utilizado y así poder trabajar con un equipo multidisciplinario pudiéndose obtener mayor información de una adecuada y precisa técnica transoperatoria con imágenes y hallazgos de alta resolución, esperando a futuro un aumento en la demanda en el uso de este método de imagen en la mayoría de las instituciones donde se realicen cirugías de tipo oncológicos. Sin poder descartar otras utilidades en patología no oncológica y en otras áreas; todo para beneficio del paciente, mejorando así la calidad de vida<sup>6,5,21-23</sup>.

## Objetivo general

Valorar el uso del ultrasonido intraoperatorio en patología quirúrgica oncológica abdominal, en el Instituto Nacional de Cancerología de México.

## Objetivos específicos

- Identificar los hallazgos radiológicos en ultrasonido intraoperatorio.

- Caracterizar las lesiones visualizadas en el ultrasonido intraoperatorio para ayudar al cirujano en la identificación de las lesiones.
- Correlacionar los hallazgos de metastasectomía para identificar adecuados bordes tumorales.
- Identificar las cirugías en las que se utilice mayormente el ultrasonido intraoperatorio.

## Materiales y métodos

- Tamaño de la muestra

Se tomaron todos los pacientes que cumplían los criterios de inclusión durante el periodo de estudio.

- Diseño del estudio

Estudio observacional, retrospectivo. Revisión en expediente electrónico de pacientes del Servicio de Cirugía Oncológica del Instituto Nacional de Cancerología, comprendidos en el periodo de 2011 a 2012, con una población 20 pacientes.

- Universo del estudio

Pacientes que hayan tenido apoyo del ultrasonido intraoperatorio para procedimientos quirúrgicos en órganos abdominales (hígado, páncreas y riñón), en periodo de tiempo de 2011 a 2012.

- Variables

- Independientes

Características ultrasonográficas de cada órgano o lesión encontrada durante el procedimiento.

Hallazgos ultrasonográficos indirectos.

- Dependientes

Pacientes con patología quirúrgica abdominal (hígado, páncreas y riñón) que hayan recibido apoyo para realización de ultrasonido intraoperatorio.

- Criterios de selección

- Criterios de inclusión

1. Pacientes con patología abdominal quirúrgica de órganos previamente mencionados que hayan recibido apoyo por parte del Servicio de Radiodiagnóstico para realización de ultrasonido intraoperatorio en el Instituto Nacional de Cancerología.
2. Ambos sexos.
3. Edad comprendida entre 21 a 85 años.

- Criterios de exclusión

1. Pacientes a quienes no se le brindó apoyo conjunto para realización del ultrasonido intraoperatorio por el Servicio de Radiodiagnóstico.
2. Pacientes cuyo expediente radiológico esté incompleto.

- Procedimientos

En el Servicio de Radiodiagnóstico del Instituto Nacional de Cancerología se cuenta con un equipo portátil marca

SonoSite, el cual cuenta con un transductor lineal multifrecuencia con rangos de 5 a 15 MHz, y un transductor Slax con rango de 6 a 13 MHz *compact linear array (hockey stick)*, este último es mayormente utilizado en los ultrasonidos intraoperatorios.

Se llevaron a cabo ultrasonidos intraoperatorios realizados por médicos adscritos al Área de Ultrasonido y residentes durante el periodo mencionado, y que el cirujano haya pedido apoyo al Servicio de Radiodiagnóstico del Instituto Nacional de Cancerología, que consisten en imágenes de las lesiones reseadas o descripción del uso que tuvo el ultrasonido en las intervenciones quirúrgicas. Posteriormente, se revisaron las notas médicas del procedimiento e interpretación del ultrasonido por parte de nuestro Servicio.

## Resultados

Se revisó en la base de datos del Servicio de Radiodiagnóstico todos los apoyos otorgados al Servicio de Cirugía para realizar ultrasonido intraoperatorio en el periodo comprendido de 2011 a 2012, siendo un total de 20 ultrasonidos.

La distribución por género fue de 12 hombres (60%) y 8 mujeres (40%) (ratio H/M de 1.5 a 1) (fig. 1). El rango de edad comprende desde los 35 años hasta los 64 años, con una media de 54.9 años (fig. 2).

El órgano abdominal en el que se solicitó apoyo para ultrasonido intraoperatorio fue la glándula hepática (20 pacientes). La patología quirúrgica donde se utilizó ultrasonido fue para resección de metástasis hepáticas. Los primarios de las metástasis en general fueron cáncer de mama (4 pacientes, 20%), cáncer colorrectal (3 pacientes, 15%), cáncer de riñón (3 pacientes, 15%), cáncer de páncreas (3 pacientes, 15%), cáncer de pulmón (3 pacientes, 15%), cáncer de ovario (un paciente, 5%), cáncer de testículo (un paciente, 5%), melanoma (un paciente, 5%) y cáncer gástrico (un paciente, 5%) (fig. 3).

Por género, el cáncer primario en el sexo femenino fue el cáncer de mama (4 pacientes, 50%) y en el masculino fue el cáncer de páncreas (3 pacientes, 25%); el paciente de menor edad (35 años) tuvo el cáncer primario a nivel testicular.

- Hallazgos por imagen de las metástasis

Los hallazgos radiológicos del ultrasonido intraoperatorio en el 80% (16 pacientes), las lesiones observadas de metástasis hepáticas coincidieron con hallazgos de imagen preoperatorias.

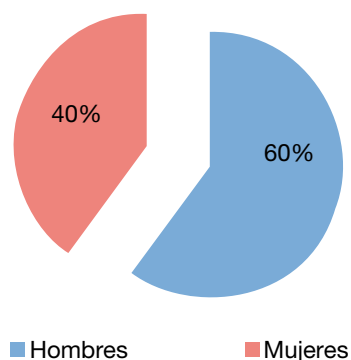


Figura 1 Distribución por género.

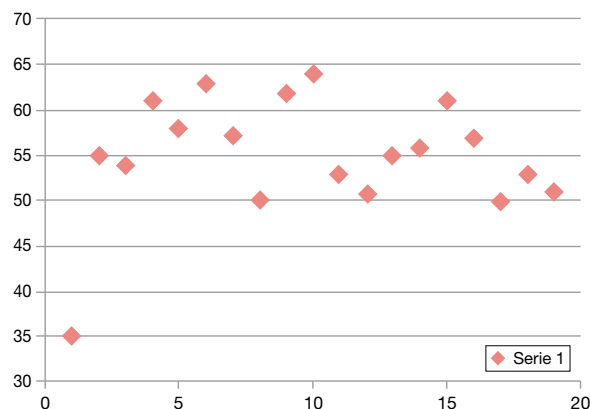


Figura 2 Grupo de edad de pacientes en el estudio.

En un 25% (4 pacientes) se identificaron nuevas lesiones durante el procedimiento.

Las imágenes se describieron como lesiones redondeadas de bordes bien definidos hipoeoicas con diámetros variables, con valoración de los márgenes quirúrgicos, los cuales por ser un estudio dinámico y en tiempo real se pudieron obtener los adecuados mayores de 1 cm.

La duración del tiempo quirúrgico de las cirugías realizadas fueron variables, con una duración de 5.1 horas, comparada con otros procedimientos del mismo tipo; sin uso del ultrasonido intraoperatorio no disminuyó o aumentó el tiempo quirúrgico.

## Discusión

En nuestro estudio corroboramos el uso del ultrasonido intraoperatorio en el Instituto Nacional de Cancerología como apoyo para resección de metástasis en la glándula hepática, en los casos revisados en el presente estudio.

Su uso más importante fue la precisión para la resección de las metástasis hepáticas y la valoración de los márgenes en el lecho quirúrgico.

Además de proporcionar información adicional en 4 casos, los cuales en imágenes preoperatorias sólo se visualizaba

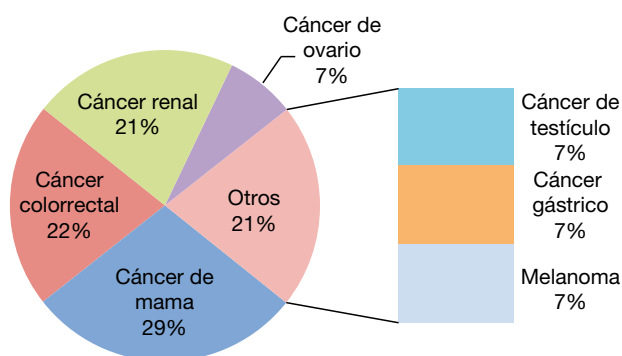
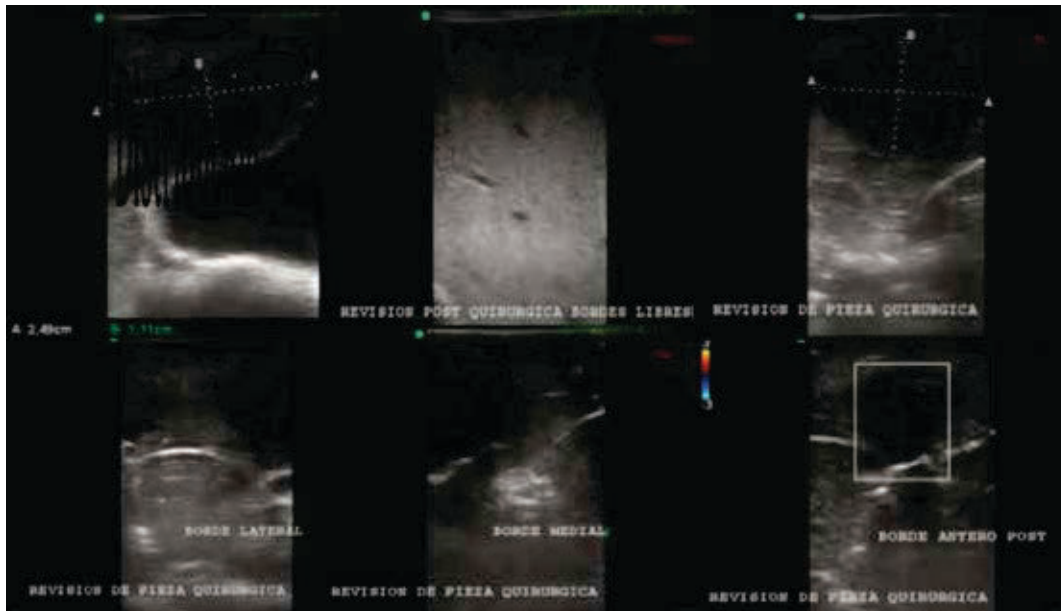


Figura 3 Distribución de tumores primarios.

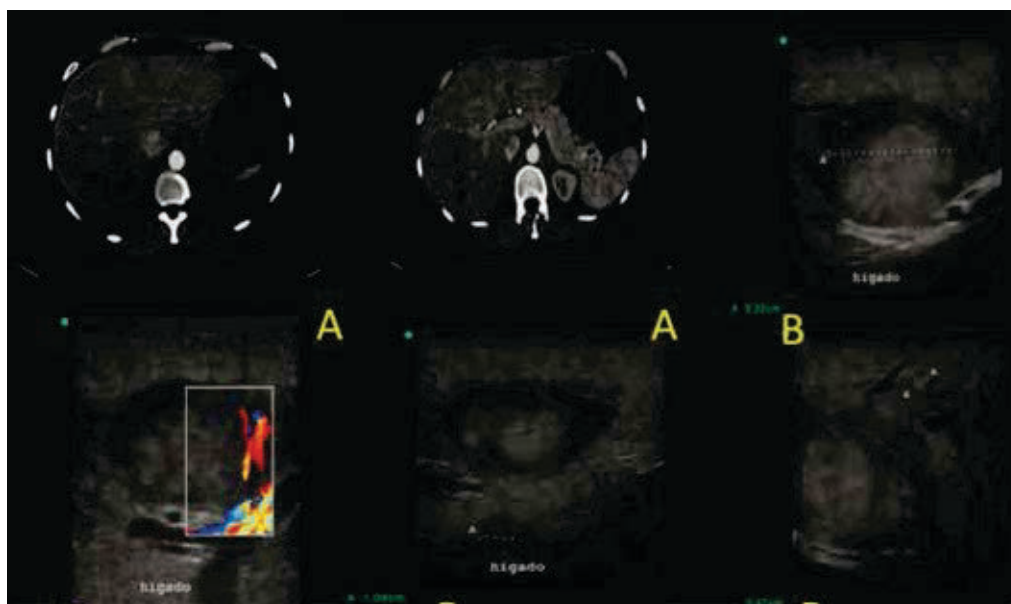


**Figura 4** Paciente femenina de 61 años de edad, con antecedente de cáncer de recto con presencia de metástasis hepática en segmento V, se realiza ultrasonido intraoperatorio donde se observa lesión hipoeoica de bordes bien definidos sin evidencian de otras lesiones en la glándula hepática; se observa la presencia de lecho quirúrgico sin remanente tumoral, así como la presencia de revisión de la pieza quirúrgica y márgenes mayores de 1 cm.

una metástasis y al realizar el ultrasonido intraoperatorio se pudieron identificar otras lesiones adyacentes no visibles previamente, lo que cambió la técnica quirúrgica a realizar y mejoró el pronóstico del paciente, resecano las lesiones no visualizadas.

En comparación con procedimientos similares sin uso del ultrasonido intraoperatorio, no influyó en el tiempo quirúrgico.

Sin embargo, actualmente en nuestro Instituto sólo se está utilizando el ultrasonido intraoperatorio para resección



**Figura 5** Paciente masculino de 35 años de edad, con antecedente de cáncer de testículo con metástasis hepáticas, **A)** se realiza tomografía contrastada abdominal donde se observa lesión única en segmento V, **B)** se realiza ultrasonido intraoperatorio confirmando lesión hipoeoica redondeada en segmento V con vascularidad periférica, y adyacente en su borde inferior se localiza la vena porta sin comprometerla; como hallazgo se observan otras lesiones de menor tamaño adyacente a la lesión descrita, no se evidencian en estudio de tomografía, lo que modificó la técnica quirúrgica a realizar.

de metástasis hepáticas. Se están produciendo nuevos proyectos para utilizar este método de imagen para otros órganos en resección de tumores renales y pancreáticos.

En las figuras 4 y 5 se exponen 2 casos clínicos del presente estudio.

## Conclusiones

El uso del ultrasonido intraoperatorio fue utilizado para resección de metástasis hepáticas en los casos revisados.

En el sexo femenino, el cáncer primario más frecuente para metástasis hepática fue el cáncer de mama (4 pacientes, 50%) y en el masculino fue el cáncer de páncreas (3 pacientes, 25%); el paciente de menor edad (35 años) tuvo el primario a nivel testicular.

Las imágenes se describieron como lesiones redondeadas de bordes bien definidos hipoeoicas con diámetros variables, con valoración de los márgenes quirúrgicos, los cuales por ser un estudio dinámico y en tiempo real se pudo obtener márgenes adecuados mayores de 1 cm.

Se pudieron observar otras lesiones metastásicas no visualizadas en estudios preoperatorios al realizar ultrasonido intraoperatorio, que modificó el tipo de técnica quirúrgica.

No hubo alteración en el tiempo quirúrgico con el uso del ultrasonido intraoperatorio.

## Conflicto de intereses

El autor declara no tener ningún conflicto de intereses.

## Financiamiento

El autor no recibió patrocinio para llevar a cabo este artículo.

## Referencias

1. Amrami KK. Basic Ultrasound. *Radiology* 1995;197:182-195.
2. Kruskal J, Kane R. Intraoperative sonography of the biliary system. *AJR* 2001;177:395-403.
3. Makuuchi M, Torzilli G, Machi J. History of intraoperative ultrasound. *Ultrasound Med Biol* 2000;24:1229-1242.
4. Machi J, Oishi AJ, Furumoto NL, et al. Intraoperative ultrasound. *Surg Clin North Am* 2004;84:1085-1111.
5. Machi J, Sigel B. Operative ultrasound in general surgery. *Am J Surg* 2002;172:15-20.
6. Plainfossé MC, Merran S. Work in progress: intraoperative abdominal ultrasound. *Radiology* 1985;147:829-832.
7. Marcal LP, Patnana M, Bhosale P, et al. Intraoperative abdominal ultrasound in oncologic imaging. *World J Radiol* 2013;5(3):51-60.
8. Mittelstaedt C, Staab E, Drobnes W. The intraoperative uses of real-time ultrasound. *Radiographics* 1984;4:267-282.
9. Machi J, Oishi AJ, Furumoto NL, et al. Intraoperative ultrasound. *Surg Clin North Am* 2004;84:1085-1111.
10. Kane RA, Hughes LA, Cua EJ. The impact of intraoperative ultrasonography on surgery for liver neoplasms. *J Ultrasound Med* 1994;13:1-6.
11. Haider MA, Leonhardt C, Hanna SS. The role of intraoperative ultrasonography in planning the resection of hepatic neoplasms. *Can Assoc Radiol J* 1995;46:98-104.
12. Conlon R, Jacobs M, Dasgupta D. The value of intraoperative ultrasound during hepatic resection compared with improved preoperative magnetic resonance imaging. *Eur J Ultrasound* 2003;16:211-216.
13. Sahani D, Kalva S, Tanabe K. Intraoperative US in patients undergoing surgery for liver neoplasm: comparison with MR imaging. *Radiology* 2004;232:810-814.
14. Kruskal JB, Kane RA. Intraoperative US of the liver: techniques and clinical applications. *RadioGraphics* 2006;26:1067-1084.
15. Secil M, Elibol C, Asian G. Role of intraoperative US in the decision for radical or partial nephrectomy. *Radiology* 2011;258:283-290.
16. Permpongkosol S, Bagga HS, Romero FR. Laparoscopic versus open partial nephrectomy for the treatment of pathological T1N0M0 renal cell carcinoma: a 5 year survival rate. *J Urol* 2006;176:1984-1988.
17. Capitanio U, Zini L, Perrotte P. Cytoreductive partial nephrectomy does not undermine cancer control in metastatic renal cell carcinoma: a population based study. *Urology* 2008;72:1090-1095.
18. Maryellen R, Darren D, Brennan M. Intraoperative ultrasonography of the pancreas. *Radiographics* 2010;30:1935-1953.
19. Kruskal JB, Kane RA. Intraoperative ultrasonography of the pancreas: techniques and clinical applications. *Surg Technol Int* 1997;6:49-57.
20. Hellenthal NJ, Mansour AM, Hayn MH, et al. Is there a role for partial nephrectomy in patients with metastatic renal cell carcinoma? *Urol Oncol* 2013;31:36-41.
21. Ilas AM, Kruskal JB, Kane RA. Intraoperative ultrasound. *Radiol Clin North Am* 2001;39:429-448.
22. Hardcastle JD. Intraoperative abdominal ultrasound. *Gut* 2000;31:368-369.
23. Tempany C, McDannold N. Focused ultrasound surgery in oncology: overview and principles. *Radiology* 2011;259:39-56.