



CASO CLÍNICO

Malformación arteriovenosa uterina adquirida

Irlanda Pacheco-Bravo* y Beatriz Elena Retamoza-Rojas

Instituto Nacional de Cancerología, México D.F., México

PALABRAS CLAVE

Arterias; Bloqueo terapéutico; Malformación arteriovenosa; Pélvica; Uterina; Hemorragia; México.

Resumen La enfermedad gestacional presenta una prevalencia mundial de 1 por cada 500-1,000 embarazos en países desarrollados, de éstas aproximadamente el 10% de las molas hidatidiformes completas y el 0.5% de las molas parciales presentan generación maligna. Presentamos un caso poco frecuente de una paciente que se diagnosticó con coriocarcinoma asociado a una mola parcial, quien presentó sangrado uterino abundante como consecuencia de una malformación arteriovenosa uterina; entidad poco frecuente, pero cuyo tratamiento endovascular temprano pudo resolver la morbilidad de la paciente, así como proporcionar un mejor pronóstico funcional a largo plazo.

KEYWORDS

Arteries; Therapeutic blockade; Arteriovenous malformations; Pelvic; Uterine; Hemorrhage; Mexico.

Acquired arteriovenous malformation

Abstract The gestational trophoblastic disease has a global prevalence of 1 per 500 to 1,000 pregnancies in developed countries, 10% of complete hydatidiform moles and 0.5% of partial moles can develop malignancy. We present a case of a young woman with diagnosis of choriocarcinoma associated to a partial hydatidiform mole. She developed uterine hemorrhage as consequence of an arteriovenous malformation, which a rare entity. The early embolization of this disease can improve obstetric prognosis and the morbidity of these patients.

1665-9201 © 2014 Gaceta Mexicana de Oncología. Publicado por Masson Doyma México S.A. Todos los derechos reservados.

Presentación del caso

Femenina de 19 años de edad, inicia su padecimiento el 25/03/2009, con presencia de abundante sangrado transvaginal que condiciona disminución de hemoglobina hasta 6 g/dL. Se atiende fuera del Instituto donde se encuentra una

fracción B de gonadotropina coriónica en niveles de 2,560 mUI/mL. Previos estudios de imagen se realiza diagnóstico de embarazo molar, por lo que se realiza legrado intrauterino el día 26 del mismo mes.

Posterior al procedimiento la paciente persiste con sangrado, así como con elevación de fracción B de gonadotropina

* Autor para correspondencia: Av. San Fernando N° 22, Belisario Domínguez Sección 16, Delegación Tlalpan, C.P. 14080, México D.F., México. Teléfono: (55) 5628 0400. Correo electrónico: drairlandapacheco@hotmail.com (Irlanda Pacheco-Bravo).

coriónica, por lo que se toman estudios de imagen los cuales reportan una probable mola invasora; la paciente es referida al Instituto Nacional de Cancerología, México.

Se realiza revisión de 4 laminillas teñidas con hematoxilina & eosina de material de legrado intrauterino, las cuales se reportaron como un coriocarcinoma con focos de mola hidatidiforme completa residual.

Los estudios paraclínicos dentro del Instituto mostraron aumento de la densidad del miometrio tras la administración de material de contraste que se localiza en su pared lateral derecha, sugestivo de infiltración neoplásica a este nivel, así como hipodensidad de la cavidad endometrial. La fracción B de gonadotropina coriónica se reportó en 19,038 mUI/mL.

El 08/05/2009 ingresa a cargo del Servicio de Oncología Médica, se decide iniciar manejo quimioterapéutico con etopósido (VP-16) a 100 mg, permaneciendo en hospitalización ante el riesgo de sangrado. El 16/05/2009 egresa tras cumplir su tercer ciclo de manejo médico, la paciente se encuentra asintomática, sin evidencia de sangrado transvaginal y con fracción B de gonadotropina coriónica en 6,591 mUI/mL. De manera ambulatoria completa 10 ciclos hasta encontrar fracción B de gonadotropina coriónica en valor de 0. Permanece asintomática y con paraclínicos negativos para actividad tumoral, hasta el 04/09/12 cuando acude por sangrado transvaginal abundante. Se realizan estudios de imagen.

El ultrasonido demostró ecogenicidad del miometrio heterogénea, identificándose imágenes tubulares, hipocóicas,

localizadas principalmente hacia la pared anterior y fondo uterino, con el modo Doppler color se reconoce un patrón en mosaico; el análisis espectral del flujo obtenido es de tipo arterial, identificando espectros de baja resistencia con elevación de la velocidad pico sistólica hasta 300 cm/seg, la vascularidad prominente es más evidente hacia la fosa ilíaca derecha (fig. 1).

La tomografía computada reporta el útero en anteroversión, el miometrio en su pared anterior con aumento de la vascularidad con trayectos tortuosos, endometrio hipodenso menor a 5 mm de grosor (figs. 2 y 3).

Dados los hallazgos se envía al Servicio de Radiología Intervencionista, donde se programa para arteriografía femoral derecha observándose lo siguiente: extensa malformación vascular con gran componente arterial a expensas de ambas arterias uterinas, así como tortuosidad incrementada del drenaje venoso, se evidencia opacificación de vascularidad contralateral al canalizar la arteria uterina derecha (fig. 4).

Por dichos hallazgos, la paciente es llevada a Radiología Intervencionista el 17/10/12, administrando por vía selectiva agente embolizante a nivel de la arteria uterina izquierda, logrando una disminución del 95% del aporte vascular. No se logró acceder de manera adecuada a la arteria uterina derecha, sin embargo se reduce de manera importante el aporte arterial de la malformación (fig. 5).

El control tomográfico mostró material de embolización lateral al cuerpo uterino del lado izquierdo (fig. 6).

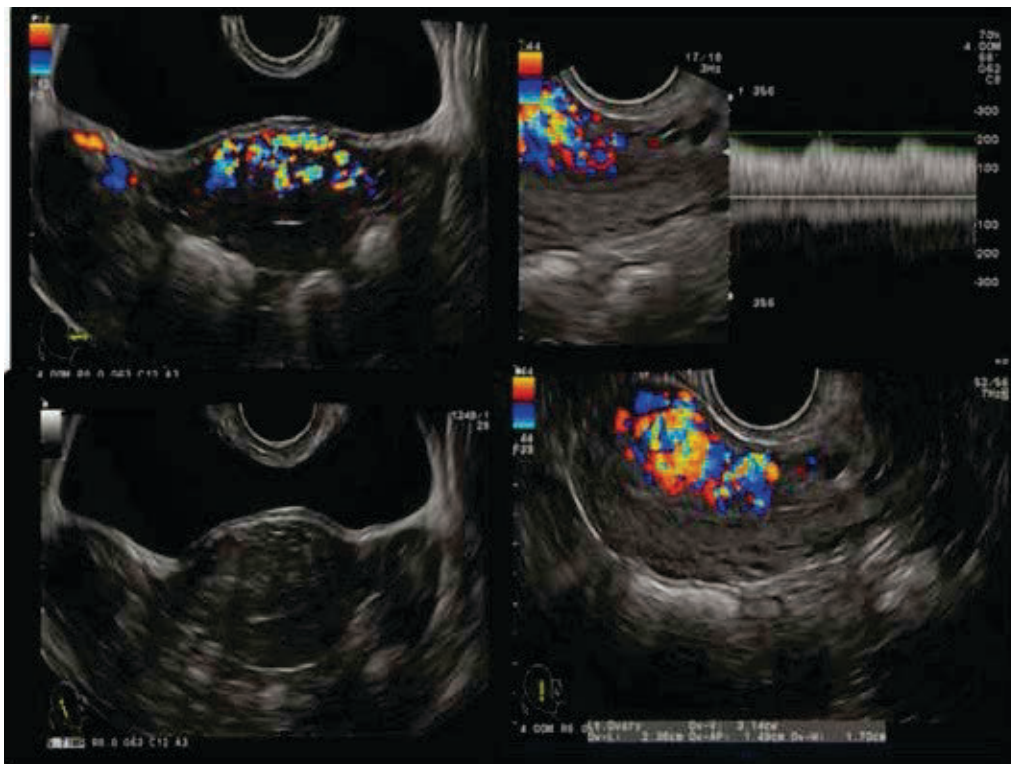


Figura 1 Ultrasonido en escala de grises y Doppler color. Se observa una zona hipocogénica heterogénea a nivel de la pared anterior del miometrio. Misma que forma un mosaico de color a la aplicación del Doppler, así como un espectro de baja resistencia y alta velocidad.

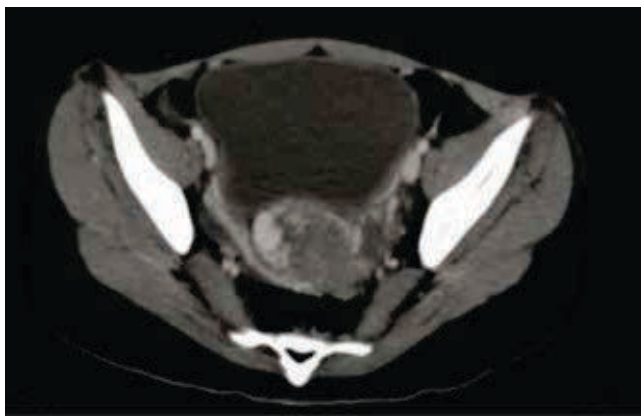

Figura 2 Corte axial de tomografía a nivel de hueso pélvico, donde se evidencia un realce focal del miometrio en su pared antero-lateral derecha.

Durante el seguimiento se identificó persistencia de la malformación arteriovenosa predominando en el hemiútero derecho, no obstante la paciente se encontraba asintomática con periodos de sangrado regulares con una duración en promedio de 8 días.

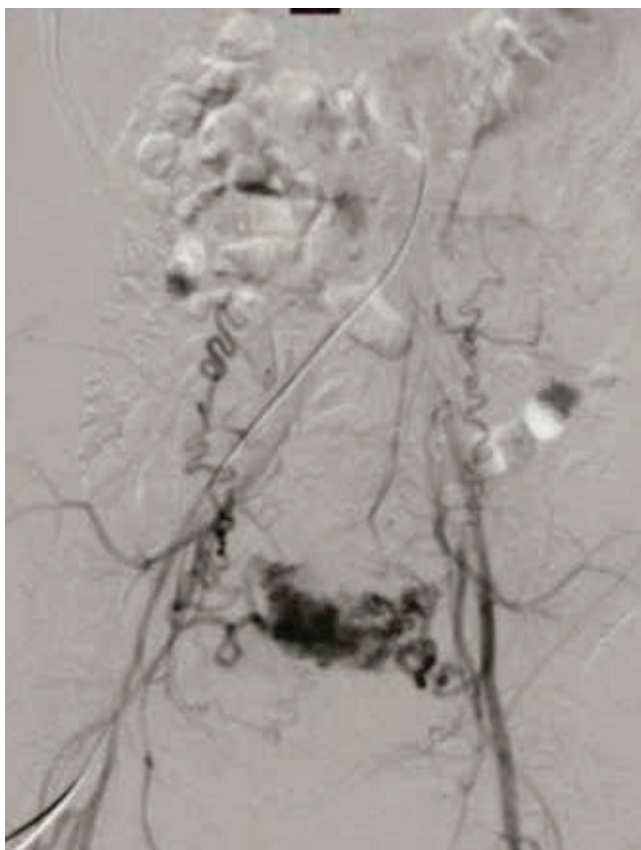

Figura 4 Angiografía por sustracción digital, donde llama la atención la presencia de estructuras vasculares tortuosas, las cuales nacen de ambas ilíacas internas e infiltran el hueso pélvico en topografía de la arteria uterina. Compatible con malformación arteriovenosa.

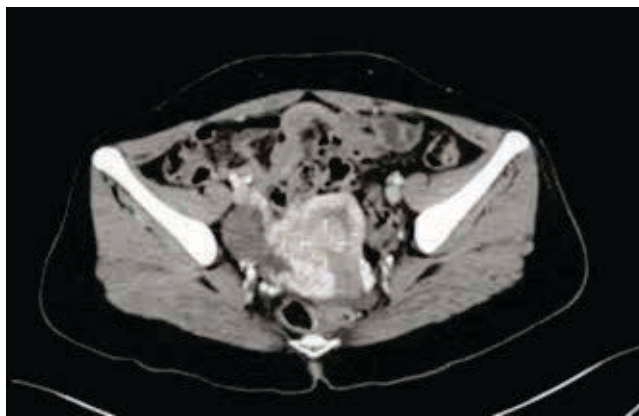


Figura 3 Corte axial de tomografía en fase contrastada a nivel de hueso pélvico, donde se observan múltiples estructuras vasculares en el interior del miometrio hacia su pared antero-lateral.

Discusión

El seguimiento de la enfermedad trofoblástica se realiza con tomas secuenciales de fracción B de gonadotropina coriónica, éstas deben ir en descenso continuo conforme a la administración de quimioterapéuticos. El rol del ultrasonido es importante para el diagnóstico diferencial de una entidad poco frecuente como una malformación vascular con respecto a la enfermedad trofoblástica; ya que en la primera, encontraremos un patrón en mosaico a la aplicación de Doppler color, a diferencia de la segunda que se caracteriza por un crecimiento heterogéneo con pérdida de la interfase miometrio-endometrial con vascularidad irregular¹.

Las malformaciones arteriovenosas uterinas fueron descritas por primera vez en 1926 por Dubreil y Loubat²; son una rara causa de sangrado transvaginal abundante. La mayoría poseen una etiología congénita o se asocian a enfermedad trofoblástica gestacional. En pacientes jóvenes en edad reproductiva con sangrado uterino masivo e inexplicable, debe sospecharse una etiología congénita. Pacientes posmenopáusicas con antecedentes de legrado intrauterino, infección, hemorragia, aborto terapéutico, carcinoma endometrial, pueden también presentar esta entidad^{3,4}.

En realidad, las malformaciones arteriovenosas adquiridas son múltiples fístulas arteriovenosas pequeñas, que se originan en las arterias intramurales y el plexo venoso miometrial, las cuales aparecen como un enredo vascular en la aplicación del Doppler color^{5,6}.

Las características de estas lesiones por ultrasonido no son específicas y se pueden mostrar como espacios anecoicos pequeños y engrosamiento irregular del miometrio, que se distribuyen de manera asimétrica. A la aplicación del Doppler color, algunos autores lo han descrito como 2 patrones en mosaico posibles; el primero es un patrón con *aliasing* de color, presenta diferentes velocidades, y el segundo con flujo reverso, que se manifiesta en colores, como rojos y azules que se superponen unos a otros¹. La velocidad pico sistólica promedio se ha reportado de 20-67 cm/seg, con un índice de resistencia de 0.17-0.52⁷.

El tratamiento endovascular de estas malformaciones ha evitado múltiples procedimientos quirúrgicos que conllevan

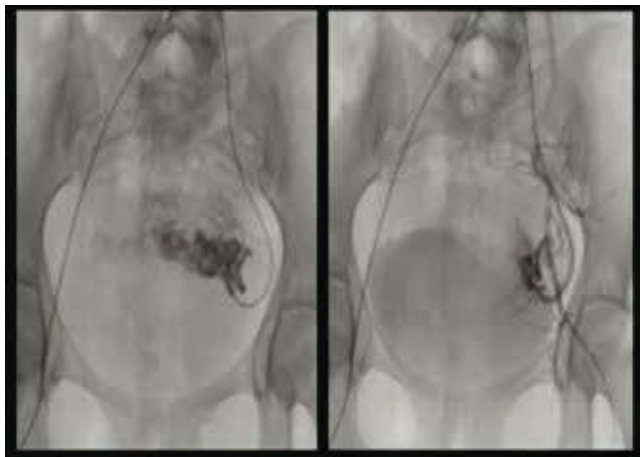


Figura 5 Angiografía por sustracción digital, donde se administra material embolizante en el interior de la arteria iliaca interna izquierda. Posteriormente, se observa importante reducción en el tamaño de la malformación arteriovenosa.

una mayor morbilidad a las pacientes. Por medio de la angiografía se puede realizar una evaluación dinámica del aporte arterial y el comportamiento del plexo venoso miometrial, con el fin de identificar los vasos aferentes a la malformación. La administración de material embolizante logra una disminución de hasta el 95% de los vasos que componen a la malformación arteriovenosa y en consecuencia, disminuye de manera importante el sangrado transvaginal^{8,9}.

Conclusiones

Las malformaciones arteriovenosas adquiridas originadas en la vascularidad miometrial son una causa poco frecuente de sangrado transvaginal, sin embargo debe considerarse cuando existe un antecedente de riesgo; como en el presente caso. Una vez verificada la ausencia de gonadotropina coriónica en sangre, se debe correlacionar con los hallazgos imagenológicos con el fin de corroborar el origen del sangrado.

Asimismo, el tratamiento endovascular ha demostrado una alta efectividad para el manejo de estas entidades, reduciendo el riesgo de sangrado. Se han reportado casos con adecuada evolución de un embarazo a término en pacientes que han sido tratadas por medio de embolización endovascular, sin embargo sigue siendo un factor de riesgo importante para la gestación^{5,9}.

Conflicto de intereses

Los autores declaran no tener ningún conflicto de intereses.

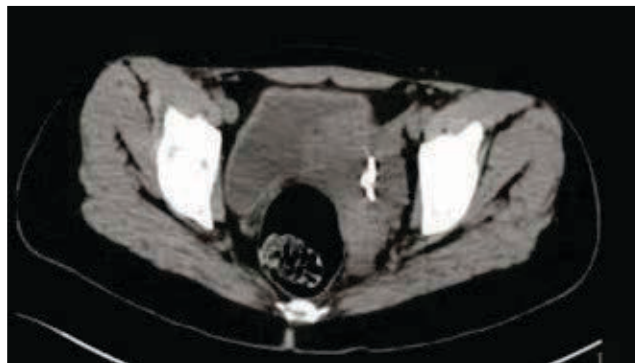


Figura 6 Corte axial de tomografía, donde observamos imagen hiperdensa compatible con material metálico de embolización.

Financiamiento

Los autores no recibieron patrocinio para llevar a cabo este artículo.

Referencias

- Huang MW, Muradali D, Thurston WA, et al. Uterine arteriovenous malformations: gray-scale and Doppler US features with MR imaging correlation. *Radiology* 1998;206:115-123.
- Dubreil G, Loubat E. Aneurysme cirsoide de l'uterus. *Ann Anat Pathol* 1926;3:697-718.
- Vogelzang R, Nemcek A. Uterine Arteriovenous Malformations: Primary Treatment with Therapeutic Embolization. *J Vasc Interv Radiol* 1991;2(4):517-522.
- Antebi E, Adar R, Deutsch V, et al. Arteriovenous fistula complicating gynecological operations. *Obstet Gynecol* 1974;44:858-861.
- Majmudar B, Ghanee N, Horowitz IR, et al. Uterine arteriovenous malformation necessitating hysterectomy with bilateral salpingo-oophorectomy in a young pregnant patient. *Arch Pathol Lab Med* 1998;122:842-845.
- Manolitsas T, Hurley V, Gilford E. Uterine arteriovenous malformation: a rare cause of uterine haemorrhage. *Aust N Z J Obstet Gynaecol* 1994;34:197-199.
- Kwon J, Kim G. Obstetric Iatrogenic Arterial Injuries of the Uterus: Diagnosis with US and Treatment with transcatheter arterial embolization. *Radiographics* 2002;22:35-37.
- Poppe W, Assche F. Pregnancy after transcatheter of a uterine arteriovenous malformation, *Am J Obstet Gynecol* 1987;156(5):1179-1180.
- Keogan MT, Hertzberg BS, Kliewer MA. Low resistance Doppler waveforms with retained products of conception: potential for diagnostic confusion with gestational trophoblastic disease. *Eur J Radiol* 1995;21:109-111.