



SOCIEDAD MEXICANA DE ONCOLOGÍA, A.C.  
**GACETA MEXICANA  
DE ONCOLOGÍA**

www.elsevier.es



## CASO CLÍNICO

# Púrpura trombocitopénica trombótica asociada a cáncer de mama. Reporte de un caso y revisión de la literatura

Víctor Cruz-Hernández<sup>a,\*</sup>, Soyla Socorro-López<sup>b</sup>, Yazmín Santos-Blas<sup>c</sup>, Eduardo Pérez-Campos<sup>d</sup> y Diego A. Cruz-Acevedo<sup>e</sup>

<sup>a</sup> Especialidad en Hematología, Hospital General de Oaxaca "Dr. Aurelio Valdivieso", Oaxaca de Juárez, Oax., México

<sup>b</sup> Jefatura del Departamento de Patología, Hospital General de Oaxaca "Dr. Aurelio Valdivieso", Oaxaca de Juárez, Oax., México

<sup>c</sup> Residencia de Tercer Año de la Especialidad de Medicina Interna, Universidad Autónoma "Benito Juárez" de Oaxaca, Oaxaca, Oax., México

<sup>d</sup> Coordinación del Centro de Investigación Medicina, Universidad Autónoma "Benito Juárez" de Oaxaca/Universidad Nacional Autónoma de México, Oaxaca, Oax., México

<sup>e</sup> Pregrado de la Carrera de Medicina, Facultad de Medicina, Universidad Autónoma "Benito Juárez" de Oaxaca, Oaxaca, Oax., México

### PALABRAS CLAVE

Púrpura  
trombocitopénica  
trombótica; Cáncer;  
Plasmaféresis;  
México.

**Resumen** La púrpura trombocitopénica trombótica (PTT) es un grupo de las anemias microangiopáticas, que se caracteriza por anemia hemolítica mecánica, trombocitopenia, fiebre, alteración neurológica y daño renal. La PTT es poco frecuente, más aún cuando se asocia a cáncer, de ahí que se considera un síndrome paraneoplásico. Cuando se presenta, la médula ósea se encuentra infiltrada por células neoplásicas. Esta asociación es sumamente agresiva y no hay respuesta al tratamiento empleando recambios plasmáticos (RP). El objetivo del presente artículo es comunicar el caso de una PTT asociada a cáncer de mama, debido a su rareza y por la nula respuesta en el tratamiento.

Se presenta paciente femenina de 40 años de edad, con manifestaciones clínicas predominantes de palidez, ictericia conjuntival, cefalea, estado confusional, disnea, fiebre, petequias y equimosis; en la exploración de la mama derecha se evidencia nodulación única de 3 cm, que resultó ser maligna. La citometría hemática mostró crenocitos, esquistocitos y reticulocitosis; el Coombs directo fue negativo. Se concluye el diagnóstico de PTT secundaria a cáncer de mama confirmada por histopatología. Su tratamiento fue: 7 RP, paclitaxel y rituximab, sin observarse respuesta terapéutica.

La asociación de PTT y cáncer tiene una presentación clínica muy agresiva, no existe un protocolo de manejo específico, por lo que tiene 100% de mortalidad.

\* Autor para correspondencia: Hospital General "Dr. Aurelio Valdivieso". Calzada Porfirio Díaz N° 400, Colonia Reforma, C.P. 68040, Oaxaca de Juárez, Oax., México. Correo electrónico: adulvictor@yahoo.com.mx (Víctor Cruz-Hernández).

**KEYWORDS**

Thrombotic thrombocytopenic purpura; Cancer; Plasmapheresis; Mexico.

**Thrombotic thrombocytopenic purpura associated with breast cancer**

**Abstract** Thrombotic thrombocytopenic purpura (TTP) belongs to the group of microangiopathic anemia, characterized by mechanical hemolytic anemia, thrombocytopenic, fever, neurological disorder and kidney damage. The TTP is unusual, even more when it is cancer associated, hence it is considered as a paraneoplastic syndrome. The marrow is infiltrated by neoplastic cells. This association is highly aggressive and there's no response to the treatment with plasma exchange. This work communicates a case of TTP associated with breast cancer for its rareness and for its no response to the treatment.

A 40-year-old female with predominant clinical manifestations of pallor, conjunctival jaundice, headache, confusional state, dyspnea, fever, petechiae and ecchymosis; in the exploration of the right breast, it presents a single nodulation of 3 cm, which resulted be malignant. Hematic cytometry shows crenocitos, schistocytes and reticulocytosis, and negative direct Coombs analysis. Concludes in the diagnosis of TTP secondary to breast cancer confirmed by histopathology. Treatment: 7 plasma exchanges, paclitaxel and rituximab, with no therapeutic response. Female patient with TTP and cancer association has a very aggressive clinic presentation and there is no specific management protocol so it has 100% mortality.

1665-9201 © 2014 Gaceta Mexicana de Oncología. Publicado por Masson Doyma México S.A. Todos los derechos reservados.

**Introducción**

La microangiopatía trombótica la integra la púrpura trombocitopénica trombótica (PTT), el síndrome urémico hemolítico (SUH) y el síndrome de HELLP. La PTT fue descrita en 1924 por Eli Moschowitz, puede ser congénita o adquirida. La forma adquirida o secundaria es la más común. Los estudios epidemiológicos de Norteamérica y Europa reportan 4 casos por millón de habitantes por año, con predominio en el sexo femenino, la edad de presentación es de 20 a 60 años<sup>1-3</sup>. La PTT adquirida está asociada a inhibidores o anticuerpos del tipo de la IgG, anti-ADAMTS 13 y se caracteriza por ser poco recurrente<sup>4</sup>. En relación a su etiología está asociada a infección principalmente por virus de la inmunodeficiencia humana adquirida (VIH), virus de la hepatitis C (VHC), enfermedades autoinmunes como lupus eritematoso sistémico, medicamentos como el interferón en el tratamiento del VHC, otros como ciclosporina, ticlopidina, clopidogrel, así como medicamentos antineoplásicos como la gemcitabina, mitocina C, bleomicina y cisplatino. La asociación de cáncer y PTT principalmente se ha reportado con tumores sólidos. Para el diagnóstico se requiere la presencia de anemia, trombocitopenia, fiebre, alteraciones neurológicas y daño renal, aunque solamente un 40% de los pacientes pueden presentar los 5 datos. Otros hallazgos clínicos son el dolor abdominal, pancreatitis o compromiso cardiovascular, que es menos frecuente. En el estudio de sangre periférica debe existir crenocitos y esquistocitos principalmente, basofilia difusa y reticulocitos elevados, con deshidrogenasa láctica y bilirrubina indirecta elevadas, haptoglobina baja, Coombs directo negativo y criterios para coagulación intravascular diseminada negativos<sup>5-8</sup>. Para el tratamiento de PTT el estándar de oro es el recambio plasmático (RP) combinado con esteroides, logrando respuestas hasta del 90%. Pocos son los pacientes que no responden o tienen un comportamiento refractario. Cuando se asocia a cáncer, se

recomienda el empleo de RP. El caso que se presenta en este artículo, se trata de una PTT asociada a cáncer de mama que no responde al tratamiento.

**Presentación del caso**

Mujer de 40 años de edad, hospitalizada por Hematología en el Servicio de Medicina Interna en abril del 2013; la paciente no tenía antecedentes de importancia para el padecimiento actual. Inicia su enfermedad un mes antes de su hospitalización con palidez, ictericia conjuntival, 2 semanas después se agrega cefalea, disnea moderada, palpitations, mal estado general, fiebre, petequias y equimosis. Exploración física: frecuencia cardiaca 90 lat/min, frecuencia respiratoria 26 resp/min, presión arterial 100/70 mmHg, temperatura 38°C. Piel y mucosas: con palidez severa, ictericia conjuntival, petequias y equimosis. Cuello: normal, sin adenomegalias. Tórax: presencia de nodulación de consistencia dura y dolorosa en mama derecha de 3 cm. Abdomen: sin hepatomegalia, ni esplenomegalia. Extremidades torácicas y pélvicas: normales. Neurológico: estado confusional transitorio. Citometría hemática de ingreso: hemoglobina 6 g/dL, leucocitos 8,070/mm<sup>3</sup> con cuenta diferencial normal, plaquetas 16,000/mm<sup>3</sup>, reticulocitos corregidos 12%. Morfología de sangre: basofilia difusa, 10% de normoblastos, esquistocitos y crenocitos. Examen general de orina: coluria, sin proteinuria. Química sanguínea: urea y creatinina normales; pruebas de funcionamiento hepático: transaminasas normales, bilirrubina indirecta 3 mg/dL. Coombs directo: negativo. Tiempo de protrombina, tiempo de tromboplastina parcial activado y fibrinógeno normales. Dímeros D: 1,500 ng/mL. Gota gruesa, VIH y hemocultivos negativos. Aspirado de médula ósea: serie mieloide normal, aumento de megacariocitos e hiperplasia eritroide. No se tomó biopsia de médula ósea. Reporte histopatológico del nódulo mamario: carcinoma lobulillar infiltrante de tipo clásico, grado

histológico 1 (figs. 1, 2 y 3). Tratamiento inicial: bolos de metilprednisolona, transfusión de concentrado eritrocitarios y plaquetas por aféresis sin observarse mejoría. La citometría hemática de control: hemoglobina 5 g/dL, plaquetas 11,000/mm<sup>3</sup>, reticulocitos 7%, persistiendo los esquistocitos y crenocitos. A las 24 horas de su ingreso, se inicia el tratamiento con RP o plasmaféresis. Después de 3 RP, es valorada por la Clínica de Cáncer de Mama e indica tratamiento con paclitaxel a 80 mg/m<sup>2</sup>SC dosis única, ese día se suspende el RP. Se lleva a cabo 5 RP sin respuesta alguna, por lo que se decide agregar rituximab a 375 mg/m<sup>2</sup>SC; la evolución de la paciente es hacia el deterioro con datos dificultad respiratoria, por lo que solicitan alta, falleciendo posteriormente en su domicilio.

## Discusión

La microangiopatía trombótica del tipo de la PTT asociada a cáncer es considerada como síndrome paraneoplásico de curso fatal, ésta asociación es poco común pero muy grave, fue descrita por primera vez en 1979 por Antman et al.<sup>8</sup>; posteriormente Lechner de la Universidad de Viena reporta casos de PTT en pacientes con tumores sólidos como el gástrico, mama, pulmón, linfoma y mieloma. En el cáncer de próstata también se reporta pero se asocia con más frecuencia al SUH. El grupo alemán también refiere pacientes con PTT y cáncer con las mismas características, en donde la neoplasia afecta a la médula ósea<sup>9,10</sup>. Estos grupos realizaron estudios histopatológicos *post mortem* de los pacientes con PTT y demostraron la presencia de células cancerosas de tumores sólidos en la médula ósea. La patogenia de este síndrome paraneoplásico no se conoce exactamente, se sabe que la infiltración de la médula ósea por células neoplásicas daña el microambiente celular produciendo angiogénesis anormal, crecimiento tumoral agresivo, liberación de mucina por células cancerosas y mielofibrosis secundaria; todas estas alteraciones pueden dañar las células endoteliales de los vasos sanguíneos de la médula ósea, asimismo afectar la función fisiológica del ADAMTS13, disminuyendo su nivel o inhibiendo su actividad por anticuerpos<sup>11-13</sup>. El ADAMTS13 es una proteasa responsable de

fragmentar fisiológicamente el factor de von Willebrand (FvW), evitando la formación de multímeros de FvW, estos al no fragmentarse desencadenarían la PTT<sup>14</sup>. Las series de casos o reportes de casos que existen en la literatura médica, sugieren como tratamiento principal los antineoplásicos, aunque también son cuestionables, ya que la citopenia puede agravarse por el efecto mielosupresor de estos medicamentos. A pesar de su efecto son los más indicados, ya que pueden ofrecer respuestas parciales por semanas o meses, sin embargo al final tienen un curso fatal. El RP en este tipo de pacientes no mostró ser de utilidad ya que continuaron con las manifestaciones clínicas de la PTT, al igual que el uso del rituximab, pues su indicación no está plenamente justificada<sup>15-17</sup>. El caso en discusión se trata de una paciente femenina de la cuarta década de la vida, que ingresa al Servicio de Hematología por las manifestaciones clínicas y de laboratorio de PTT, con hallazgo de nódulo de 3 cm de diámetro en la mama derecha, y resultado histopatológico de cáncer de mama; el aspirado de médula ósea fue normal y no se realizó biopsia de ésta, lo que limitó la oportunidad de demostrar la metástasis. El tratamiento de primera línea fue RP, al no observarse respuesta, se considera refractaria por lo que se instala rituximab y paclitaxel por parte de Oncología; la paciente presenta complicaciones que la lleva a un curso fatal. La asociación de PTT y cáncer de mama es una complicación muy rara, por ende no existe tratamiento específico, teniendo un pronóstico malo a corto o mediano plazo.

## Conclusión

En pacientes con cáncer que presentan anemia y trombocitopenia, se debe realizar revisión minuciosa del extendido de sangre periférica, ya que éste determina el diagnóstico de la PTT, y en un dado caso el estudio de médula ósea para descartar metástasis.

## Conflicto de intereses

Los autores declaran no tener ningún conflicto de intereses.

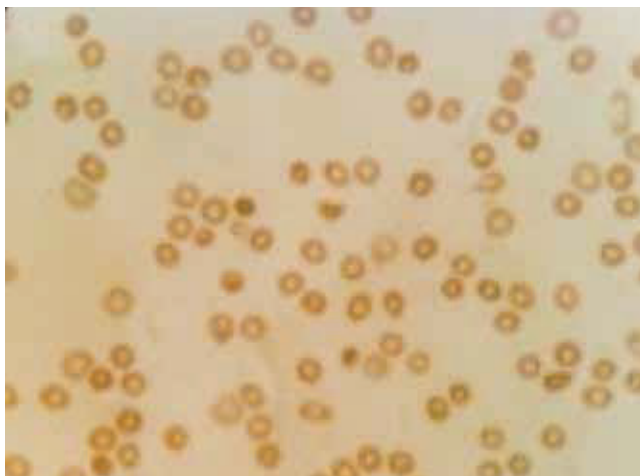


Figura 1 Frotis de sangre con crenocitos.

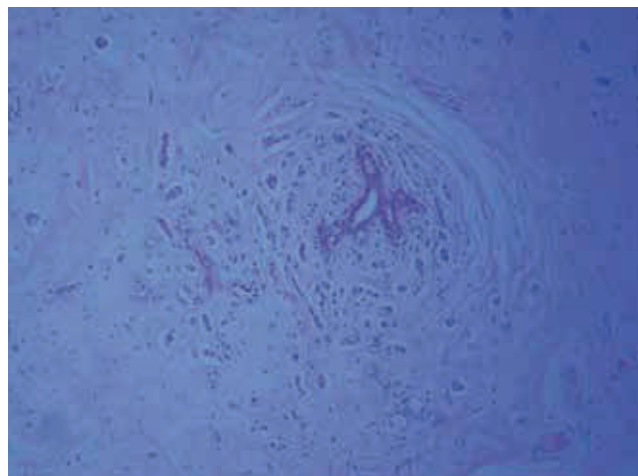
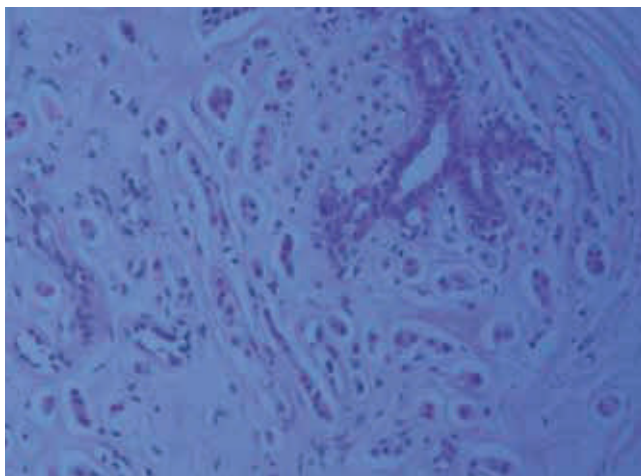


Figura 2 Histopatología de cáncer lobulillar de mama (1,000x).



**Figura 3** Corte histológico de cáncer lobulillar de mama (100x).

## Financiamiento

Los autores no recibieron patrocinio para llevar a cabo este artículo.

## Referencias

1. Moschcowitz E. An acute febrile pleiochromic anemia with hyaline thrombosis of the terminal arterioles and capillaries: an un described disease. 1925. *Mt Sinai J Med* 2003;70:352-355.
2. Scully M, Hunt BJ, Benjamin S, et al. Machin on behalf of British Committee for Standards in Haematology. Guidelines on the diagnosis and management of thrombotic thrombocytopenic purpura and other thrombotic microangiopathies. *British Journal of Haematology* 2012;158:323-335.
3. Han-Mou Tsai. Advances in the Pathogenesis, Diagnosis, and Treatment of Thrombotic Thrombocytopenic Purpura. *Am Soc Nephrol* 2003;14:1072-1081.
4. Moake JL. Thrombotic Microangiopathies. *N Engl J Med* 2002;347:589-600.
5. Tsai HM, Lian EC. Antibodies to von Willebrand factor cleaving protease in acute thrombotic thrombocytopenic purpura. *N Engl J Med* 1998;339:1585-1594.
6. de la Rubia J, Lopez A, Arriaga F, et al. Response to plasma exchange and steroids as combined therapy for patients with thrombotic thrombocytopenic purpura. *Acta Haematol* 1999;102(1):12-16.
7. Han-Mou Tsui, Eric Chun YL. Antibodies to Von Willebrand Factor Cleaving Protease in Acute Thrombotic Trombocytopenic Purpura. *N Engl J Med* 1998;339:1580-1593.
8. Scully M, Cohen H, Cavenagh J, et al. Remission in acute refractory and relapsing thrombotic thrombocytopenic purpura following rituximab is associated with a reduction in IgG antibodies to ADAMTS-13. *British Journal of Haematology* 2007;136:451-461.
9. Shahab N, Haider S, Doll DC. Vascular toxicity of antineoplastic agents. *Semin Oncol* 2006;33:121-138.
10. Antman KH, Skarin AT, Mayer RJ, et al. Microangiopathic hemolytic anemia and cancer: A review. *Medicine* 1979;58:377-384.
11. von Bubnoff N, Sandherr M, Schneller F, et al. Thrombotic thrombocytopenic purpura in metastatic carcinoma of the breast. *Am J Clin Oncol* 2000;23:74-77.
12. Regierer AC, Kuehnhardt D, Carsten-Oliver S, et al. Breast Cancer-Associated Thrombotic Microangiopathy. *Breast Care* 2011;6:441-445.
13. Chang J, Naqvi T. The thrombotic thrombocytopenic purpura associated with bone marrow metastasis and secondary myelofibrosis in cancer. *Oncologist* 2003;8:375-380.
14. Bianchi V, Robles R, Alberio L, et al. Von Willebrand factor-cleaving protease (ADAMTS13) in thrombocytopenic disorders: a severely deficient activity is specific for thrombotic thrombocytopenic purpura. *Blood* 2002;100:710-713.
15. Werner T, Agarwal N, Carney H. Management of cáncer asociated thrombotic microangiopathy: what is the right approach? *Am J Hematol* 2006;81:1-4.
16. Shahab N, Haider S, Doll DC. Vascular toxicity of antineoplastic agents. *Semin Oncol* 2006;33:121-138.
17. Werner TL, Agarwal N, Carney HM, et al. Management of Cancer-Associated Thrombotic Microangiopathy: What is the Right Approach? *American Journal of Hematology* 2007;82:295-298.