



## CASO CLÍNICO

# Factores asociados a complicaciones médico-quirúrgicas poscateterización venosa central en pacientes oncológicos. A propósito de un caso

Fabio José Luis Rico-Morlán<sup>a,\*</sup>, José Mario de la Garza-Navarro<sup>b</sup>, Rosalba Barra-Martínez<sup>c</sup>, Roberto Fidel García-Millán<sup>d</sup> y Rocío Yunuen Santiago-Vázquez<sup>e</sup>

<sup>a</sup> Especialidad en Cirugía Oncológica, División de Cirugía, Hospital General Regional N° 251, IMSS, México D.F., México

<sup>b</sup> Especialidad en Cirugía Oncológica, Jefatura del Servicio de Cirugía, Unidad de Oncología, Hospital General de México "Dr. Eduardo Liceaga", México D.F., México

<sup>c</sup> Especialidad en Cirugía Oncológica, Unidad de Oncología, Hospital General de México "Dr. Eduardo Liceaga", México D.F., México

<sup>d</sup> Especialidad en Cirugía Oncológica, Centro Estatal Oncológico ISSEMYM, México D.F., México

<sup>e</sup> Servicio de Anestesiología, Hospital General Regional N° 251, IMSS, México D.F., México

### PALABRAS CLAVE

Catéter venoso central;  
Complicaciones;  
México.

**Resumen** Los tratamientos médicos y quirúrgicos que se aplican en pacientes oncológicos originan la necesidad de contar con un acceso venoso central, sin embargo la etapa clínica e historia natural de las neoplasias, ha conllevado a un aumento de las complicaciones asociadas a la colocación de los accesos venosos centrales, que van desde un 9% hasta un 19%. El objetivo del presente artículo es describir un caso de un paciente con perforación de la vena subclavia secundaria a la colocación de un catéter venoso central, así como hacer una revisión de la literatura médica con las recomendaciones actuales de prevención para evitar las complicaciones.

Se presenta paciente femenina de 71 años de edad, cursando su quinto día de postoperatorio de LAPE y gastrectomía total con anastomosis esófago-yeyuno; presenta datos de fuga anastomótica, por lo cual ingresó a la Unidad para manejo conservador, se realizó colocación de catéter central en quirófano, vía subclavia izquierda sin complicaciones aparentes. En el postoperatorio inmediato presentó datos de derrame pleural izquierdo, por lo cual se coloca sonda endopleural izquierda drenado inicial 800 mL, con gasto horario de 150 mL durante las siguientes 2 horas. Se realiza exploración quirúrgica, identificando lesión a nivel de pared anterior de vena subclavia con sangrado activo; se realiza reparación, pasa a UCI y fallece por falla orgánica múltiple. El reporte de la autopsia concluyó: metástasis en pleuras viscerales y pared de vasos subclavios.

Es necesario contar con vías de acceso central para el manejo óptimo de los pacientes oncológicos, se insiste en que la colocación de un catéter central no se puede manejar como un procedimiento menor, debido a la alta morbi-mortalidad que se presenta en los casos que no se identifiquen los riesgos y las complicaciones.

\* Autor para correspondencia: Hospital General Regional N° 251, IMSS, Metepec, Méx., México. Teléfono: (722) 217 0733. Correo electrónico: fabiorico@hotmail.com (Fabio José Luis Rico-Morlán).

**KEYWORDS**

Central venous catheter;  
Complications;  
Mexico.

## Factors associated with medical-surgical complications post central venous catheterization in patients with cancer. A purpose of a case

**Abstract** The medical and surgical treatments that are applied in cancer patients originate the need for central venous access, however the clinical stage and natural history of neoplasms, has led to an increase in complications associated with placement of venous access plants, ranging from 9% to 19%. The objective is to describe a case of a patient with subclavian vein perforation secondary to placement of a central venous catheter, a review of the literature with current recommendations for prevention to avoid complications.

A 71-year-old female, attending his fifth day after the operation of LAPE and total gastrectomy reconstruction esophagus jejunum anastomosis in the postoperative anastomotic leak data, Unit admission for conservative management, catheter placement was performed central operating room, via the left subclavian without apparent complications. In the data presented postoperative pleural effusion, left endopleural probe is placed initial drained 800 mL and 150 mL spending hours over the next 2 hours. Surgical exploration was performed, identifying the level of injury to the anterior wall of subclavian vein with active bleeding, repair is done, go to UCA, dies of multiple organ failure. Autopsy report: Metastasis in visceral pleura, and wall subclavian vessels.

It is still a need for central access pathways for optimal management of cancer patients thus emphasizes that the process of placing a central catheter cannot be handled as a minor procedure due to the high morbidity and mortality that presented in the cases that does not identify the risks and possible complications of this type of invasive procedure.

1665-9201 © 2014 Gaceta Mexicana de Oncología. Publicado por Masson Doyma México S.A. Todos los derechos reservados.

## Introducción

La radicalidad de los tratamientos médicos, quirúrgicos y radioterapéuticos para el manejo de los padecimientos oncológicos, la fisiopatología de las neoplasias con una afectación sistémica, así como las largas estancias hospitalarias de este tipo de pacientes, originan la necesidad de contar con un acceso venoso central, temporal y de fácil manejo, no sólo para su uso anestésico transoperatorio, sino además en el manejo posquirúrgico inmediato, mediato y tardío, así como en el manejo ambulatorio de este tipo de pacientes.

Sin embargo, la histología, la localización anatómica, la biología celular, la etapa clínica y la historia natural de las neoplasias, así como los tratamientos adyuvantes y neoadyuvantes (quimioterapia, radioterapia y cirugía), han conllevado a un aumento en el tipo, la naturaleza y el tiempo de presentación de las complicaciones asociadas a la colocación de los accesos venosos centrales, en particular el acceso venoso subclavio.

Actualmente, se reconocen en la literatura médica 14 indicaciones para la cateterización venosa central, las cuales se engloban en 4 grandes grupos que se encierran de acuerdo a la utilidad de la misma<sup>1</sup>:

- A. Monitorización hemodinámica:
  - Medición de la presión venosa central.
  - Instalación de catéter en arteria pulmonar.
- B. Acceso vascular:
  - Malos accesos venosos periféricos.
  - Requerimientos de múltiples infusiones en forma simultánea.

- C. Administración de sustancias vasoactivas o tóxicos irritantes:

Drogas vasoactivas: adrenalina, noradrenalina, dopamina, dobutamina, isoproterenol, nitroprusiato, nitroglicerina, amrinona, milrinona, aminofilina y otras.

Antibióticos: altas dosis y por tiempo prolongado.

Nutrición parenteral total y sustancias vasoactivas.

Quimioterapia.

- D. Procedimientos radiológicos y terapéuticos:

Procedimientos dialíticos.

Instalación de marcapasos.

Instalación en filtro de vena cava inferior.

Acceso a vena cava inferior y suprahepáticas (TIPS).

Circulación extracorpórea.

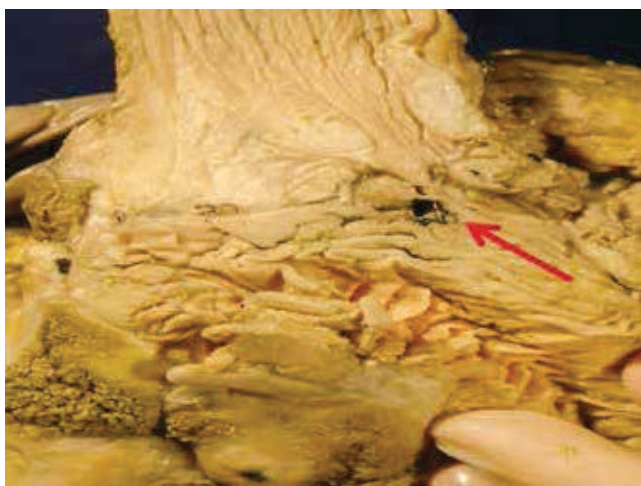
El objetivo del presente artículo es describir el caso de un paciente con lesión venosa subclavia, posterior a la colocación de acceso venoso central tratado quirúrgicamente. Se revisan los factores asociados a complicaciones poscolocación del acceso venoso subclavio, de acuerdo a los reportes de la literatura médica a nivel mundial. Se presenta el caso de un paciente con cáncer gástrico atendido en la Unidad de Oncología del Hospital General de México "Dr. Eduardo Liceaga". Los datos clínicos se obtuvieron del expediente clínico. Analizamos la literatura médica mundial publicada usando la base de datos de MEDLINE y PubMed.

## Presentación del caso

Mujer de 71 años de edad, ama de casa, proveniente de nivel sociocultural medio, antecedentes oncológicos negados, antecedente de alcoholismo y tabaquismo crónico, sin ningún otro de importancia para la patología. El padecimiento actual lo refiere 3 meses previos a su ingreso al presentar plenitud abdominal, así como pérdida de peso de 10 Kg en el mismo lapso de tiempo; acude con facultativo quien somete a la paciente a LAPE y gastrectomía total con anastomosis esófago-yeyuno (fig. 1); el reporte de histopatología concluye: adenocarcinoma poco diferenciado invasor de la curvatura menor del estómago. En la evolución postoperatoria presenta datos de fuga anastomótica, por lo cual es enviada a la Unidad para continuar con manejo.

A la exploración física presenta ECOG 1, cabeza y cuello sin alteraciones, cardiopulmonar normal, abdomen plano, con presencia de drenaje tipo Saratoga con gasto de material yeyunal, dolor a la palpación media y profunda, sin datos de irritación peritoneal, signo de Blumberg negativo, peristalsis disminuida, resto sin alteraciones. Se solicitaron estudios de laboratorio, así como radiografía de tórax, los cuales se reportaron dentro de límites normales; la tomografía axial computarizada (TAC) abdomino-pélvica sin datos de colección intraabdominal, así como ausencia de enfermedad metastásica ganglionar o hepática.

El paciente se programó para colocación de catéter central en quirófano. Se realiza colocación de catéter vía subclavia izquierda con técnica de Seldinger, sin complicaciones aparentes; se realizó radiografía de tórax de control con evidencia de borramiento de seno costo diafragmático izquierdo (fig. 2). En el postoperatorio inmediato presentó datos de dificultad ventilatoria con evidencia clínica de síndrome de derrame pleural izquierdo, ameritando colocación de sonda endopleural izquierda drenando en forma inicial 800 mL de sangre fresca, se decidió vigilancia estrecha, presentando gasto horario de 150 mL durante las siguientes 2 horas, por lo cual se decide realizar exploración quirúrgica. Se lleva a cabo esternotomía media con extensión subcostal a nivel de segundo espacio, identificando



**Figura 1** Preparación patológica de anastomosis esófago-yeyuno con área de probable fuga anastomótica (flecha).

lesión a nivel de pared anterior de arteria subclavia con sangrado activo (fig. 3), se realiza arteriorrafia con hemostasia óptima. El paciente pasa a UCI presentando datos de coagulopatía, donde evoluciona a falla orgánica múltiple y posteriormente, fallece.

Se efectuó autopsia con reporte definitivo de adenocarcinoma gástrico poco diferenciado en la curvatura menor del estómago con metástasis en ganglios linfáticos cervicales, preaórticos y postaórticos, carcinomatosis peritoneal y metástasis en pleuras viscerales y pared de vasos subclavios (figs. 4, 5 y 6).

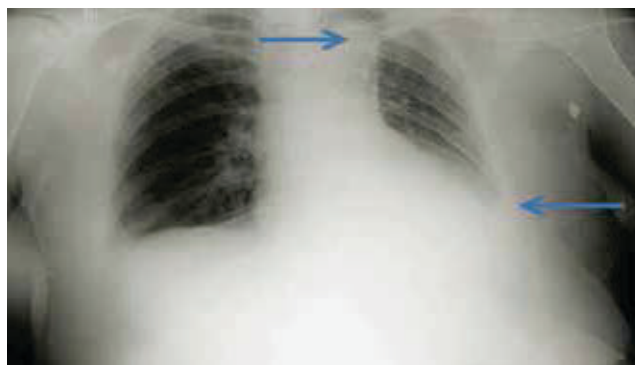
## Discusión

Dependiendo del tipo, grado y rapidez de presentación de las complicaciones que se pueden producir posteriores a la colocación de los accesos venosos centrales, será la posibilidad del éxito en la resolución de las mismas, por ende entre más tiempo pase en que se presente la complicación y la adecuada resolución de la misma, mayor será la incidencia de morbi-mortalidad, la cual puede llegar en los casos más graves hasta un 19%<sup>2,3</sup>.

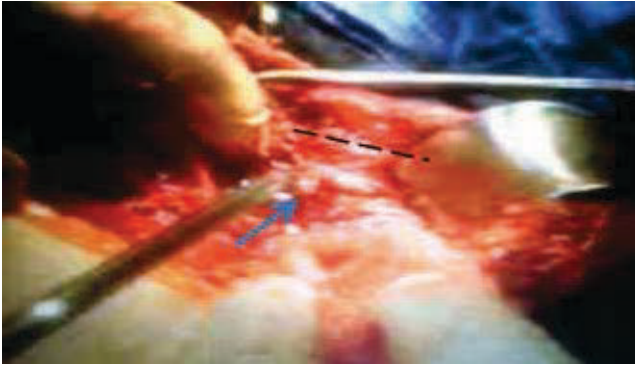La incidencia de complicaciones posteriores a la colocación de accesos venosos depende en primer término del sitio de la colocación del mismo, existiendo una diferencia significativa en la colocación de los mismos, ya sea a nivel subclavio, yugular, femoral; como lo menciona Kusminsky<sup>3</sup> en su publicación, el sitio de mayor posibilidad de presentar complicaciones en la colocación de catéteres es a nivel femoral, con una incidencia de hasta un 19%<sup>4</sup>, a diferencia de la colocación a nivel subclavio donde la incidencia baja drásticamente hasta un 5%<sup>5</sup>.

Otro de los factores determinantes en la posibilidad de complicaciones es la urgencia de la colocación del mismo, presentándose una incidencia mayor en casos de urgencia médica de hasta un 15%, comparada con los casos de cirugía programada donde se presenta complicaciones hasta un 2%, como lo menciona Dellinger<sup>6</sup>.

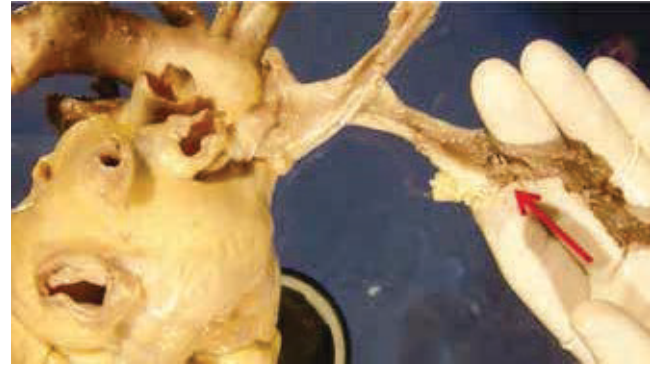La mayor parte de los casos en que se realiza la cateterización venosa central sin la utilización de guía ultrasonográfica (como en el caso del presente artículo), beneficia al disminuir en forma drástica la posibilidad de presentar complicaciones en este sentido, como lo menciona Domino<sup>7</sup>,



**Figura 2** Radiografía de tórax con borramiento de seno costo frénico y costo diafragmático izquierdo (flecha inferior); se observa catéter subclavio izquierdo (flecha superior).



**Figura 3** Imagen transquirúrgica del abordaje torácico anterior (línea punteada), señalando la lesión vascular subclavia y segmento clavicular (flecha).



**Figura 4** Imagen patológica donde se muestra disección de trayectos vasculares mayores y área de sutura a nivel de vaso subclavio izquierdo (flecha).

existe una diferencia que va desde un 2% con la utilización de guía por ultrasonido vs. un 15% sin la utilización de este apoyo tecnológico para la presentación de complicaciones<sup>8-10</sup>.

En general, podemos hablar que existen 2 tipos de complicaciones en relación a la colocación de los accesos venosos centrales<sup>3,7,11</sup>:

1. Complicaciones durante la inserción (30%):
  - Neumotórax:
  - Inmediato (1%-1.5%).
  - Tardío (0.5%-6%).
  - Hemotórax (1%).
  - Perforación de vasos subclavios (0.1%-1%).
  - Mortalidad de 20%-40%.
  - Hematoma en pared torácica (5%)
2. Complicaciones sistémicas (1%):
  - Falla cardíaca (0.5%).
  - Arritmias (1.5%).
  - Enfermedad vascular cerebral (1.7%).
  - Quilotórax (0.5%).

Como se puede apreciar existen múltiples factores asociados con la presencia de complicaciones posteriores a la colocación de accesos venosos centrales, los cuales se pueden asociar en factores modificables y no modificables, siendo los primeros aquellos sobre los cuales puede el médico intervenir directamente para disminuir en un máximo este tipo de complicaciones. Los más citados en la literatura los siguientes<sup>1,12,13</sup>:

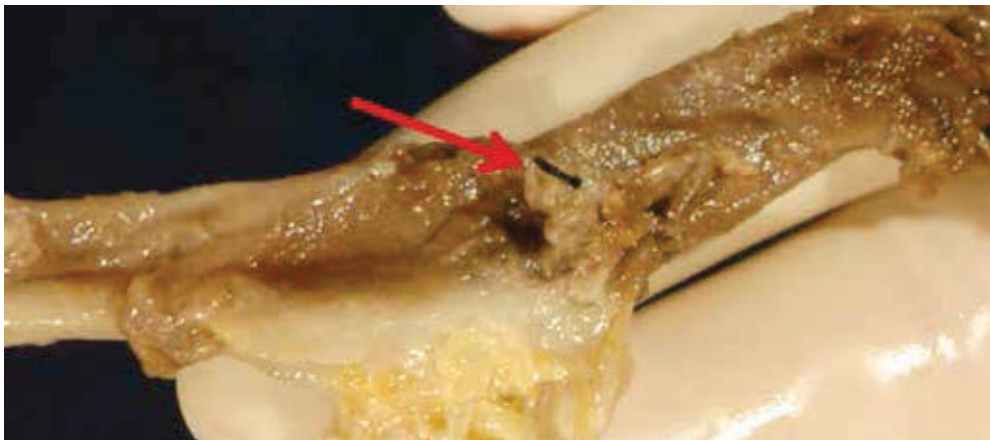
1. Sitio de abordaje (5% vs. 19%).
2. Experiencia (30% vs. 50%).
3. Número de intentos (2 vs. 6).
4. Índice de masa corporal (< 30 o > 20).
5. Cateterización previa.
6. Deshidratación severa, hipovolemia.
7. Coagulopatía, heparinización.
8. Uso de guía ultrasonográfica.

Factores no modificables y/o alto riesgo:

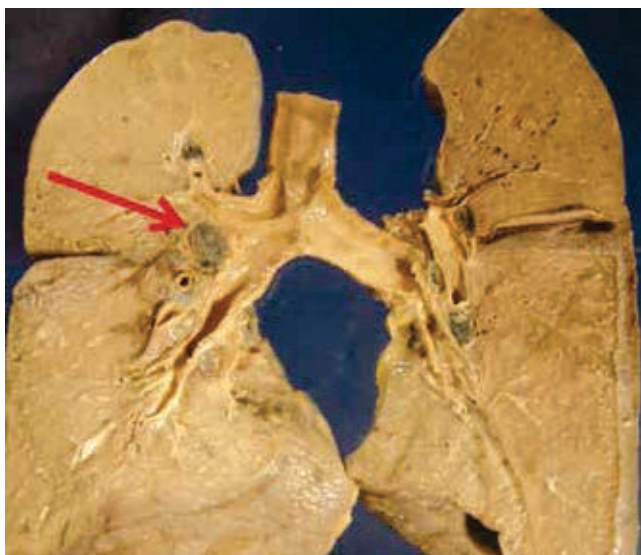
1. Índice de masa corporal (< 30 o > 20).
2. Uso de radioterapia en sitio de aplicación.
3. Enfermedad oncológica metastásica.
4. Pacientes pediátricos.

Acorde al análisis de la información recopilada en la literatura médica mundial, se emiten las siguientes recomendaciones prácticas para evitar y/o prevenir al máximo la incidencia de complicaciones respecto a la colocación de catéteres de acceso venosos central<sup>14-16</sup>, éstas se enumeran de la siguiente manera:

1. Conocer y pensar en la posibilidad de presentación de las complicaciones durante la colocación de los accesos venosos centrales, dar una inmediata y óptima resolución a las mismas.
2. En caso de pacientes que no requieran el acceso venoso de urgencia y/o pueda ser colocado en las óptimas condiciones, su implantación deberá realizarse en la sala de quirófano.
3. Selección adecuada del tipo de catéter de acuerdo a las características morfológicas y antropométricas de cada paciente en su caso.
4. Tener el conocimiento adecuado de la técnica óptima para la colocación del acceso venoso central acorde al sitio del abordaje, por ejemplo, subclavio técnica Seldinger; no realizar más de 3 intentos fallidos por sitio de aplicación.
5. Uso de guía ultrasonográfica en caso de pacientes de alto riesgo de complicaciones y/o en caso de disposición de equipamiento preferiblemente en todos los casos.
6. Medición y toma inmediata de presión venosa central, ya sea con técnica estándar o con mecanismos digitales, en caso de pacientes monitorizados evaluar datos de alteraciones en el ritmo cardíaco.
7. Realización de radiografía de tórax de control inmediatamente posterior a la colocación del acceso venoso, y revisión minuciosa de la misma por médico que llevó a cabo la colocación del mismo.
8. En caso de colocación por médicos en formación, supervisión estricta de la técnica de aplicación del catéter por médico con experiencia y capacidad resolutoria de las complicaciones.
9. Remoción del catéter en forma inmediata al término de su función y su envío a cultivo.



**Figura 5** Acercamiento de sutura y perforación de vena subclavia izquierda (flecha).



**Figura 6** Imagen patológica de metástasis pulmonar y ganglios paratraqueales (flecha).

## Conclusión

A pesar de que se han presentando avances tecnológicos respecto al diagnóstico y abordaje terapéuticos de las enfermedades oncológicas, es un hecho innegable que aún es necesario contar con vías de acceso central para el manejo adecuado de este tipo de pacientes, por lo cual se insiste en que a pesar de ser un procedimiento que en la mayor parte de los centros hospitalarios se delega a los médicos en formación, no se puede manejar como un procedimiento menor debido a la alta morbi-mortalidad que se puede llegar a presentar, en aquellos casos que no se logre identificar los riesgos y las posibles complicaciones de estos tipos de procedimientos invasivos.

## Conflicto de intereses

Los autores declaran no tener ningún conflicto de intereses.

## Financiamiento

Los autores no recibieron patrocinio para llevar a cabo este artículo.

## Referencias

1. Consultado en septiembre de 2014. <http://escuela.med.puc.cl/deptos/intensivo/librointensivo/capitulos/cap13.pdf>
2. Merrer J, De Jonghe B, Lefrant JY, et al. Complications of femoral and subclavian venous catheterization in critically ill patients. A randomized controlled trial. *JAMA* 2001;286:700-707.
3. Kusminsky RE. Complications of Central Venous Catheterization. *J Am Coll Surg* 2007;204(4).
4. Sreeram S, Lumsden AB, Miller JS, et al. Retroperitoneal hematoma following femoral arterial catheterization: a serious and often fatal complication. *Am Surg* 1993;59:94-98.
5. Sznajder JL, Fabio RZ, Bitterman H, et al. Central vein catheterization. Failure and complication rates by three percutaneous approaches. *Arch Int Med* 1986;146:259-261.
6. Dellinger P. Concise Definitive Review. Central venous catheterization. *Crit Care Med* 2007;35(5).
7. Domino KB. Central Catheter Injuries and Liability. *Anesthesiology* 2004;100(6).
8. Troianos CA, Jobes DR, Ellison N. Ultrasound-guided cannulation of the internal jugular vein: A prospective, randomized study. *Anesth Analg* 1991;72:823-826.
9. Denys BG, Uretsky BF, Reddy PS. Ultrasound-assisted cannulation of the internal jugular vein: A prospective comparison to the external landmark-guided technique. *Circulation* 1993;87:1557-1562.
10. Randolph AG, Cook DJ, González CA, et al. Ultrasound guidance for placement of central venous catheters: A meta-analysis of the literature. *Crit Care Med* 1996;24:2053-2058.
11. Lefrant JY, Muller L, de la Coussaye JE, et al. Risk factors of failure and immediate complication of subclavian vein catheterization in critically ill patients. *Intensive Care Med* 2002;28:1036-1041.
12. Mcgee DC, Gould MK. Preventing complications of central venous catheterization. *N Engl J Med* 2003;348:1123-1133.
13. Sandham JD, Hull RD, Brant RF, et al. A randomized, controlled trial of the use of pulmonary-artery catheters in high-risk surgical patients. *N Engl J Med* 2003;348:5-14.
14. Fortune JB, Feustel P. Effect of patient position on size and location of the subclavian vein for percutaneous puncture. *Arch Surg* 2003;138:996-1000.

15. Collini A, Nepi S, Ruggieri G, et al. Massive hemothorax after removal of subclavian vein catheter: a very unusual complication. *Crit Care Med* 2002;30:697-698.
16. Fratino G, Mazzola C, Buffa P, et al. Mechanical complications related to indwelling central venous catheter in pediatric hematology/oncology patients. *Pediatr Hematol Oncol* 2001;18:317-324.