

CASO CLÍNICO

Rabdomiosarcoma pseudovasculare esclerosante de tórax. Reporte de caso y revisión de la literatura

Luis Cruz-Benítez^{a,*}, Eduardo Morales-Hernández^b, Nancy Tavera-Ambriz^c y Elías Gerardo Simon-Nacif^a

^a Especialidad en Cirugía Oncológica, Hospital General "Dr. Darío Fernández Fierro", ISSSTE, México D.F., México

^b Especialidad en Cirugía Oncológica, Coordinación de Cirugía General, Hospital General "Dr. Darío Fernández Fierro", ISSSTE, México D.F., México

^c Enfermería y Maestría en Heridas y Estomas, Clínica de Heridas, Hospital General "Dr. Darío Fernández Fierro", ISSSTE, México D.F., México

PALABRAS CLAVE

Rabdomiosarcoma;
Tumor torácico;
Neoplasia rara;
Resección tumoral;
Inmunohistoquímica;
México.

Resumen El rabdomiosarcoma es el sarcoma de tejidos blandos más frecuente en la edad pediátrica; en los adultos representa un reducido número de tumores malignos. Se localiza principalmente en cabeza y cuello, aparato genitourinario y extremidades. Existen diversos tipos histológicos de rabdomiosarcoma con distinto comportamiento biológico. El objetivo del presente artículo es informar el caso de un rabdomiosarcoma variedad pseudovasculare esclerosante de pared torácica posterior; el cual tiene pocos casos en el mundo; así como realizar una revisión integral de la literatura médica sobre el tema.

Se presenta paciente masculino de 56 años de edad, que acude a la Unidad con presencia de tumor intratorácico documentado por radiografía de tórax, quien es sometido a protocolo diagnóstico. Se detecta en tomografía axial computarizada (TAC) de tórax, tumor de gran tamaño dependiente de la pared torácica posterior izquierda. Se somete a resección tumoral a través de toracotomía postero-lateral izquierda, reseándose tumor en casi su totalidad, dejando R2. Cursa con evolución clínica satisfactoria en hospitalización, siendo egresado 12 días después a su domicilio. El reporte de patología con inmunohistoquímica refiere rabdomiosarcoma pseudovasculare esclerosante, con infiltración a tejido pulmonar adyacente subpleural.

Se trata de una neoplasia maligna muy rara, con reporte de 15 casos a nivel mundial, la cual presenta una localización nunca descrita en la literatura, de ahí surge la importancia de tener en cuenta esta posibilidad diagnóstica, así como los conocimientos para su detección.

* Autor para correspondencia: Av. Revolución N° 1182, esquina Barranca del Muerto, 2° piso, Colonia San José Insurgentes, Delegación Benito Juárez, México D.F., México. Teléfono: 5593 5300, ext. 130. Correos electrónicos: crubeluis@yahoo.com.mx, crubeluis@gmail.com (Luis Cruz-Benítez).

KEYWORDS

Rhabdomyosarcoma;
Chest tumor; Rare
neoplasm; Tumor
resection; Immunohistochemistry; Mexico.

Sclerosing, pseudovascular rhabdomyosarcoma chest. Case report and literature review

Abstract Rhabdomyosarcoma is the most common sarcoma of soft tissues in childhood; in adults represents a small number of malignant tumors. It is located mainly in the head and neck, genitourinary tract, and extremities. There are several histologic types of rhabdomyosarcoma with different biological behavior. The objective is to report the case of a variety pseudovascular sclerosing rhabdomyosarcoma posterior chest wall; of which there are few cases in the world; well as a comprehensive review of the literature.

A 56-year-old male attended the Unit in the presence of intrathoracic tumor documented by chest X-ray, who undergoes diagnostic protocol. Detected in thoracic tomography (CT) tumor size largely dependent left posterior thoracic wall. Subjected to tumor resection via left posterolateral thoracotomy, resecting tumor almost entirely, leaving R2. Presents with satisfactory clinical evolution and is a graduate hospital 12 days after his address. The pathology report with regards immunohistoquímica Pseudovascular sclerosing rhabdomyosarcoma with infiltration adjacent subpleural lung tissue.

This is a very rare malignancy, with 15 cases reported worldwide; and which present a location never described in the literature and hence, the importance of taking into account this possibility diagnosed and knowledge for detection.

1665-9201 © 2014 Gaceta Mexicana de Oncología. Publicado por Masson Doyma México S.A. Todos los derechos reservados.

Introducción

El rhabdomyosarcoma es el sarcoma de tejidos blandos más frecuente en la edad pediátrica; mientras que en los adultos representa solamente un pequeño grupo de los tumores malignos. Se localiza principalmente en cabeza y cuello, aparato genitourinario y extremidades; puede presentarse en diversas partes del cuerpo, incluyendo aquellos sitios en los que no hay músculo estriado, como hueso y piel. Existen diversos tipos histológicos de rhabdomyosarcoma importantes de distinguir, debido a que difieren en su comportamiento biológico¹. Los tumores benignos de músculo esquelético son mucho menos frecuentes que sus contrapartidas malignas, y representan no más del 2% de todos los tumores malignos de músculo estriado. Básicamente, se emplean 2 denominaciones para definir los tumores de músculo esquelético: 1) rhabdomyoma para las formas benignas, con una subdivisión en forma fetal y adulta; y 2) rhabdomyosarcoma para la forma maligna con sus variantes de embrionaria, alveolar y pleomórfica, además del reconocimiento más reciente de una forma esclerosante y de algunos subtipos especiales².

El objetivo del presente artículo es describir el caso y el manejo de un paciente masculino con rhabdomyosarcoma pseudovascular esclerosante de pared torácica posterior izquierda; la cual constituye una neoplasia rara en nuestro medio y en el mundo, haciéndose meritorio realizar una revisión integral de la literatura médica sobre el tema.

Presentación del caso

Masculino de 56 años de edad, el cual tiene los siguientes antecedentes de importancia: niega historiales oncológicos familiares; es portador de diabetes mellitus tipo 2 con 8 años de evolución; quirúrgicos: vasectomía, orquiectomía

izquierda, disección ganglionar mediastinal izquierda en 2009.

Es visto por primera vez el 25 febrero de 2014, en la Consulta Externa de Oncología con antecedentes de liposarcoma desdiferenciado (10%) y mixoide (90%) de región paratecticular izquierda, sometido a orquiectomía izquierda en 2009 sin tratamiento adyuvante, desconoce la estadificación ya que pierde control oncológico. Inicia en enero de 2014 con tos persistente, no cianótica, con escasa expectoración oscura, disnea a pequeños esfuerzos, dolor torácico izquierdo con irradiación a miembro torácico ipsilateral, de leve a moderada intensidad, sin ningún fenómeno acompañante, pérdida de peso 3 Kg en 15 días; acude a facultativo quien le indica una radiografía de tórax, donde se observa una lesión en hemitórax izquierdo que desplaza estructuras intratorácicas (fig. 1). Se solicitan estudios de extensión: tomografía axial computarizada (TAC) de tórax simple y contrastada, exámenes de laboratorio, marcadores tumorales (alfa-fetoproteína, fracción beta de gonadotropina coriónica humana y deshidrogenasa láctica se reportan como negativos). La TAC de tórax del 10 de junio de 2014 presenta tumor de 20 x 19 x 18 cm, dependiente de pared torácica posterior izquierda con infiltración a tejido pulmonar y pared torácica adyacente, sin presencia de adenopatías regionales, ni derrame pleural (figs. 2 y 3). Se envía a biopsia dirigida por TAC de dicha tumoración, la cual se realiza el 8 de abril de 2014 y se reporta por parte del Servicio de Patología como hemangioma. Ante este resultado, se envía a valoración por Cardiología y Neumología, quienes no contraindican procedimiento quirúrgico.

Se somete a toracotomía posterolateral izquierda y neumonectomía radical izquierda, resección tumoral de pared torácica posterior completa tipo R2, colocación de sonda endopleural ipsilateral el 19 de junio de 2014; con hallazgos

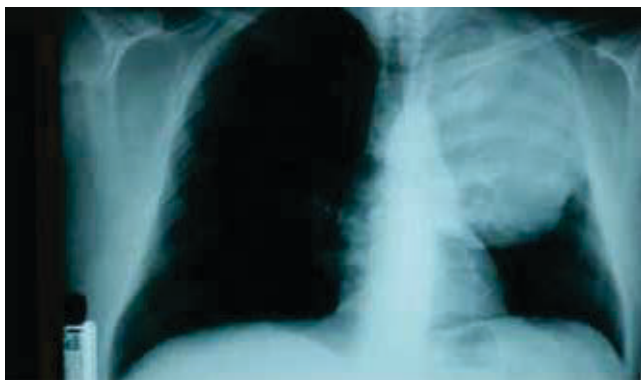

Figura 1 Radiografía de tórax, donde se observa una lesión en hemitórax izquierdo que desplaza estructuras intratorácicas.

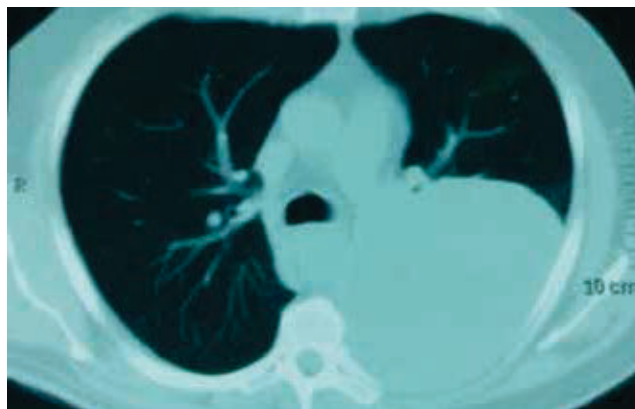


Figura 2 Tomografía de tórax con ventana pulmonar. Se observa tumor de 20 x 19 x 18 cm, dependiente de pared torácica posterior izquierda con infiltración a tejido pulmonar adyacente.

de tumor dependiente de pared torácica posterior izquierda, de 25 cm, con infiltración de tejidos adyacentes: hueco axilar, parénquima pulmonar en zona del hilio pulmonar izquierdo con abundantes vasos de neoformación y consistencia pétreo (figs. 4 y 5). Es ingresado al Servicio de Terapia Intensiva el 19 de junio de 2014 con asistencia mecánica ventilatoria por choque hipovolémico grado IV, insuficiencia respiratoria, acidosis metabólica. Durante su estancia se mejoran condiciones clínicas con reversión del estado de choque, acidosis y mejoría de la ventilación mecánica. Se egresa el 01 de julio de 2014 de Terapia Intensiva, extubado y en buenas condiciones clínicas. Durante su estancia en hospitalización cursa con buen estado clínico, se mantiene vigilancia del gasto de sonda endopleural siendo de 500 mL en promedio, con disminución progresiva del gasto hasta el 07 de julio, en 50 mL. Se mantiene en vigilancia clínica y con signos vitales dentro de parámetros normales, buen estado clínico, herida de toracotomía cicatrizada.

El reporte de patología con inmunohistoquímica del 07 de julio de 2014 concluye: rabdomiosarcoma pseudovasculare esclerosante con infiltración al tejido pulmonar adyacente subpleural. Ganglios linfáticos hiliares con hiperplasia sinusoidal y antracosis. Inmunohistoquímica: desmina (+), Myo D1 (+), miogenina (+) débilmente focal, S-100 (-), CD34 (-), PAN CK (-), Ag AML (-) (figs. 6 y 7).

Discusión

El rabdomiosarcoma es el sarcoma de tejidos blandos más frecuente en la niñez. Es poco frecuente por arriba de los 50 años. Es el sarcoma de tejidos blandos que con mayor frecuencia se localiza en la región de cabeza y cuello en los niños². Representa el 75% de todos los sarcomas en niños de 0-14 años y constituye menos del 3% de los tumores malignos de tejidos blandos del adulto. Es un tumor maligno que se origina de células mesenquimatosas primitivas y tienen diferenciación hacia músculo esquelético. En los niños se localiza predominantemente en cabeza y cuello (40%), aparato genitourinario y tejidos blandos de las extremidades (40%), y con menor frecuencia en tronco, órbita, intratorácico y retroperitoneo. Existe controversia sobre el sitio predominante en adultos, aunque varios estudios han demostrado preponderancia en cabeza y cuello (42.85%),

seguida de las extremidades (23.8%) y el aparato genitourinario (14.8%), similar a los casos pediátricos¹.

Los sarcomas de tejidos blandos primarios de la pared torácica son una enfermedad poco frecuente. Abarcan menos del 10% de todos los casos de sarcomas reportados. La mayoría de las series en la literatura médica son pequeñas, se extienden por décadas y presentan un rango amplio de abordajes terapéuticos³. La mayor parte de los sarcomas de tejidos blandos de tórax son superficiales, no obstante la malignidad tiene un pronóstico favorable. Para obtener el control local es indispensable un margen quirúrgico adecuado; por lo tanto, la toracotomía asociada a cistotomía y transferencia de colgajos puede llegar a ser necesaria. Sólo el 17.9% de los sarcomas se originan en el tronco³.

La clasificación histológica abarca muchas histologías, como angiosarcoma, leiomioma, mesenquimoma, histiocitoma, rabdomiosarcoma, desmoide, sarcoma sinovial y liposarcoma. La clasificación de Stojadinovic, donde casi la mitad (47%) son desmoides, ha llevado a proponer que se consideren como grupo independiente. El 15% corresponde a dermatofibrosarcoma *protuberans*, y el 40% son histologías comunes a extremidades y comparten porcentajes relativamente similares. El histiocitoma fibroso maligno parece ser una entidad particular, no asociado a las características del resto de sarcomas³. Desde el punto de vista histológico, dentro de los rabdomiosarcomas se identifican varios tipos: el embrionario, el botrioides (variante del embrionario), el alveolar (con su variante sólida), el pleomórfico y los subtipos recientemente descritos como el fusocelular y el esclerosante pseudovasculare; este último, por sus características inmunohistoquímicas y citogenéticas, parece ser una variante del rabdomiosarcoma embrionario^{4,5}. La distinción de subtipos de rabdomiosarcoma es importante debido a que difieren en su comportamiento biológico⁶.

En todos los subtipos de rabdomiosarcoma, la célula característica es el rabiomioblasto caracterizado por la presencia de un citoplasma amplio, eosinófilo y granular con núcleo excéntrico^{7,8}. Las células pueden ser redondeadas, poligonales o alargadas, estas últimas tienen la forma de raqueta o renacuajo. La diferenciación muscular se puede demostrar con microscopía electrónica o con técnicas

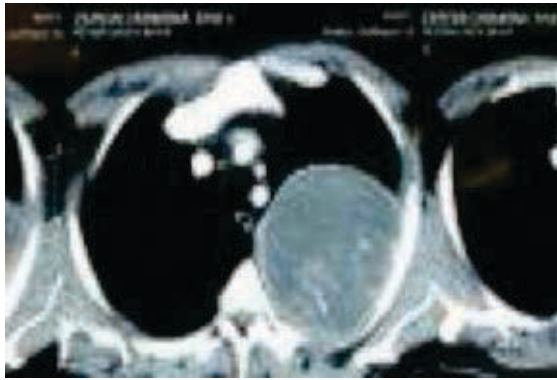


Figura 3 Tomografía de tórax contrastada. Se observa tumor dependiente de pared torácica posterior de hemitórax izquierdo, sin presencia de adenopatías regionales ni derrame pleural.

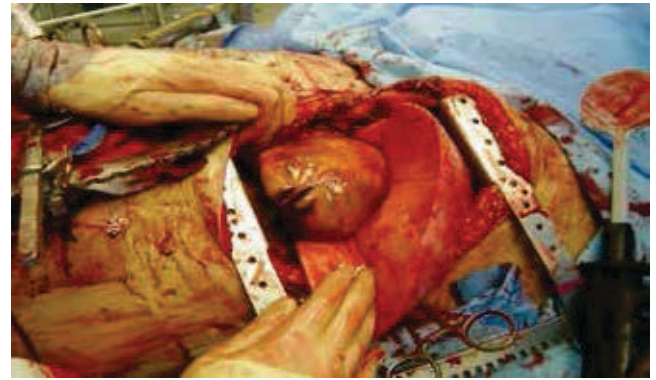

Figura 4 Tumor dependiente de pared torácica posterior izquierda, con diámetro de 25 cm, así como infiltración a parénquima pulmonar e hilio pulmonar izquierdo.

inmunohistoquímicas. Ultraestructuralmente, el rhabdomioma se caracteriza por la presencia de bandas Z sarcoméricas e inmunohistoquímicamente, por la reactividad para la desmina, actina, mioglobina y Myo D1. La proteína miogénica reguladora Myo D1 y la mioglobina, son los marcadores más específicos de diferenciación muscular estriada^{9,10}.

El rhabdomioma esclerosante es una nueva variante de rhabdomioma caracterizada por una matriz esclerosante hialina y un patrón pseudovasculoso que afecta preferentemente a adultos^{11,12}. Fue descrito por primera vez en el 2000 por Mentzel et al. Este es un tumor con diferenciación mioide, áreas de esclerosis y patrón pseudovasculoso. Forma matriz osteoide o condroide (nunca hueso ni cartilago). En 2004, Vadgama et al. describe el primer caso en niños¹². Al inicio fue denominado rhabdomioma esclerosante pseudovasculoso, posteriormente como rhabdomioma esclerosante en adultos¹³⁻¹⁵. Esta entidad ha sido descrita en base a la publicación de 15 casos a nivel mundial y se caracteriza por afectar preferentemente a adultos. Los estudios moleculares realizados no han detectado los genes de fusión descritos en la forma alveolar. La casuística es pequeña para intentar establecer un comportamiento biológico de esta variante de rhabdomioma. En un trabajo más reciente se ha revisado una serie de 13 casos de esta variante de rhabdomioma descritos en niños¹². En la serie de 7 casos publicados, 3 casos ocurrieron en la región de cabeza y cuello (órbita y base del cráneo, nasofaringe y mandíbula superior izquierda)¹⁵. Los restantes 4 tumores se desarrollaron en tejidos blandos de extremidades y uno dentro de la primera vértebra sacra¹⁴.

Respecto a la inmunohistoquímica, las células tumorales muestran una fuerte y difusa reactividad para Myo D1, miogénica y marcadores específicos de tumores músculo-esqueléticos^{14,15}. Los anticuerpos antidesmina, actina y mioglobina han sido utilizados como marcadores musculares. La mioglobina es un marcador más sensible, pues se presenta sólo en rhabdomioblastos diferenciados. La actina sarcomérica sólo se presenta en rhabdomioblastos bien diferenciados y ha sido descrita ocasionalmente en leiomiomas^{4,16,17}. La desmina es positiva en una pequeña proporción de células y puede haber positividad a CD56^{14,15}.

La genética molecular puede ser de ayuda para el diagnóstico de estos tumores. El rhabdomioma alveolar

puede presentar 2 translocaciones; t(2;13) en más del 50% de los casos y t(1;13) en 22%, mismas que no están presentes en otros tipos de rhabdomioma. Estas translocaciones resultan en la fusión de los genes *PAX* (3 y 7) con el gen *FKHR*, fusión que produce proteínas quiméricas de función alterada y más potente que las normales, afectando el control del crecimiento celular, la apoptosis, la diferenciación y la motilidad. En los pacientes con enfermedad en estadio avanzado, la presencia de la fusión *PAX3-FKHR* es un factor de pronóstico adverso¹⁶⁻¹⁸.

Los sarcomas del tronco frecuentemente se presentan como una masa indolora y de lento crecimiento, en donde la sintomatología suele ser secundaria a la compresión ejercida por el tumor. Estos sarcomas troncales están asociados con diversos agentes carcinógenos y síndromes hereditarios. Entre los agentes carcinógenos se ha citado a los clorofenoles, al arsénico y a la radiación. Los síndromes genéticos relacionados son: síndrome de Li-Fraumeni, retinoblastoma, enfermedad de von Recklinghausen y síndrome de Gardner³.

Diagnóstico

La biopsia es el primer recurso utilizado. Aunque la biopsia con aguja fina es frecuentemente la modalidad de elección para otras masas tumorales, su uso está limitado en los sarcomas, debido a que no proporciona una muestra adecuada para el diagnóstico. Si la biopsia con aguja gruesa es insuficiente o imposible de practicar, el siguiente paso es realizar una biopsia incisional. Para evitar la diseminación durante la biopsia, la disección debe ser por fuera de la cápsula y es imprescindible evitar la formación de hematomas³.

La evaluación radiográfica se utiliza para determinar la extensión de las masas tumorales, y para dar seguimiento a la progresión de la enfermedad. La tomografía y la resonancia magnética son imprescindibles. La tomografía es también útil para determinar la existencia de enfermedad metastásica. La angiografía sólo es requerida cuando existe sospecha de invasión vascular³.

Tratamiento

El tratamiento en este tipo de pacientes es multimodal. Es primordial la resección completa de la lesión con márgenes

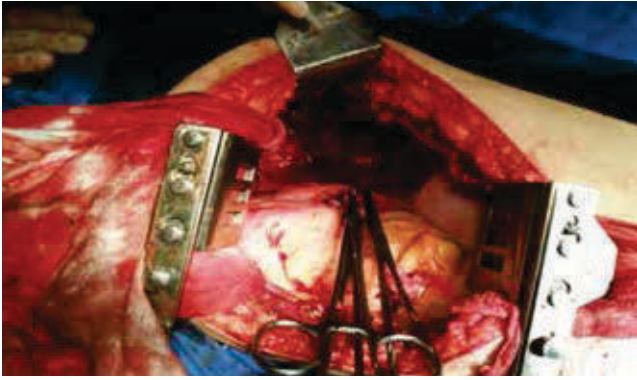


Figura 5 Cavidad torácica izquierda posterior a realización de neumonectomía.

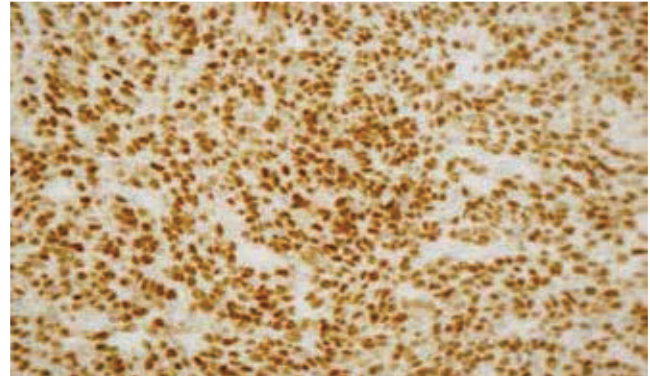


Figura 6 Microfotografía de inmunohistoquímica, donde se observa la reacción intensa a Myo D1.

negativos a tumor de aproximadamente 10 cm^{3,21,22}. La resección en bloque con márgenes amplios, es el tratamiento de elección para todos los sarcomas, incluyendo los troncales. De cualquier modo, en nuestros días, el manejo multidisciplinario es quizá lo más importante. En cirugía de sarcomas troncales se debe considerar la localización, su tamaño, la invasión de estructuras importantes, la necesidad de reconstrucción y la profundidad. La cirugía puede ser radical, compartamental, resección amplia y resección multiestructural^{3,23-15}. La linfadenectomía se realiza cuando existe evidencia clínica o radiográfica de involucramiento ganglionar. Diversos subtipos histológicos se asocian con un incremento en el riesgo de involucramiento ganglionar, sobre todo cuando se trata de sarcoma epitelioides, rabdomiosarcoma, sarcoma de células claras y angiosarcoma³.

Quimioterapia adyuvante: La quimioterapia adyuvante no es considerada estándar. Los pacientes sintomáticos pueden iniciar terapia sistémica, que de acuerdo a la severidad de los síntomas, puede ser en combinación o monoterapia²⁶. La doxorubicina ha sido el fármaco más utilizado en dicho escenario. La inclusión de ifosfamida a los regímenes adyuvantes ha mantenido los resultados en la tasa de periodo libre de enfermedad (PLE); sin embargo, no hay un beneficio contundente en supervivencia general (SG)^{26,27}. Todo lo anterior se documenta en el estudio clásico publicado en 1997 (SMAC, por sus siglas en inglés, *Sarcoma Meta-Analysis Collaboration*), donde se reporta una disminución absoluta del riesgo de recaída a 10 años del 10%; sin embargo, el beneficio absoluto en SG fue de sólo de 4% a 10 años, lo cual no fue estadísticamente significativo^{26,27}. El anterior meta-análisis fue actualizado en el 2008 por O'Connor et al., quien incluyó en el trabajo 4 estudios aleatorizados recientes donde se agrega ifosfamida al esquema basado en antraciclinas y se confirma el beneficio en PLE (HR=0.71; $p=0.0001$), siendo nuevamente imposible demostrar algún beneficio en SG (HR=0.87; $p=0.12$)²⁸⁻³⁰.

Quimioterapia neoadyuvante: Al igual que en el terreno adyuvante, los resultados son controvertidos. Sin embargo, la terapia neoadyuvante en sarcomas de tejidos blandos puede disminuir el volumen tumoral facilitando el éxito de la cirugía conservadora, y podría también erradicar la enfermedad microscópica, además de ser un excelente escenario para valorar la respuesta *in vivo*. Está indicada en

pacientes con tumores voluminosos de etapas II y III, con alto riesgo de recurrencia, para facilitar el procedimiento quirúrgico conservador, sobre todo en histologías quimiosensibles. Esta neoadyuvancia ha demostrado un aumento en la tasa de PLE de aproximadamente 7%. La modalidad a utilizar es preferentemente quimio-radioterapia, con esquemas basados en antraciclinas. Se han realizado ensayos con quimioterapia de inducción seguida de perfusión aislada, aunque habrá que esperar la maduración de sus resultados. Como por ejemplo, el estudio EORTC 62961 (fase III), con 341 pacientes (149 con sarcomas de tejidos blandos de extremidades), donde se valoró un esquema de quimio-radioterapia con etopósido, ifosfamida y adriamicina, administrados con o sin hipertermia local, observándose una tasa de PLE de 70% vs. 57% sobre hipertermia sola²⁶.

Tratamiento en enfermedad metastásica o recurrente

Con respecto al tratamiento de estos pacientes, Verma et al. (2008) documentó que no hay evidencia de que la tasa de respuesta objetiva y la tasa de PLE se traduzca en aumento de SG. Algunos grupos de pacientes se benefician más del manejo paliativo. Los jóvenes (< 40 años), aquellos con un ECOG de 0-1; ausencia de metástasis hepáticas, PLE largo, neoplasias de alto grado o con histología de liposarcoma y sarcoma sinovial^{26,32}. Los pacientes sintomáticos pueden iniciar terapia sistémica, que de acuerdo a la severidad de los síntomas, puede ser en combinación o monoterapia. Mientras que los asintomáticos con enfermedad limitada van a cirugía. Los asintomáticos avanzados pueden ser sólo observados o recibir terapia sistémica. La terapia más utilizada continúa siendo el esquema basado en antraciclinas, en monoterapia o en combinación con ifosfamida, cuyas respuestas varían entre 10% y 46%²⁶.

Entre los fármacos biológicos que se ensayan hoy en día para sarcomas de tejidos blandos están: cixutumumab, imatinib, sunitinib, sorafenib, crizotinib, pazopanib e inhibidores de mTOR²⁶. Existen varios estudios con respecto al manejo de esta clase de pacientes, como ejemplo podríamos citar un estudio fase II donde se utilizó gemcitabina en sarcomas avanzados y metastásicos; donde se observó una tasa de sobrevida media de 15 meses, sobrevida estimada a

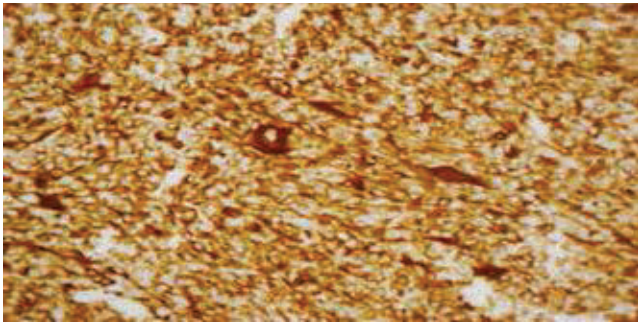


Figura 7 Tinción con inmunohistoquímica, donde se expone reacción intensa a desmina.

un año de 63% y supervivencia media libre de progresión de 13 meses²³.

En México, la terapia con antraciclinas es un recurso básico, ya que en muchos Centros no se realiza hipertermia ni se administra radioterapia; sin embargo, recursos como ifosfamida pueden resultar incosteables para muchos pacientes que reciben atención institucionalizada. La recomendación que se ajusta más a esta situación es el uso de esquemas basados en antraciclinas, en adyuvancia y neoadyuvancia, con apoyo en manejo multidisciplinario, con supervivencia libre de progresión, protocolos de estudio e hipertermia²⁶.

Tratamiento con radioterapia

La radioterapia se recomienda para el manejo de la enfermedad residual, los márgenes estrechos o positivos. La radioterapia es el tratamiento adyuvante de elección en los sarcomas; sin embargo, en tronco y abdomen ésta llega a considerarse sólo cuando existe un límite negativo pero insuficiente (menor a 1 cm, o margen positivo en donde no se pueda realizar ampliación del margen)³. La radioterapia adyuvante ha demostrado beneficio en SG, y se considera indicación en tumores de alto grado³³⁻³⁵, mayores de 5 cm³⁶, con localización profunda, y en los que se encuentran márgenes cercanos (< 1 cm) o positivos^{35,36}. El uso de radioterapia adyuvante no sustituye a resección completa cuando ésta es posible^{36,37}. Los pacientes con tumores de bajo grado y con margen negativo no requieren adyuvancia³⁸.

La braquiterapia adyuvante se usa sola o en combinación con radioterapia externa. Se recomienda en monoterapia en resecciones completas y tumores de alto grado, siempre y cuando el volumen de tratamiento pueda ser cubierto por el implante. Se usa braquiterapia como sobreimpresión a radioterapia externa cuando no se logra R0, o si existe ulceración de la piel, en sarcomas de bajo grado o en riesgo de contaminación quirúrgica del campo. Las dosis recomendadas en monoterapia son: en LDR, de 45-50Gy/4-6 días, a una tasa de dosis de 0.45Gy/h. Cuando se usa como sobreimpresión a radioterapia externa (45-50Gy), la dosis recomendada es 15-25Gy/2-3 días. La tasa de dosis se puede incrementar³⁹.

En pacientes con tumores > 8 cm de alto grado, se reporta un porcentaje de falla a distancia > 40%, y por este motivo es importante diseñar nuevas estrategias como la quimioradioterapia preoperatoria. Se han reportado resultados alentadores con quimio-radioterapia bajo esquema MAID

(mesna, adriamicina, ifosfamida y dacarbazina) concomitante con radioterapia, en dosis de 44Gy, seguido de cirugía, y finalmente 3 ciclos más de quimioterapia con el mismo esquema^{36,40-42}.

Los pacientes tratados con radioterapia postoperatoria cursan con más fibrosis y complicaciones tardías, y los tratados con radioterapia preoperatoria tienen mayor riesgo de problemas de cicatrización en la herida. Cada vez hay más evidencia que apoya el uso de la modalidad preoperatoria, pues ha demostrado su impacto en SG y SVCE⁴³.

Asimismo, se recomienda el uso de resonancia magnética contrastada para valorar la respuesta, sobre todo es importante evaluar el edema en T2, ya que en > 60% de los pacientes existen células tumorales en el edema⁴⁴.

Los factores de mal pronóstico incluyen: localización en extremidades, edad de presentación (adultos), estadio clínico avanzado y presencia de la translocación t(2;13)^{16,17}. El factor pronóstico principal para los sarcomas de tejidos blandos de extremidades y tronco es el tipo histológico. El factor pronóstico de control locorregional es el margen negativo y suficiente (considerado al menos 1 cm libre de tumor). Otros factores son los antecedentes de recurrencia locorregional y el tamaño tumoral. Los factores pronósticos para metástasis son: tipo histológico, tamaño y profundidad. Se ha encontrado que la tasa global de supervivencia a 15 años para sarcomas de tejidos blandos de extremidades es de 68.4%, comparada con 59.5% para los troncales, y 50% para los retroperitoneales. El grado tumoral es un factor pronóstico importante, pues la tasa de supervivencia a 12 años es de 92% para sarcomas de bajo grado, 75% para sarcomas de grado intermedio y 43% para sarcomas de alto grado. Otro factor pronóstico importante es el tamaño tumoral, debido a que los tumores < 5 cm tienen una tasa de supervivencia a 12 años del 70%, y los tumores > 5 cm tienen una tasa del 49.5%. La SG de pacientes con una cirugía con márgenes negativos fue del 67% comparada con una del 49% para la cirugía con márgenes positivos³.

La supervivencia que se puede esperar a 5 años en estadio I es de 90%; en estadio II de 70%; en estadio III de 50%, y en estadio IV es de 10% al 20%. El seguimiento de los pacientes se contempla, inicialmente para cada 3 meses dentro de los primeros 2 años, para pasar a cada 6 meses en los siguientes 3 años y una vez al año, a partir del quinto año³.

Conclusiones

Nuestro caso en particular representa el primero reportado en la cavidad torácica izquierda a nivel mundial. El rhabdomyosarcoma esclerosante representa una dificultad para clasificarlo dentro del grupo de los distintos rhabdomyosarcomas, por lo cual se ha tipificado como un nuevo tipo de rhabdomyosarcoma^{20,21}. También podríamos concluir que la quimioterapia adyuvante en sarcomas no es considerada estándar; su aplicación requiere individualizar el caso por parte de un grupo multidisciplinario. Si se inicia la terapia es preferible optar por esquemas basados en antraciclinas y con ifosfamida²⁶. El pronóstico en rhabdomyosarcoma de adultos es peor que en niños, no obstante se ha demostrado que con la implementación de protocolos de tratamientos adoptados de casos pediátricos trasladados a casos en adultos, se podría incrementar la supervivencia en pacientes adultos¹⁹.

Conflicto de intereses

Los autores declaran no tener ningún conflicto de intereses.

Financiamiento

Los autores no recibieron patrocinio para llevar a cabo este artículo.

Referencias

- López MA, Barañón I, Ortiz C. Inmunohistoquímica en el diagnóstico de rabdomiosarcoma alveolar. *An Med Asoc Med Hosp ABC* 2004;49(3):151-155.
- Agamanolis DP, Dasu S, Krill CE. Tumors of skeletal muscle. *Hum Pathol* 1986;17:778-795.
- Sociedad Mexicana de Oncología. Primer Consenso Nacional de Diagnóstico y Tratamiento de Sarcomas de Tejidos Blandos. Sarcomas de pared torácica y abdominal; fibromatosis. *GAMO* 2013;12(Supl 4):12-15.
- McDowell HP. Update on childhood rhabdomyosarcoma. *Arch Dis Child* 2003;88:354-357.
- Montesco MC, Alaggio R, Ninfa V. Pediatric-type sarcomas in adult patients. *Semin Diag Pathol* 2003;20(4):324-337.
- Stetterfield J. Primary cutaneous epidermotropic alveolar rhabdomyosarcoma with t(2;13) in an elderly woman. *Am J Surg Pathol* 2002;26(7):938-944.
- Brecher AR, Reyes MM, Kamino H, et al. Congenital primary cutaneous rhabdomyosarcoma in a neonate. *Pediatr Dermatol* 2003;20(4):335-338.
- Parham DM. The molecular biology of childhood rhabdomyosarcoma. *Semin Diagn Pathol* 1994;11:39-46.
- Parham DM. Pathologic classification of rhabdomyosarcomas and correlations with molecular studies. *Mod Pathol* 2001;4:506-514.
- Cessna MH, Zhou H, Perkins SL, et al. Are myogenin and myoD1 expression specific for rhabdomyosarcoma? A study of 150 cases, with emphasis on spindle cell mimics. *Am J Surg Pathol* 2001;25:1150-1157.
- Folpe AL, McKenney JK, Bridge JA, et al. Sclerosing rhabdomyosarcoma in adults: report of four cases of a hyalinizing, matrix-rich variant of rhabdomyosarcoma that may be confused with osteosarcoma, chondrosarcoma, or angiosarcoma. *Am J Surg Pathol* 2002;26:1175-1183.
- Sclerosing rhabdomyosarcomas in children and adolescents: a clinicopathologic review of 13 cases from the Intergroup Rhabdomyosarcoma Study Group and Children's Oncology Group. *Pediatr Dev Pathol* 2004;7:583-594.
- Lamovec J, Volavsek M. Sclerosing rhabdomyosarcoma of the parotid gland in an adult. *Annals of Diagnostic Pathology* 2009;13:334-338.
- Mentzel T, Katenkamp D. Sclerosing, pseudovasculoso rhabdomyosarcoma in adults. Clinicopathological and immunohistochemical analysis of three cases. *Virchows Arch* 2000;436:305-311.
- Folpe AL, McKenney JK, Bridge JA, et al. Sclerosing rhabdomyosarcoma in adults. Report of four cases of a hyalinizing, matrix-rich variant of rhabdomyosarcoma that may be confused with osteosarcoma, chondrosarcoma, or angiosarcoma. *Am J Surg Pathol* 2002;26:1175-1183.
- Sebire NJ, Malone M. Myogenin and MyoD1 expression in paediatric rhabdomyosarcomas. *J Clin Pathol* 2003;56:412-416.
- Andrew LF. MyoD1 and myogenin expression in human neoplasia: A review and update. *Adv Anat Pathol* 2002;9(3):198-203.
- Mechtersheimer G, Staudter M, Möller P. Expression of the natural killer cell-associated antigens CD56 and CD57 in human neural and striated muscle cells and in their tumors. *Cancer Res* 1991;51:1300-1307.
- Ferrari A, Dileo P, Casanova M, et al. Rhabdomyosarcoma in adults. A retrospective analysis of 171 patients treated at a single institution. *Cancer* 2003;98:571-580.
- Newton Jr WA, Gehan EA, Webber BL, et al. Classification of rhabdomyosarcomas and related sarcomas: pathologic aspects and proposal for a new classification—an Intergroup Rhabdomyosarcoma Study. *Cancer* 1995;76:1073-85.
- Kapadia SB, Barr FG, Parham DM, et al. Skeletal muscle tumors. In: Fletcher CDM, Unni KK, Mertens F, editors. *Pathology and genetics. Tumours of soft tissue and bone. World Health Organization Classification of Tumors*. Lyon: IARC press; 2002. p. 141-54.
- Cecchetto. Role of Surgery in Localized Abdominal RMS. *Cancer* April 15, 2003/Volume 97/Number 8. P. 1974-1980.
- Okuno. Gemcitabine in Advanced Sarcomas. *Cancer* April 15, 2003/Volume 97 / Number 8. P. 1969-1973.
- Dall'Igna. P-RMS and Hemiscroterectomy. *Cancer* April 15, 2003/Volume 97/Number 8. P. 1981-1984.
- Sultan. Comparing Adult and Pediatric Rhabdomyosarcoma in the Surveillance, Epidemiology and End Results Program, 1973 to 2005: An Analysis of 2,600 Patients. *JCO* volume 27, number 20, July 10 2009.
- Sociedad Mexicana de Oncología. Primer Consenso Nacional de Diagnóstico y Tratamiento de Sarcomas de Tejidos Blandos. Tratamiento Sistémico de Sarcomas de Tejidos Blandos; *GAMO* 2013;12(Supl 4):29-33.
- Tierney JF, Stewart LA, Parmar MKB. Adjuvant chemotherapy for localised resectable soft-tissue sarcoma of adults: meta-analysis of individual data. *Sarcoma Meta-analysis Collaboration. Lancet* 1997;6-350(9092):1647-1654.
- O'Connor JM, Chacón M, Petracchi FE, et al. Adjuvant chemotherapy in soft tissue sarcoma (STS): A meta-analysis of published data. *J Clin Oncol (Meeting Abstracts)* 2008;26(Supl 15):10526.
- David R. D'Adamo Appraising the Current Role of Chemotherapy for the Treatment of Sarcoma. *Semin of Oncol* 2011;38(Supl 3):S19-S29.
- Le Cesne, Van Glabbeke M, Woll PJ, et al. The end of adjuvant chemotherapy (adCT) era with doxorubicin-based regimen in resected high-grade soft tissue sarcoma (STS): Pooled analysis of the two STBSG- EORTC phase III clinical trials. *J Clin Oncol* 2008;26(Supl 20):10525.
- Lindner LH, Schlemmer M, Hohenberger P, et al. First interim report on the randomized EORTC 62961/ESHO-RHT 95 Intergroup Study (phase III) combined with regional hyperthermia (RHT) versus chemotherapy alone in the treatment of high-risk soft tissue sarcomas (HR-STS) in adults. *Journal of Clinical Oncology ASCO Annual Meeting Proceedings (Post-Meeting Edition)* 2004(22);14S(Supl 15):9015.
- Verma S, Younus J, Stys-Norman D, et al. Meta-analysis of ifosfamide-based combination chemotherapy in advanced soft tissue sarcoma. *Cancer Treat Rev* 2008;34(4):339-347.
- Sociedad Mexicana de Oncología. Primer Consenso Nacional de Diagnóstico y Tratamiento de Sarcomas de Tejidos Blandos. Radioterapia en Sarcomas de Partes Blandas; *GAMO* 2013;12(Supl 4):34-35.
- Koshy M, Rich S. Improved survival with radiation therapy in high grade soft tissue sarcomas of the extremities: A SEER analysis. *Int J Radiat Oncol Biol Phys* 2010;77:1:203-209.
- Jebsen N, Trovik CS. Radiotherapy to improve local control regardless of surgical margin and malignancy grade in extremity and trunk wall soft tissue sarcoma: A Scandinavian Sarcoma Group Study. *Int J Radiat Oncol Biol Phys* 2008;71:4:1196-1203.

36. De Laney T, Kepka L, Goldberg I, et al. Radiation therapy for control of soft-tissue sarcomas resected with positive margins. *Int J Radiat Oncol Biol Phys* 2007;67:5:1460-1469.
37. Jebsen N, Oyvind S, Bruland, et al. Five-year results from a Scandinavian Sarcoma Group Study (SSG XIII) of adjuvant chemotherapy combined with accelerated radiotherapy in high risk soft tissue sarcoma of extremities and trunk wall. *Int J Radiat Oncol Biol Phys* 2010;X:1-8 (In press).
38. Fabrizio P, Scott L. Extremity soft tissue sarcomas selectively treated with surgery alone. *Int J Radiat Oncol Biol Phys* 2000;48:1:227-232.
39. Nag S, Shasha D, Janjan N, et al. The American Brachytherapy Society recommendations for brachytherapy of Soft tissue sarcomas. *Int J Radiat Oncol Biol Phys* 2001;49(4):1033-1043.
40. Spiro IJ, Gebhardt MC, Jennings LC, et al. Prognostic factors for local control of sarcomas of the soft tissues managed by radiation and surgery. *Semin Oncol* 1997;350:1647-1654.
41. Sampath S, Schultheiss T. Preoperative vs. post-operative radiotherapy in soft-tissue sarcoma: Multi-institucional analysis of 821 patients. *Int J Radiat Oncol Biol Phys* 2011;81(2):498-505. Kepka L, De Laney T. Results of Radiation Therapy for unresected soft-tissue sarcomas. *Int J Radiat Oncol Biol Phys* 2005;63:3:852-859.
42. Griffin A, Euler C. Radiation planning comparison for superficial tissue avoidance in radiotherapy for soft tissue sarcoma of the lower extremity. *Int J Radiat Oncol Biol Phys* 2007;67(3):847-856.
43. Dickie C, Parent A. Bone fractures following external beam radiotherapy and limb-preservation surgery for lower extremity soft tissue sarcoma: relationship to irradiated bone length, volume, tumor location and dose. *Int J Radiat Oncol Biol Phys* 2009;75:4:1119-1124.