

# Osteosarcoma de superficie de alto grado. Reporte de un caso

## *High-grade surface osteosarcoma. A case report*

María Eugenia Palmerín-Bucio,<sup>1</sup> Adriana Atencio-Chan,<sup>2</sup> Romeo Tecualt-Gómez,<sup>3</sup> Rubén Amaya-Zepeda.<sup>3</sup>

### ▷ RESUMEN

El osteosarcoma de superficie de alto grado (OSAG), representa menos del 1% de todos los osteosarcomas, tiene características clínicas, radiológicas y anatomopatológicas propias, relevantes para el tratamiento y pronóstico del paciente. Tiende a confundirse con variantes de osteosarcoma, que difieren en su conducta biológica y tratamiento. Se realizó revisión histológica en cortes teñidos con hematoxilina & eosina del Servicio de Anatomía Patológica del Hospital de Oncología del Centro Médico Siglo XXI, del Instituto Mexicano del Seguro Social (IMSS). La información clínica, hallazgos radiológicos y patológicos, se obtuvieron del expediente clínico y los reportes de patología.

Se presenta caso de masculino de 25 años de edad, con aumento de volumen en pierna derecha, referido como "osteosarcoma intracortical". En la radiografía simple, la diáfisis de la tibia anterior derecha presenta destrucción irregular de la cortical con reacción perióstica, aunado a la histología, se concluyó **OSAG. Tratado con quimioterapia adyuvante y resección marginal de diáfisis tibial derecha con neoplasia en la superficie cortical de 6 x 2.8 x 1.8 cm, lobulada, blanda, carnosa, infiltra tejido blando, y**

### ▷ ABSTRACT

*The high grade surface osteosarcoma (OSAG), representing less than 1% of all osteosarcomas, has clinical features, radiological and pathological own, relevant to treatment and prognosis. Tends to be confused with osteosarcoma variants that differ in their biological behavior and treatment. Review of the histological features in hematoxylin and eosin stained sections of the Pathology Department of Oncology Hospital Medical Center Century XXI, of the Mexican Social Security Institute (IMSS). The clinical, radiological and pathological findings were obtained from hospital records and pathology reports.*

*Man of 25 years with increased volume in right leg, referred to as «intracortical osteosarcoma.» On Simple x-ray of the tibia shaft above right shows irregular cortical destruction with periosteal reaction, coupled with histology, it was concluded OSAG. Treated with adjuvant chemotherapy and marginal resection of right tibial diaphysis with neoplasia in the cortical surface of 6 x 2.8 x 1.8 cm, lobulated, soft, fleshy, soft tissue infiltration, and without intramedullary disease, microscopically similar to conventional osteosarcoma. Recurrence presented three times at intervals of two to three months, both on the same site, such as lung metastases and abdominal wall; treated with amputation, pulmonary metastasectomy and three cycles of etoposide |*

1 Especialista en Anatomía Patológica, Hospital de Oncología, Centro Médico Nacional Siglo XXI, IMSS. México D.F., México.

2 Especialista en Anatomía Patológica, Hospital de Ortopedia Victorio de la Fuente Narváez, IMSS. México D.F., México.

3 Especialista en Ortopedia, Subespecialista en Tumores Óseos, Jefe del Servicio de Tumores Óseos, Hospital de Ortopedia Victorio de la Fuente Narváez, IMSS. México D.F., México.

*Correspondencia:* Dra. María Eugenia Palmerín Bucio. Av. Cuauhtémoc 330, Colonia Doctores. México D.F., México. Teléfono: 5627 6957. Fax: 5819 4830. Correo electrónico: jennerpalmerin@prodigy.net.mx

sin afección intramedular. Microscópicamente es similar al osteosarcoma convencional. Presentó recurrencia en tres ocasiones, en intervalos de dos a tres meses, tanto en el mismo sitio, como metástasis pulmonares y a pared abdominal. Tratado con amputación, metastasectomía pulmonar y tres ciclos con etopósido /ifosfamida, en las diferentes recaídas. Este caso es la evidencia de que el OSAG tiene características propias, de difícil diagnóstico, pero importante reconocerlo en la biopsia, para el tratamiento adecuado.

**Palabras claves:** Osteosarcoma de superficie de alto grado, diagnóstico, conducta biológica, México.

*ifosfamide, in different relapses. This case is the evidence that the high grade surface osteosarcoma has its own characteristics, diagnosis is difficult, but important to recognize in the biopsy, for appropriate treatment.*

**Keywords:** High-grade surface osteosarcoma, diagnosis, biologic behavior, Mexico.

## ▷ INTRODUCCIÓN

El osteosarcoma de superficie de alto grado (OSAG) es una variante rara, menos del 1% de todas las variantes de osteosarcoma, tiene características clínica, radiológicas y anatomopatológicas específicas, que lo diferencian de los osteosarcoma yuxtacorticales y del osteosarcoma convencional. Esto impacta en la dificultad diagnóstica de la biopsia, y es importante emitir un diagnóstico correcto de la misma, para que se otorgue el tratamiento específico, y no se modifique el pronóstico del paciente. Se presenta un caso de OSAG con el objetivo de destacar y comparar las características clínica, radiológicas, anatomopatológicas y su conducta biológica, comparándolo con las otras variantes de osteosarcoma con las cuales se confunde, pero que difieren en su conducta biológica y tratamiento.

La información clínica, radiológica y material de Anatomía Patológica fueron obtenidos del expediente clínico y del archivo de Laboratorio de Anatomía Patológica, del Hospital de Oncología, del Centro Médico Nacional Siglo XXI (CMN SXXI), y del Hospital de Ortopedia Victorio de la Fuente Narváez (HOVFN), ambos del Instituto Mexicano del Seguro Social (IMSS). Se revisaron laminillas con cortes histológicos de cinco micras, teñidas con hematoxilina & eosina, y los reportes de Anatomía Patológica de los siguientes procedimientos quirúrgicos: 1) Biopsia incisional: una laminilla y reportes anatomopatológicos de ambos hospitales. 2) Resección amplia: 12 laminillas, reportes anatomopatológicos de ambos hospitales. 3) Amputación: 22 laminillas y reporte anatomopatológico del CMN SXXI.

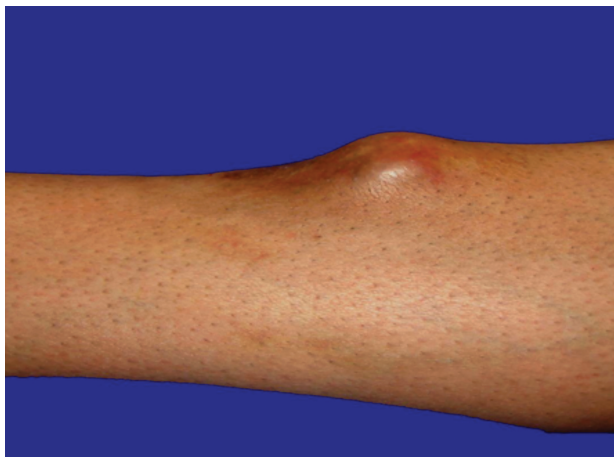
4) Metastasectomía pulmonar: siete laminillas y reporte anatomopatológico del CMN SXXI.

## ▷ PRESENTACIÓN DEL CASO

Masculino de 25 años de edad, con aumento de volumen de la pierna derecha, diagnosticado de inicio, en su hospital de referencia, como osteosarcoma intracortical (**Figura 1**). En la radiografía simple, la porción media de la tibia anterior derecha presenta destrucción irregular de la cortical con reacción perióstica (**Figura 2**). En la revisión de laminillas de la biopsia incisional del CMN SXXI, junto con la correlación clínico radiológica, se concluye como OSAG. Recibió cuatro ciclos de quimioterapia neoadyuvante con epirrubina, cisplatino y dextrán. Posteriormente, fue sometido a resección marginal de diáfisis de tibia derecha en su hospital de referencia, con revisión de laminillas en CMN SXXI, con hallazgos macroscópico de segmento de tibia de 11.2 x 2.5 x 2 cm con huso de piel de 6.5 x 2.7 cm. Al corte con lesión neoplásica en la superficie cortical de 6 x 2.8 x 1.8 cm, lobulado, blando y de aspecto carnosos, macroscópicamente afecta los límites quirúrgicos de los tejidos blandos, sin afección del canal medular (**Figura 3**). Hallazgos microscópicos: la neoplasia nace de la cortical en disposición perpendicular y se extiende al tejido blando (**Figura 4**), compuesta de células fusiformes y poliédricas pleomórficas, mitosis anormales, producción de osteoide y hueso (**Figuras 5 y 6**). Tres meses después, presentó recurrencia en el tejido blando de la pierna afectada y es sometido a amputación, esta última presenta recurrencia de osteosarcoma de alto grado de 7.9 cm de diámetro,

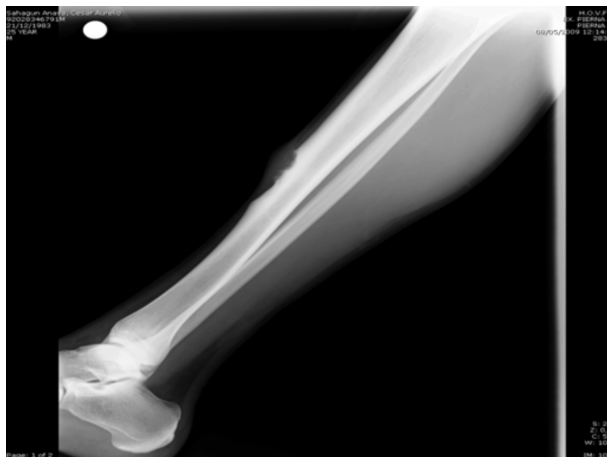**Figura 1.**

Vista lateral de pierna derecha que muestra aumento de volumen.



**Figura 2.**

Radiografía simple: la diáfisis de la tibia anterior derecha tiene destrucción lítica e irregular de la cortical y reacción perióstica.



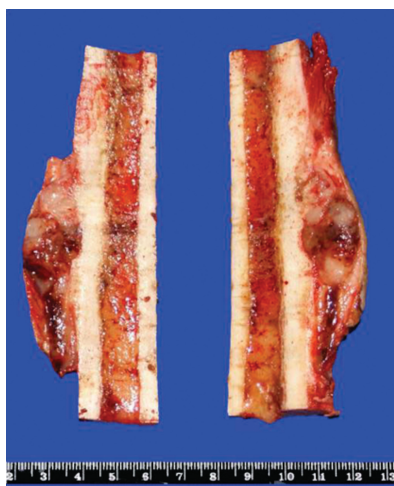
localizado en el tejido blando del sitio de la cirugía previa. Dos meses más tarde, presenta metástasis pulmonar y es sometido a metastasectomía con hallazgo histológico de metástasis de osteosarcoma a lóbulo inferior derecho. A los seis meses con nueva recurrencia pulmonar y a pared abdominal, recibió segunda línea con etopósido/ifosfá-mida tres ciclos y atención por clínica del dolor.

## ▷ DISCUSIÓN

El OSAG se define como una lesión maligna de alto grado, de presentación rara, corresponde a menos de 1% de todos los osteosarcomas. Para algunos autores es el equivalente del osteosarcoma paraosteal grado 3, pero se prefiere la denominación de OSAG por las siguientes razones: a) no presupone que la lesión evolucionó de

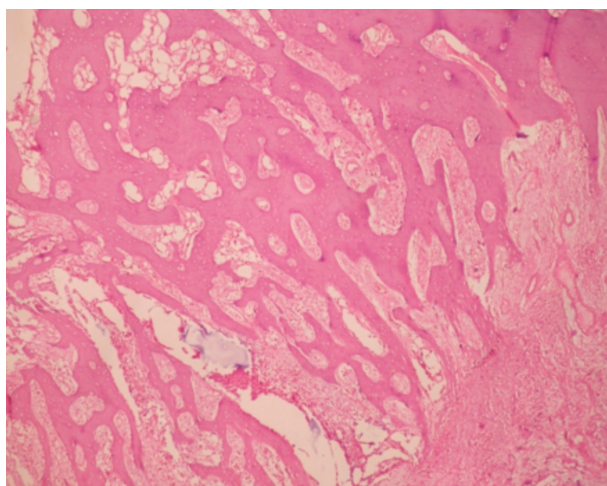
**Figura 3.**

Corte sagital del producto de resección marginal de diáfisis de tibia derecha con neoplasia de base amplia que surge de la cortical en disposición perpendicular e infiltra los tejidos blandos adyacentes.



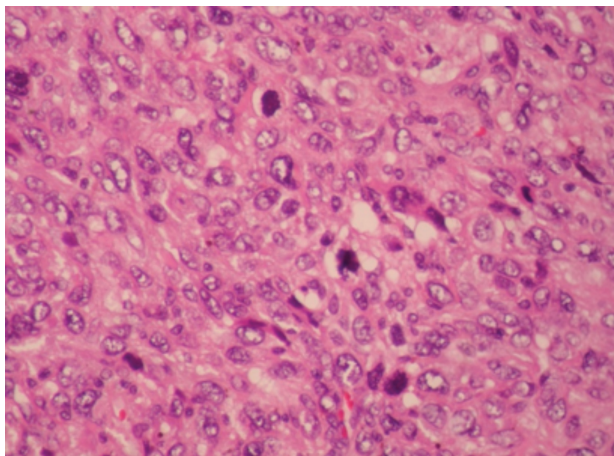
**Figura 4.**

Vista panorámica de la lesión que evidencia su origen en la superficie cortical (H&E4x)



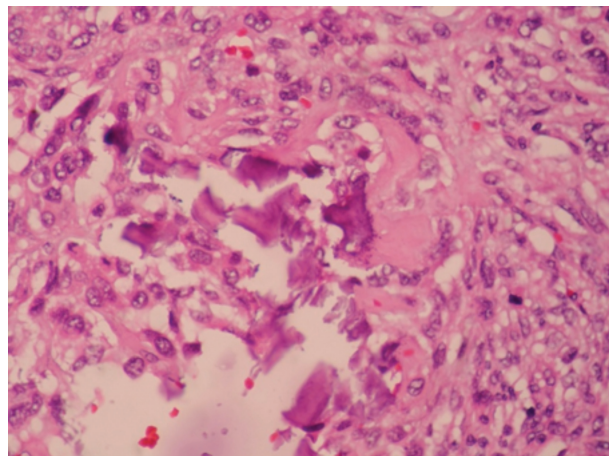
**Figura 5.**

Neoplasia hipercelular constituida de células pleomórficas con mitosis anormales (H&E 40x).



**Figura 6.**

Osteoide con focos de osificación (H&E 40x).



una variante paraosteal o periosteal, b) por ser lesiones de *novo* y sin asociarse a componente de bajo grado, c) la conducta biológica es más agresiva que los grado 2 o 3 de los yuxtacorticales, d) sus características histológicas específicas de alto grado merecen aislar esta entidad para dar a entender al clínico, que ante este diagnóstico el tratamiento debe ser más agresivo y radical, a diferenciar de los osteosarcomas yuxtacorticales de grado 3.<sup>1-14</sup>

Es una neoplasia que afecta a pacientes en un rango de edad muy amplio, que va de nueve a 62 años, con una media a los 25 años, pero en general son lesiones con predominio de la segunda y tercera década de la vida.<sup>1-8,15</sup> Es más frecuente en el hombre 1.6:1, respecto a la mujer.<sup>1,2,10,11,15</sup> La localización más frecuente es la metafisis superficial de huesos tubulares largos con distribución similar al convencional, frecuente en fémur distal 46%,<sup>1,2,9,10</sup> húmero proximal 16% y tibia<sup>1,2,9,10,12</sup> hasta el 50% son diafisarios,<sup>11,16</sup> también se han reportado localizaciones raras como en los huesos de la mano y de la cadera.<sup>3,5</sup> En el OSAG es frecuente la reacción del periostio, y muestra similitud histológica con el osteosarcoma convencional intramedular, así como el mismo pronóstico y riesgo de metástasis.<sup>1,2,10</sup> La clínica del OSAG es inespecífica, se presenta con aumento de volumen con tumor firme, con o sin dolor, las pruebas de laboratorio no son de utilidad, pero la elevación sérica de la fosfatasa alcalina es útil para valorar metástasis.<sup>1,2,9,11,13,14</sup> Con respecto a los hallazgos radiológico, los osteosarcomas de superficie en general son de base amplia adherida a la corteza, de éstos, el de superficie de alto grado tiene similitud

radiológica al periosteal, son predominantemente radiolúcidos asociados a reacción perióstica (triángulo de Codman), algunos pueden presentar una línea estriada perpendicular, que se irradia del hueso a través de la lesión y lesiones radioopacas finas tipo nubes. Cuando es de diáfisis, por lo regular presentan destrucción de la cortical y reacción perióstica. Se evidencia tumor superficial que se extiende a tejidos blandos, sin afcción intramedular, parcialmente mineralizada esto depende del predominio de la matriz, ya sea condroide u ósea. La corteza subyacente está parcialmente destruida y el nuevo hueso perióstico está a la periferia del tumor, sus borde mal definidos ayudan a dar el diagnóstico de malignidad.<sup>1,2,9,11,12,14</sup> La tomografía axial computarizada (TAC) es útil para evaluar la invasión a corteza o canal medular. La resonancia magnética (RM) nos facilita identificar cartílago, que se puede ver de manera periférica como una capa o de manera dispersa a través del tumor.<sup>1,2,9,16</sup> El aspecto macroscópico del OSAG es un tumor firmemente adherido a la superficie cortical, de bordes lobulados, de base amplia y bien delimitada de los tejidos blandos adyacentes.<sup>9,12</sup> Los osteosarcomas yuxtacorticales de alto grado (periosteal y de superficie), pueden estar dominados por tejido cartilaginoso o estar compuestos por áreas blanco grisáceas, firmes y de aspecto carnososo. También pueden presentarse como lesiones que conjugan áreas firmes y blandas, las cuales dependen del tipo de componente de matriz dominante, este dato es muy útil para distinguirlo del paraosteal. Se puede acompañar de necrosis y hemorragia. No se evidencia destrucción cortical

o invasión al canal medular, pero cuando está presente es focal,<sup>13</sup> si la invasión al canal medular es extensa es muy difícil distinguirlo de un intramedular.<sup>9,12,13</sup> Esta variante carece de histología de paraosteal o periosteal típicos.<sup>16</sup> El OSAG muestra el mismo espectro de un osteosarcoma convencional, pero se origina en la superficie de la cortical ósea, con regiones que pueden ser predominantemente osteoblásticas, condroblásticas o fibroblásticas, y puede ocasionalmente predominar una de estas de forma variable.<sup>1,2,9,12,16</sup> Entre los datos histológicos claves tenemos que son: hipercelulares, pleomórficos, con osteoide en patrón festoneado, células fusiformes atípicas, actividad mitótica evidente, y áreas de necrosis.<sup>1,2,8,9,15</sup> A diferencia del paraosteal, muestra atipia de alto grado con formación de osteoide y áreas fusocelulares extensas, incluso en el paraosteal desdiferenciado se logra definir áreas adyacentes de bajo grado, lo cual no sucede en el OSAG.<sup>1,2,9,12</sup> Con respecto a los estudios de inmunohistoquímica (IHQ), en esta entidad lo importante es reconocer las características histológicas en tinción de hematoxilina & eosina, en cuanto a los estudios complementarios de IHQ no hay un aporte importante y su papel es limitado, ya que el osteosarcoma es positivo para vimentina, osteocalcina, osteonectina, proteína S100, CD99, e incluso pueden ser positivos para citoqueratinas y EMA, lo cual más que llegar a ayudar en el diagnóstico puede confundir. Por microscopia electrónica muestran células mesenquimales con abundante retículo endoplásmico rugoso y una matriz rica en fibras de colágeno, que pueden mostrar depósitos de cristales de hidroxapatita de calcio.<sup>9,12</sup> Considerando que en este caso, el primer diagnóstico que se emitió en la biopsia incisional fue de osteosarcoma intracortical, se incluyó como diagnóstico diferencial. El osteosarcoma intracortical fue descrito por Jaffe en 1960, se origina en la corteza y al momento de la presentación clínica sigue siendo intracortical, es una neoplasia maligna de alto grado confinada a la cortical de huesos largos. Con menos de 10 casos descritos, se presentan en la segunda década, de diáfisis tibial y femoral, con predominio en hombres. Esta entidad es considerada una curiosidad médica, más que un precursor o forma incipiente del osteosarcoma convencional, la clínica es también aumento de volumen pero menor a un año. Por imagen es típico observar lesión intracortical radiolúcida con esclerosis alrededor de la lesión, los bordes del defecto son irregulares, por imagen sugiere lesión benigna de menos de 2 cm, no afecta tejido blando y/o médula ósea, leve o ninguna reacción perióstica. Los hallazgos macroscópicos muestran una lesión intracortical, bien delimitada, de borde irregular, de consistencia arenosa. La histología es de osteosarcoma osteoblástico de alto

grado con abundante formación de hueso y esclerosis adyacente, la matriz cartilaginosa por células tumorales es mínima.<sup>14,17</sup>

En general, el tratamiento del osteosarcoma se basa en lo siguiente: edad y condición médica, localización, tamaño, grado histológico y estadio clínico del tumor. Se enfoca a erradicar el tumor primario y eliminar las metástasis. La enfermedad localizada requiere de resección conservadora, y se combina con radioterapia cuando son irreseccables.<sup>9</sup> En el caso de los de alto grado, ya sea intramedular o de superficie, el estándar de oro es la quimioterapia adyuvante seguida de la resección.<sup>9,13,17</sup> La sobrevida del OSAG es del 46% a cinco años, según la serie de Okada y colaboradores.<sup>1</sup> En su estudio, los osteosarcoma yuxtacorticales de grado 3 tienen mejor pronóstico, a diferencia del convencional y del OSAG.<sup>9,11,13</sup> Son factores adversos: la localización proximal en extremidades, tumores grandes y metástasis al momento del diagnóstico. El valorar histológicamente la respuesta a la quimioterapia es uno de los más importantes factores pronósticos, considerándose una buena respuesta 90% o más de necrosis y/o esclerosis, y una pobre respuesta menos del 90%. Por tanto, es importante el adecuado y amplio muestreo de los especímenes resecados con este fin.<sup>9</sup> Los OSAG tienen un comportamiento similar al osteosarcoma intramedular convencional, con posibilidad de metástasis pulmonar del 15%.<sup>1,2,14</sup> La pobre respuesta a la quimioterapia es marcador independiente de mal pronóstico.<sup>9</sup> Diez de 14 pacientes, mueren por la enfermedad de diez meses a 3.3 años después del tratamiento.<sup>8,13</sup> En conclusión, este caso de OSAG comparte las características, clínicas, radiológicas y anatomopatológicas, referidas en la literatura médica. **La conducta biológica en este paciente** es la evidencia de que no comparte la conducta biológica del osteosarcoma paraosteal y perióstico grado 3. Tiene características propias que lo diferencian de las demás variantes de osteosarcoma. Su rareza y localización, hace a esta entidad de dificultad diagnóstica, esto puede retrasar el diagnóstico e incluso errarlo. Cuando se emite un diagnóstico descriptivo o únicamente sarcoma o incluso osteosarcoma sin especificar la variante, puede crear confusión y por consiguiente, puede haber consecuencias en el abordaje del tratamiento y modificar el pronóstico de estos pacientes.

## REFERENCIAS

1. Okada K, Unni K, Swee RG, et al. High-grade surface Osteosarcoma a clinicopathologic study of 46 cases. *Cancer* 1999;85(5):1044-1054.
2. Staals EL, Bacchini P, Bertoni F. High-grade surface osteosarcoma a review of 25 cases from the Rizzoli Institute. *Cancer* 2008;112(7):1592-1599.
3. Abe K, Kumagai K, Hayashi T, et al. High-grade surface osteosarcoma of the hand. *Skeletal Radiol* 2007;36(9):869-873.

4. Okada K, Kubota H, Ebina T, et al. High-grade surface osteosarcoma of the humerus. *Skeletal Radiol* 1995;24(7):531-534.
5. Yamaguchi H, Nojima T, Yagi T, et al. High-grade surface osteosarcoma of the left ilium. A case report and review of the literature. *Acta Pathol Jpn* 1988;38(2):235-240.
6. Wold LE, Unni KK, Beabout JW, et al. High-grade surface osteosarcoma. *Am J Surg Pathol* 1984;8(3):181-186.
7. Hoshi M, Matsumoto S, Manabe J, et al. Report of four cases with high-grade surface osteosarcoma. *Jpn J clin Oncol* 2006;36(3):180-184.
8. Thomas B, Craig HG. Osteosarcoma. *Orthopaedics and trauma* 2010;24(5):321-331.
9. Folpe AL, Inwards CY. *Bone and Soft tissue Pathology, Series Foundations in diagnostic pathology* Saunders. Philadelphia, USA. Elsevier. 2010. 309-328.
10. Greenspan A, Jundt G. *Differential Diagnosis in Orthopedic Oncology*. Second edition. USA. Lippincott. 2007. 11-148.
11. Krishnan U, Inwards CY. Tumors of the bone and joints, AFIP. *Atlas of tumor pathology*. Series 4 2002;2055:181-184.
12. Christopher DM, Fletcher K, Krishnan U, et al. *Pathology and Genetics of Tumours of Soft Tissue and Bone*. WHO - Lyon 2002:284-285.
13. Murphey MD, Robbin MR. The Many Faces of Osteosarcoma. *Radiographics* 1997;17:1205-1231.
14. Dorfman HD. *Bone Tumors*. Mosby 1998:243-245.
15. Vasilevska V, Zafirovski G, Kirjas N, et al. High grade surface osteosarcoma-condroblastic type case report. *Prilozi* 2007;28(2):211-222.
16. Yarnish G, Klein MJ, Landa J, et al. Imaging Characteristics of Primary Osteosarcoma: nonconventional subtypes. *Radiographics* 2010;21(6):1653-1672.
17. Kyriakos m. Intracortical Osteosarcoma. *Cancer* 1980;46:2525-2533.