

Melanoma maligno cutáneo. El rol del PET-CT

Cutaneous malignant melanoma. The role of PET-CT

José Antonio Serna-Macías,¹ Nicolás R. Sánchez-Casas,² Alberto Emilio Morató-López,³ Mónica Natalia Reyes-García,³ Juan Manuel Isusi-Alcazar.³

▷ RESUMEN

El melanoma maligno cutáneo (MMC) es uno de los cánceres más agresivos y letales. El pronóstico disminuye notablemente conforme es mayor el estadio, por lo que la adecuada estadificación es indispensable para el tratamiento y valoración de la sobrevida.

La detección del MMC es clínica, mientras que el diagnóstico y la microestadificación del grosor del tumor es anatomopatológica. La microestadificación mediante el método de Breslow, predice de manera confiable el riesgo de metástasis considerando que un grosor Breslow < 1 mm, tienen muy baja probabilidad de metástasis. Pacientes con grosor Breslow de 1 a 4 mm incrementan el riesgo de metástasis a ganglios regionales, pero es bajo el riesgo de metástasis a distancia, por lo cual está indicada la prueba de ganglio centinela y biopsia. En caso de ser positivo, se realiza PET-CT en búsqueda de metástasis a distancia. En tanto, que los pacientes con grosor Breslow > 4 tienen alto riesgo de tener metástasis a distancia con un patrón impredecible, por lo que el PET-CT con FDG es el método de evaluación de cuerpo completo ampliamente recomendable. Dentro de las limitaciones están las micrometástasis dado por resolución espacial del equipo PET y la evaluación

▷ ABSTRACT

Cutaneous malignant melanoma (CMM) is one of the most aggressive and lethal cancers. The prognosis decreases significantly as the stage is bigger, so that proper staging is essential to assess treatment and survival.

MMC is a clinical screening, while the diagnosis and micro-staging of tumor thickness is pathological. The microestadificación by Breslow method reliably predicts the risk of metastases, whereas Breslow thickness < 1 mm, have very low probability of metastasis, in patients with Breslow thickness of 1 to 4 mm increases the risk of metastases to regional lymph nodes but the risk of distant metastasis is low, so in these patients is indicated the sentinel node test, if it is positive PET-CT is performed searching distant metastases. While patients with Breslow thickness > 4 have a very high risk of distant metastases with an unpredictable pattern so the FDG PET-CT is the method of full-body evaluation highly recommended. the limitations of the method are the micrometastases because of PET spatial resolution and the evaluation of brain where MRI has shown greater sensitivity.

The FDG- PET-CT study is an accurate technique for evaluation of MMC in IIB and IIC stages with positive sentinel node test, and III and IV stages; also for the evaluation of response to treatment, restaging and monitoring .

1 Jefe de Medicina Nuclear y PET/CT, Hospital Ángeles del Pedregal. Jefe de Medicina Nuclear y PET/CT, Hospital General Naval de Alta Especialidad. México D.F., México.

2 Jefe de Medicina Nuclear y PET/CT, Hospital Ángeles Puebla. Jefe de Medicina Nuclear, Hospital Regional ISSSTE Puebla. Puebla, México.

3 Médicos residentes del curso de alta especialidad de PET/CT del Hospital Ángeles del Pedregal. México D.F., México.

Correspondencia: Dr. José Antonio Serna Macías. Camino a Santa Teresa 1055. Col. Héroes de Padierna. C.P. 10700. México D.F., México. Teléfono: 52(55) 5449 5500, ext. 3015. Correo electrónico: jserna@saludangeles.com

cerebral, donde la resonancia magnética ha demostrado tener mayor sensibilidad.

El estudio de PET-CT con FDG es la técnica con mayor exactitud para la evaluación del MMC, en estadios IIB y IIC con prueba de ganglio centinela positiva, y estadios III y IV. También para la evaluación de la respuesta al tratamiento, reestadificación y seguimiento.

Palabras clave: Melanoma maligno cutáneo, tomografía por emisión de positrones y tomografía computada, estadificación, México.

Keywords: *Cutaneous malignant melanoma, positron-emission tomography and computed tomography, neoplasm staging, Mexico.*

▷ EPIDEMIOLOGÍA

A nivel mundial se ha reportado al cáncer en general, como primera causa de muerte. En México en el año 2007, se presentaron 7.9 millones de defunciones de las cuales el 13% correspondieron a neoplasias malignas, de estas el 0.7% y 0.9% fueron debido a melanoma maligno cutáneo (MMC) para hombres y mujeres, respectivamente.¹ La mayor incidencia del melanoma se encuentra en Australia y Nueva Zelanda. Los países con menor incidencia son Italia, Bélgica y Japón con menos de 10 casos por cada 100 000 habitantes al año.¹⁻³

El MMC es el cáncer más agresivo de la piel. Comparativamente con otras entidades oncológicas, el melanoma maligno cutáneo en general es menos frecuente en incidencia, aunque es altamente agresivo.¹⁻³

El incremento alarmante de esta enfermedad se ha calculado con un índice del 6% al año. También se ha observado que particularmente el sexo masculino ocupa el primer lugar en el aumento de la incidencia, en comparación con otras neoplasias y en la mujer únicamente se encuentra por debajo del cáncer de pulmón.^{4,5}

El promedio de edad de aparición del melanoma es a los 59 años de edad. Histopatológicamente dentro de los MMC, los más frecuentes son los del tipo basocelular y células escamosas.¹

Como en la mayoría de los cánceres, las causas de MMC se atribuyen a múltiples factores. Numerosos estudios han demostrado que el desarrollo y progresión de un melanoma, se basa en niveles elevados de exposición de la piel al sol, especialmente a la radiación ultravioleta B, aunado al genotipo, fenotipo e inmunocompetencia del paciente.^{2,6} Particularmente, se considera que altos niveles de exposición al sol durante el período de la

infancia, es uno de los factores de riesgos más importantes para este padecimiento. Por otra parte, se estima que se incrementa el riesgo cuando dicha exposición es de manera intermitente, que cuando se hace en forma crónica o por causas laborales.⁶

El pronóstico de MMC cuando es detectado en estadios tempranos es muy bueno, pero cuando este es metastásico la tasa de sobrevivencia disminuye notablemente.

▷ DIAGNÓSTICO

El MMC puede generarse en cualquier parte del cuerpo. Cuando éste se presenta en la piel, se ha identificado que el sitio más frecuente de localización en la mayoría de las mujeres es en los miembros inferiores, mientras que en los hombres es en la espalda. Estas lesiones son identificadas inicialmente por el médico clínico de primer contacto, ya que son lesiones evidentes con un cambio en la coloración de la piel y la biopsia corrobora la sospecha diagnóstica. Los métodos de imágenes no tienen un papel relevante en el diagnóstico inicial del MMC.

Actualmente se ha enfatizado en el diagnóstico temprano del melanoma, ya que esto ha disminuido la mortalidad en aproximadamente 20%. A este respecto, se estima que la amplia variabilidad de los reportes en la literatura médica en cuanto a la tasa de mortalidad, depende más de la estadificación al momento del diagnóstico que de las variaciones quirúrgicas y de otras técnicas de tratamiento.^{3,7} La identificación del MMC es clínico, siguiendo las reglas ABC del grupo cooperativo de melanoma de la Universidad de Nueva York con la modificación DEF, alertando a los médicos de cuando una lesión pigmentada puede ser sospechosa: **A**simetría

Tabla 1.

Clasificación del tumor primario.

Tumor "T"	Espesor	Subclasificación
Tis	<i>in situ</i>	N/A
T1	< 1 mm	a: sin ulceración y mitosis < 1/mm ² b: con ulceración o mitosis > 1/mm ²
T2	1-2 mm	a: sin ulceración b: con ulceración
T3	2-4 mm	a: sin ulceración b: con ulceración
T4	> 4 mm	a: sin ulceración b: con ulceración

de la lesión. **B**ordes irregulares. Variación en el **C**olor y **D**íámetro mayor de 6mm. **E**xistencia de nevo melanocítico con recientes cambios en color y tamaño. **F** (hallazgos, por sus siglas en inglés). Es decir, hallazgos de nuevas lesiones pigmentadas, especialmente en personas mayores de 40 años.

En anatomía patológica los pueden categorizar en general en cuatro subtipos, de los cuales por orden de frecuencia encontramos el MMC con invasión superficial (70%), el melanoma nodular (20%), el melanoma maligno lentigo (5% a 10%) y el melanoma lentiginoso acral (2% a 8%), siendo la variedad lentigo, la mayormente asociada con la exposición de la piel a la radiación solar, siendo su localización más frecuente en la cara.³

Se estima que aproximadamente entre el 82% y 85% de los pacientes se presentan con enfermedad localizada, del 10% al 13% con enfermedad regional y del 2% al 3% con enfermedad metastásica.

▷ ESTADIFICACIÓN Y PRONÓSTICO

La confirmación anatomopatológica y la correcta microestadificación del grosor del tumor (tamaño en relación a su profundidad), son esenciales para definir la estrategia terapéutica y predecir el riesgo de metástasis. En cuanto a la microestadificación se pueden utilizar dos métodos: 1) el método Breslow, que mide el grosor de la lesión utilizando un micrómetro ocular para definir la altura vertical total del melanoma, desde su superficie hasta la parte más profunda de la lesión (independientemente, de las capas de la dermis que éste pueda alcanzar a invadir). 2) El método de Clark estatifica de acuerdo con la invasión, a los diferentes niveles de la dermis y el tejido celular subcutáneo. Al respecto, se ha demostrado que el tamaño del tumor confirmado por el método

Tabla 2.

Clasificación de ganglios linfáticos.

Ganglios "N"	Número	Subclasificación
N0	No detectados	N/A
N1	1	a: micrometástasis b: macrometástasis
N2	2 o 3	a: micrometástasis b: macrometástasis c: metástasis en tránsito
N3	4 o más	N/A

Breslow es el factor pronóstico más importante en el MMC clínicamente localizado, siendo un parámetro altamente reproducible.³ La agresividad biológica es notada solamente con el tamaño (en forma milimétrica) de la lesión, lo que aumenta su potencial de malignidad, por lo cual el estadio o subestadio avanza por cada milímetro. La categoría T (**Tabla 1**), esta determinada en forma integral como T1 = 1 mm, T2 = 2 mm y T3 = 2-4 mm, las subcategorías como son la ulceración o la pérdida de la capa de la epidermis, corroborados por histopatología avanzan el estadiaje.^{1,2,7,8} Los ganglios regionales (N) son identificados con la técnica del ganglio centinela, el número de ganglios identificados definen la categoría N (**Tabla 2**).

El *American Joint Committee on Cancer* (AJCC) ha desarrollado un sistema de cuatro estadios, que permite la subclasificación del tumor primario localizado de acuerdo con su potencial de malignidad (se han incluido la revisión de 17 600 pacientes con MMC).^{5,9} El estadio I y II se refiere al melanoma maligno localizado y ganglios linfáticos negativos. Este estadio se considera curable únicamente con escisión quirúrgica. El estadio III incluye los pacientes con metástasis a ganglios linfáticos, tanto regionales como los satélites o incluso metástasis en tránsito. Los pacientes con metástasis a distancia representan el estadio IV (**Tablas 3 y 4**).

La correcta estadificación del MMC tiene un papel extremadamente importante, en cuanto es diagnosticado. Aquellos pacientes con un tumor localizado tienen aproximadamente una tasa de supervivencia a cinco años del 98%, mientras que aquellos que tienen enfermedad metastásica su supervivencia y pronóstico son desafortunados. Los pacientes que tienen ganglios locoregionales alcanzan una supervivencia del 60%, con enfermedad metastásica puede ser inclusive del 16% o menor a cinco años.

Después de la resección del MMC, el análisis del grosor Breslow nos proporciona un estimado inmediato de la probabilidad de metástasis a los ganglios linfáticos o a distancia. En los pacientes con grosor < 1 mm, la

Tabla 3.

Clasificación de las metástasis a distancia.

Metástasis "M"	Lugar	Niveles séricos de DHL
M0	No detectados	N/A
M1	Piel, subcutáneas, ganglios distantes	Normal
M2	Pulmón	Normal
M3	Otros órganos	Elevada

probabilidad de metástasis es muy baja por lo que las técnicas de imagen no son costo-efectivas. No obstante, en algunos institutos se realiza el procedimiento de identificación del ganglio centinela. Los pacientes con grosor Breslow de 1 a 4 mm tienen un incremento en el riesgo de metástasis ocultas a ganglios regionales, pero tienen un relativo bajo riesgo de metástasis a distancia. Hafner y colaboradores han demostrado que la realización del procedimiento de ganglio centinela con biopsia, es la evaluación mejor costo-efectiva para estatificar a este tipo de pacientes. Al respecto, se realiza la evaluación mediante imagen PET (por sus siglas en inglés, *Positron Emission Tomography*) con 2-[¹⁸F]-fluoro-2-desoxi-D-glucosa (FDG) en búsqueda de metástasis a distancia, únicamente cuando se detecta positivo al ganglio centinela. Los pacientes con grosor Breslow > 4 mm tienen un alto riesgo (30% a 70%) de desarrollar metástasis a distancia. Tomando en cuenta que este tipo de tumor maligno tiene un patrón impredecible/heterogéneo en el desarrollo de metástasis a distancia, es altamente recomendable la estadificación del cuerpo completo mediante PET/CT con FDG. Recordemos que en épocas pasadas, se valía de la combinación de modalidades de imagen convencional como radiografía de tórax, ultrasonido (USG), tomografía computada (CT), resonancia magnética (RM) y el gammagrama óseo. A pesar de todo ello, la identificación específica de tejido tumoral resulta muy difícil (incluyendo resultados erróneos de sub o sobre estadificación, múltiples falsos positivos y/o falsos negativos). Como resultado de la baja certeza diagnóstica en general de las técnicas de imagen morfológica, del mismo modo han sido empleados múltiples radiotrazadores en medicina nuclear para tratar de identificar las metástasis por MMC. Entre ellas, se pueden mencionar al citrato de galio-67, inmunogammagrafía con anticuerpos monoclonales, pentetreótide-indio-111, metoxi-isobutil-isonitrilo (MIBI)-99mTc, metil-tirosina-yodo-123, fluoro-etil-tirosina-flúor-18, iodobencil-furan-yodo-123, fluoro-dopa-flúor-18, fluoro-desoxi-uridina-flúor-18 y bromodeoxi-uridina-bromo-76. Sin embargo,

Tabla 4.

Estadios clínicos en melanoma maligno cutáneo.

Estadio	"T"	"N"	"M"
IA	T1a	N0	M0
IB	T1b o T2a	N0	M0
IIA	T2b o T3a	N0	M0
IIB	T3b o T4a	N0	M0
IIC	T4b	N0	M0
III	Cualquier T	N1	M0
IV	Cualquier T	Cualquier N	M1

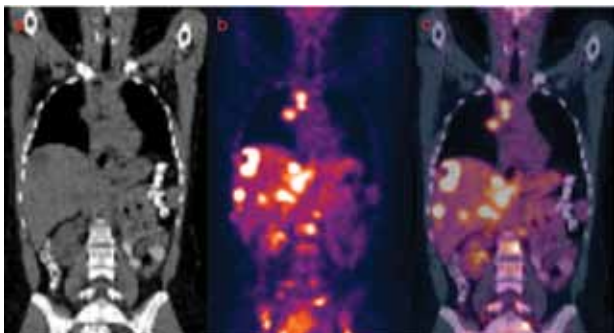
no ofrecen ninguna ventaja significativa en cuanto a sensibilidad diagnóstica para la estadificación sistémica de metástasis por MMC (el resultado en general son falsos negativos). También han sido utilizados algunos otros trazadores marcados con carbono-11 en estudios experimentales, pero debido a la corta vida media física del mismo, su uso clínico a este respecto es limitado.

▷ PET/CT FLUORODESOXIGLUCOSA-FLÚOR-18

En la actualidad, el FDG es el radiotrazador principalmente utilizado para la estadificación del MMC. Experimentos *in vitro* e *in vivo* han demostrado una alta acumulación de FDG en células tumorales de melanomas, incluso mayor que en cualquier otro tipo de tumores malignos. Como resultado de lo mismo, encontramos que los focos de melanoma macroscópicos (refiriéndonos específicamente al tamaño que debe estar por arriba de la capacidad de resolución del equipo, que en general tienen una capacidad de resolución espacial teórica de 5-6 mm) son fácilmente detectados en la imagen de PET con FDG.³ El grado de captación de FDG en las células con MMC, se correlaciona con la viabilidad tumoral y la proliferación celular.¹⁰ Más aún, múltiples estudios publicados han demostrado que la evaluación mediante las imágenes de PET con FDG son de mucha mayor utilidad para la estadificación con adecuada relación costo-beneficio, comparativamente con la batería de estudios convencionales (por ejemplo radiografías, TC, RM). Además, el estudio de PET con FDG ha influido e impactado de forma significativa en el cambio de la estrategia terapéutica en pacientes con MMC de alto riesgo (entre el 15% y 49%).¹¹ Es conocido también, que el patrón de diseminación del MMC es altamente impredecible por lo que una vez más, una de las mayores ventajas que proporciona la evaluación mediante el estudio de PET/CT con FDG sobre la TC convencional

Figura 1.

Imágenes de PET-CT en reconstrucciones coronales de la TC a), PET b) y la fusión PET-CT c). Paciente femenino de 30 años con MMC estadio IIB en abdomen tratada con cirugía. El estudio PET-CT demostró múltiples lesiones hipermetabólicas en mediastino, hígado y hueso no observadas por los métodos de imagen convencionales. Su estadio cambió a IV y se modificó el plan terapéutico.



(que habitualmente se practica de manera regional), es la obtención de imágenes de cuerpo completo (desde la convexidad del cráneo hasta los pies), lo que implica la posibilidad de evaluar metástasis desconocidas o incipientes. Por todo lo anterior, muchos autores apoyan que a excepción del cerebro, la evaluación de cuerpo completo mediante el estudio de PET/CT con FDG puede reemplazar con mucho a la batería de estudios convencionales en los pacientes con MMC de alto riesgo.

El estudio de PET/CT con FDG es la técnica más sensible para la evaluación del MMC en estadios III y IV. Algunos autores aseguran que dicho estudio, muestra baja sensibilidad para la estadificación en estadios I y II, al respecto también es pertinente considerar que muy probablemente ello se deba al bajo potencial de malignidad del propio tumor, más que a la propia limitación del estudio de PET/CT con FDG.

En una reciente publicación de Wahl y colaboradores se considera que la evaluación mediante PET/CT con FDG, es la técnica de elección para los pacientes con MMC y bajo las siguientes condiciones: a) Pacientes con alto riesgo de presentar metástasis a distancia y/o extensión de la enfermedad locorregional (grosor Breslow > 4mm y/o ganglio centinela positivo). b) Pacientes con hallazgos sospechosos de metástasis a distancia. c) Pacientes con una lesión metastásica conocida, en quienes se planea tratamiento quirúrgico de la misma, para descartar otras posibles lesiones ocultas. d) Paciente con alto riesgo en quienes se considera administrar inmunoterapia (el tratamiento adyuvante con interferón α recombinante está indicado sólo en pacientes libre de enfermedad,

después de la resección de un MMC de alto riesgo). e) Para la evaluación de la respuesta al tratamiento.

En la guía de NCCN, además encontramos que la evaluación mediante PET/CT con FDG está indicada en el seguimiento desde el estadio IIB al IV, tanto para evaluar enfermedad persistente o cicatriz local recurrente, como para la recurrencia ganglionar o enfermedad a distancia en su caso. Asimismo, se debe considerar la evaluación con RM de cerebro con periodicidad anual. La indicación de las técnicas de evaluación tanto de imagen como del PET/CT, no se recomiendan a partir de que el paciente ha cumplido un tiempo mayor a cinco años libre de enfermedad.⁷

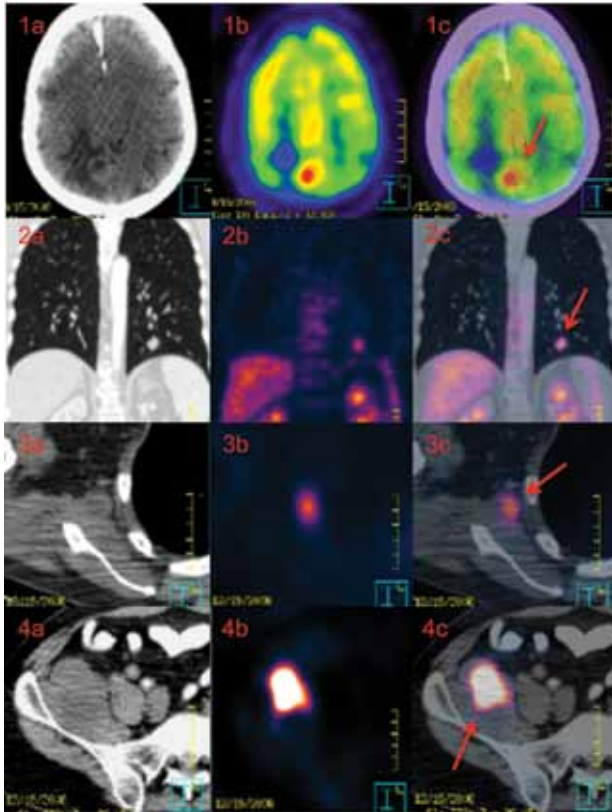
La biopsia del ganglio centinela ha cambiado dramáticamente la estadificación quirúrgica y el manejo terapéutico de los pacientes con MMC. Definitivamente, está recomendada la biopsia del ganglio centinela en pacientes con MMC con grosor Breslow de 1 a 4 mm y/o con alto riesgo de presentar enfermedad locorregional. En caso de diseminación tumoral microscópica al ganglio centinela, debe realizarse la evaluación complementaria PET/CT con FDG de cuerpo completo, en búsqueda de posibles metástasis a distancia.³

En un estudio realizado por Reinhardt y colaboradores se evaluó la exactitud diagnóstica mediante PET/CT con FDG, en donde se detectó en forma significativa más metástasis viscerales y no viscerales, respecto a la evaluación con imagen PET o el estudio de CT de forma aislada (con una sensibilidad calculada del 98.7% vs 88.8% y 69.7%, respectivamente). Se concluye que el PET/CT provee de manera significativa, mayor exactitud en la estadificación de los factores N y M, respecto a la imagen PET y CT aisladas.¹²

Gracias a la alta certeza diagnóstica de la evaluación mediante PET/CT con FDG, se ha logrado un impacto importante en el cambio del manejo terapéutico, así como en la estimación del pronóstico de los pacientes con MMC. Esto se ha demostrado en múltiples estudios previos, entre ellos, tenemos un estudio retrospectivo realizado por Harris y colaboradores, que involucró 92 pacientes con melanoma (84% en estadio III y IV), en donde se demostró el impacto del PET/CT con FDG. Se encontró que en el 32% de estos pacientes, fue necesario realizar cambios a la estrategia terapéutica elegida. También se determinó en forma categórica que la evaluación mediante PET/CT con FDG, no tiene mayor impacto en la estadificación de pacientes con MMC en estadios I y II.¹² Otros estudios publicados mostraron una modificación en la estrategia de tratamiento entre 15% a 49% de pacientes en estadios III o IV, después de la estadificación mediante PET/CT con FDG (**Figura 1**).¹³⁻¹⁶

Figura 2.

Imágenes de TC, PET y fusión PET-CT de un paciente masculino de 49 años sin antecedentes oncológicos, inicia sintomatología súbitamente con mareo, sudoración y hemiparesia izquierda, se sospecha lesión metastásica por CT. El estudio de PET/CT con FDG de cuerpo completo demuestra lesión cerebral parietal derecha hipermetabólica con índice lesión tejido sano de 1.70 (1a, 1b y 1c), nódulo pulmonar izquierdo (2a, 2b y 2c), lesión en axila derecha (3a, 3b y 3c) y lesión en el compartimiento psoas iliaco derecho (4a, 4b y 4c). Se confirmó el diagnóstico de MMC a nivel plantar del pie izquierdo.



Wahl reporta en su experiencia, que la estadificación realizada mediante PET con FDG, ocasiona cambios en la estrategia de tratamiento elegida previamente hasta en el 20% de los pacientes con MMC de alto riesgo. Al respecto, concluye que la integración de la evaluación mediante PET con FDG en el algoritmo diagnóstico trae como resultado una tasa de ahorro-costo de 2:1, debido a la cancelación de procedimientos innecesarios.³

Pfanneberg y colaboradores compararon prospectivamente la exactitud global y por sitio, además del impacto en el tratamiento de los pacientes con el uso del estudio PET/CT con FDG, frente a la RM para la estadificación del melanoma avanzado (estadios III y IV). Concluyendo que el PET/CT

con FDG fue significativamente más exacto en la estadificación N y en la detección de metástasis a distancia, comparada con la RM y la TC, presentando sensibilidades del 86.7% vs 78.8% y 75%, respectivamente. Mientras que la RM fue más sensible en la detección de metástasis hepáticas, óseas y cerebrales en relación al PET/CT y la TC, con 90.6% vs 79.8% y 77.1%, respectivamente (Figura 2).¹⁷

▷ LIMITACIONES DE LA EVALUACIÓN PET/CT-FDG

Aunque el MMC es uno de los tumores con mayor avidéz por la incorporación de FDG, ya que en general se conoce que la resolución espacial del equipo PET es limitada para lesiones menores de 5 mm en promedio. Además, dicha resolución es degradada tanto por el espacio entre el campo de visión y los detectores del equipo, como por los diferentes métodos para filtrar las imágenes PET, que habitualmente se aplican para su análisis posterior. Por lo que generalmente se asume, que la enfermedad micrometastásica no puede ser detectada certeramente por ninguna modalidad de imagen no invasiva. Aunque en la actualidad se promueve la mejoría en cuanto a la resolución espacial, incluso se ha publicado que los nuevos equipos pueden alcanzar una resolución de hasta 1.5 mm, aún no se encuentran disponibles ampliamente en la práctica diaria. Por lo tanto, se recomienda ampliamente la gammagrafía y biopsia del ganglio centinela, dicha evaluación es aceptada como la más efectiva para la estadificación microscópica. Se ha demostrado que la acumulación de FDG por las metástasis ganglionares, depende del involucro/invasión tumoral al ganglio en más del 50%, o de la infiltración capsular y tamaño de la metástasis. Crippa y colaboradores encontraron que la evaluación de PET con FDG detectó el 100% de las metástasis con tamaño de 10 mm o mayores, el 83% de las metástasis con tamaño entre 6-10 mm, pero sólo el 23% de las metástasis con tamaño de 5 mm o menores.

Por otra parte, la imagen PET por sí sola es menos sensible para detectar metástasis pulmonares, específicamente lesiones menores a 1 cm (micronódulos). Gritters y colaboradores¹⁸ han encontrado desde el año de 1996, una sensibilidad de sólo 15% para determinar enfermedad pulmonar metastásicas. Hoy en día, al respecto se ha mejorado notablemente gracias a la utilización de equipos “híbridos”, los cuales incorporan el anillo de CT, que trae como resultado lo que conocemos como estudios fusionados de PET/CT, por lo cual de esta forma dicha desventaja ha quedado resuelta.

Se demostró que la evaluación PET-FDG es menos sensible que la CT contrastada o la RM para la detección de metástasis cerebrales, ya que en un estudio de 38 lesiones

metastásicas, en 40 pacientes que tenían enfermedad metastásica extracraneal, la sensibilidad del PET sólo fue de 61% comparado con 99% de la RM.¹⁷ El problema que se presenta a este nivel es la captación fisiológica de la FDG por el tejido cerebral, lo que llega a enmascarar las lesiones, por lo cual siempre es recomendable realizar RM cuando se sospeche de lesiones a este nivel.¹⁹⁻²¹ También se ha demostrado, que la evaluación de PET con FDG es menos sensible para la detección de metástasis hepáticas comparado con la RM, principalmente porque que el tamaño de las lesiones está relacionada con la sensibilidad del PET.

Gran parte de las publicaciones utilizan protocolos que no incluyen la TC diagnóstica (contrastada, multiplanar y de alta resolución). Los resultados obtenidos al respecto en general consideran un incremento de la certeza diagnóstica, con mayor capacidad de detectar las metástasis en órganos sólidos y pulmonares subcentimétricas (micronódulos), que estén por debajo de la resolución de la imagen PET. Según la experiencia del Hospital de Dukes,²² se ha demostrado que el contraste oral no iónico de baja atenuación es muy útil para diferenciar asas intestinales de lesiones sospechosas de metástasis mesentéricas, peritoneales o retroperitoneales. Por otro lado, el contraste oral al ser de baja atenuación no produce artificios significativos para las imágenes PET.

El uso de contraste intravenoso en los Estados Unidos aún no se incluye de manera rutinaria, pero en centros hospitalarios de Latinoamérica se ha extendido en forma significativa debido al incremento en la certeza diagnóstica que ello ofrece, pues brinda la posibilidad de emitir una impresión diagnóstica global y por lo tanto, aumenta en forma significativa la especificidad del estudio. Desafortunadamente estos hallazgos no han sido publicados. En muchas ocasiones, la localización de las metástasis se confirma con la imagen de CT, pero algunas veces las áreas sospechosas de acumulación de FDG que se encuentran en áreas de captación fisiológica, se pueden confirmar o descartar con el componente CT del estudio. Por otra parte, pequeños nódulos que tomográficamente no cumplen con los criterios de malignidad pueden ser hipermetabólicos, por lo que son caracterizados como malignos en el estudio integral. Contrariamente se pueden presentar adenomegalia, las cuales son hipometabólicas, por lo cual se debe de concluir que corresponden a adenomegalias de tipo inflamatorias y/o reactivas.^{23,24}

En México, en las instituciones de los autores se ha protocolizado la evaluación mediante PET/CT con FDG, en la que se integra la administración de contraste intravenoso, debido a que se ha verificado que aumenta la

sensibilidad y la especificidad en forma importante y se ha considerado como la técnica de elección para estadificar, restadificar y/o valorar la eficacia del tratamiento en los pacientes con MMC. El estudio prospectivo que desarrolló Strobel y colaboradores,²⁵ determinó la exactitud del PET/CT con interpretación adicional diagnóstica del componente CT en pacientes con MMC de alto riesgo. En este estudio, se concluye que la sensibilidad del PET/CTd (PET/CT diagnóstico) con respecto al PET/CTbd (PET/CT baja dosis) fue de 98% *vs* 85%, la especificidad de 94% *vs* 86% y la exactitud diagnóstica de 96% *vs* 91%, respectivamente (**Figura 3**).

Otro aspecto a considerar como limitantes es la evaluación de lesiones de la piel, en algunos casos representan un problema, ya que es posible encontrar actividad focalizada en ésta debido a ciertos procesos inflamatorios locales, cambios posquirúrgicos, sitios de inyección y/o contaminación (por ejemplo, con orina), entre otros. Todos ellos nos pueden dar artificios o falsos positivos, por lo cual se debe evaluar con mucho cuidado y detalle los hallazgos encontrados en la piel, en pacientes con MMC. Al respecto, se recomienda revisar la imagen PET sin corrección de atenuación, debido a que incrementa la sensibilidad precisamente a nivel de la piel y tejido celular subcutáneo (**Figura 4**).

▷ CONCLUSIONES Y FUTURAS CONSIDERACIONES

El estudio de PET-CT con FDG y con TC diagnóstica es la técnica con mayor exactitud para la evaluación del MMC en estadios IIB y IIC, con prueba de ganglio centinela positiva, y estadios III y IV.

Este proporciona ventajas importantes comparativamente con los estudios de imagen de rutina, por lo que ha tenido un impacto significativo en los últimos años. La ventaja principal de la evaluación PET/CT con FDG, particularmente en el caso de MMC y considerando que su diseminación metastásica es impredecible, éste nos brinda la posibilidad de adquirir el estudio de cuerpo completo de manera relativamente fácil.

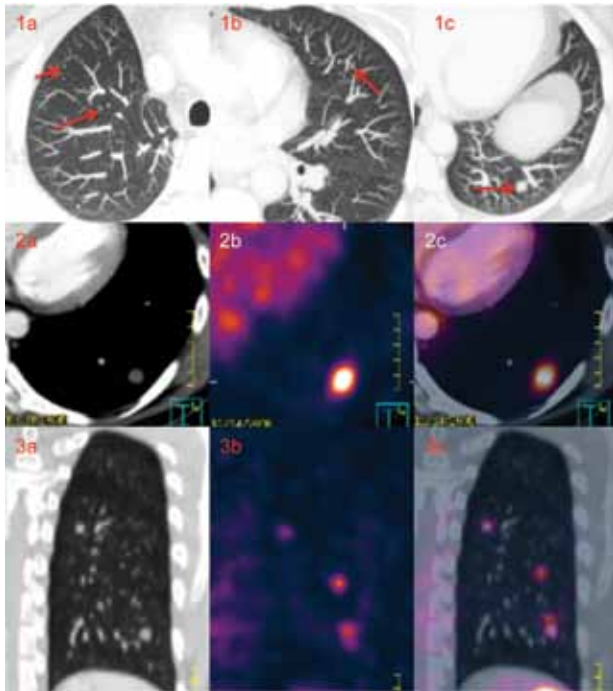
Su principal limitación representa las metástasis cerebrales, por lo que el complemento con RM está indicado. Por otra parte, el estudio PET/CT con FDG no sustituye al gammagrama con biopsia del ganglio centinela en la estadificación de la adenopatía locorregional.

Proponemos un algoritmo diagnóstico que facilite la toma de decisiones en la práctica clínica (**Figura 5**).

Las indicaciones del PET/CT con FDG para la evaluación de pacientes con MMC deben de ser muy precisas, para evitar su sobreuso o subutilización. Al día de hoy basado en las evidencias descritas y en las guías

Figura 3.

Imágenes de TC (1a, 2b y 3c) con ventana para pulmón y MIP (máxima intensidad de proyección) que demuestran múltiples nódulos pulmonares bilaterales (flechas) que miden entre 0.3 a 1.1 cm. en paciente masculino de 52 años de edad con MMC de alto riesgo. Las imágenes de PET-CT con FDG (CT, PET y fusión PET-CT) en planos axial (2a, 2b y 3c) y sagital (3a, 3b y 3c) corroboran hipermetabolismo de alto grado de los nódulos de mayor tamaño (mayores de 0.8 cm).



publicadas, se sugiere que el estudio se realice en las siguientes condiciones:²⁶

En el diagnóstico:

1. No está indicado en el diagnóstico inicial de pacientes con sospecha de MMC.

En la estadificación:

1. No está indicado en la evaluación del compromiso ganglionar locorregional. No reemplazar la biopsia del ganglio centinela en pacientes con MMC de tronco y extremidades, en estadios tempranos I y II.
2. No está indicado como primera opción, ante la sospecha clínica para la evaluación de la presencia de metástasis a distancia en el cerebro, en pacientes con MMC en estadios avanzados. En este caso, el método de elección es la RM.
3. Está indicado para evaluar metástasis a distancia en pacientes con MMC, en estadios avanzados (III y IV).
4. Está indicado para evaluar metástasis en ganglios linfáticos a distancia, en pacientes con MMC avanzado (estadios III y IV).

Figura 4.

Imágenes PET con FDG reconstruidas con parámetros de corrección de atenuación a) y sin reconstrucción con corrección de atenuación (b). Se recomienda siempre revisar las imágenes "no-correctadas", ya que nos permite evaluar en forma adecuada, lesiones en piel y/o superficiales.

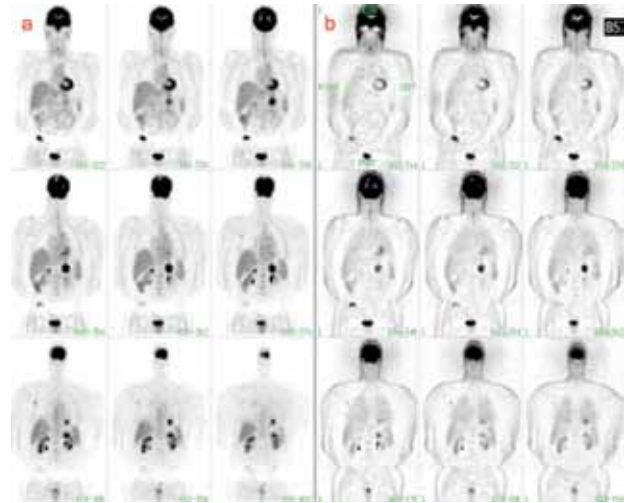
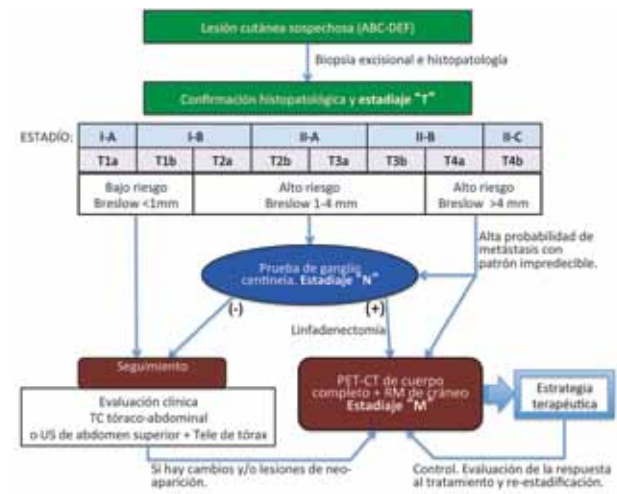


Figura 5.

Algoritmo diagnóstico para facilitar la toma de decisiones en la práctica clínica.



5. Está indicado para evaluar metástasis en pacientes con MMC de bajo riesgo (estadios I y II), pero con involucro del ganglio centinela.

En la reestadificación:

1. Está indicado para definir un tratamiento quirúrgico local agresivo, en pacientes con MMC estadio III, con enfermedad localmente agresiva y estudios de extensión convencionales negativos.

En la *evaluación de la enfermedad residual tumoral*:

1. El PET/CT está indicado para evaluar la respuesta al tratamiento, en pacientes con MMC de tronco y extremidades en estadio IV.

En la *evaluación de la recurrencia*:

1. Está indicado para la evaluación de la recurrencia, en pacientes con MMC de tronco y extremidades de alto riesgo.

También la evaluación mediante PET/CT con FDG resulta de mucha utilidad en el seguimiento de la respuesta al tratamiento. A medida que las opciones de tratamiento para los pacientes en estadios avanzados (enfermedad metastásica sistémica), continúan en evolución tratando de mejorar su sobrevida, se ha vuelto más frecuente la utilización del PET/CT con FDG para valorar su eficacia. De la misma forma, se encuentran en constante evolución la utilización de nuevos radiotrazadores, en un intento de mejorar la certeza diagnóstica en diversos escenarios clínicos, como por ejemplo se han desarrollado productos como fluorotimidina-F-18 para la valoración de la proliferación celular.

REFERENCIAS

1. Consultado el 22 de marzo de 2012. <http://caonline.amcancersoc.org/cgi/content/abstract/caac.20073v1>.
2. Ferlay J, Shin HR, Bray F, Forman D; Mathers C, Parkin DM, GLOBOCAN 2008 database: Fact Sheet (Internet). Lyon France: International Agency for Research on Cancer; 2010. Consultado el 4 de abril de 2012. http://globocan.iarc.fr/burden.asp?selection_pop=900&Text-p=World&selection_cancer=15120&Text-c=Melanoma+of+skin&pYear=2&type=0&window=1&submit=%A0Execute%A0
3. Wahl LR. Principles and Practice of PET and PET/CT. Second edition. USA. Lippincott Williams & Wilkins. 2009;275-286.
4. Consultado el 22 de marzo de 2012. <http://seer.cancer.gov/statfacts/html/melan.html#ref11>.
5. Ferlay JS, Bray F, Forman D, et al. Estimates of Worldwide burden of cancer 2008 GLOBOCAN 2008. *Int J Cancer* 2010;127:2893-2917.
6. Balch CM, Buzaid AC, Soong SJ, et al. Final version of the American Joint Committee on Cancer staging system for cutaneous melanoma. *J Clin Oncol* 2001;19:3635-3648.
7. Consultado el 22 de marzo de 2012. <http://www.nccn.com/index.php>
8. Consultado el 22 de marzo de 2012. www.inegi.gob.mx
9. Mohr P, Eggermont MM, Hauschild A, et al. Staging of cutaneous melanoma. *Ann Oncol* 2009;20:vi14-21.
10. Yamada K, Brink I, Bisse E, et al. Factors influencing [F-18] 2- fluoro-2-deoxy-D-glucose (F-18 FDG) uptake in melanoma cells: the role of proliferation rate, viability, glucose transporter expression and hexokinase activity. *J Dermatology* 2005;32:316-334.
11. Ronlad BW, Edward R. PET/CT Essentials for Clinical Practice. Editorial Springer 2006;75-88.
12. Harris MT, Berlangieri SU, Cebon JS, et al. Impact of 2-deoxy-2[F-18] fluoro-D-glucose Positron Emission Tomography on the management of patients with advanced melanoma. *Mol Imaging Biol* 2005;7:304-308.
13. Reinhardt MJ, Joe AY, Huber A, et al. Diagnostic performance of whole body dual modality 18F-FDG PET/CT Imaging for N-and M-staging of malignant melanoma : experience with 250 consecutive patients. *J Clin Oncol* 2006;24:911-913.
14. Falk MS, Triutt AK, Coakley FV, et al. Interpretation, accuracy and management implications of FDG PET/CT in cutaneous malignant melanoma. *Nucl Med Commun* 2007;28:273-280.
15. Tyler DS, Onaitis M, Kherani A, et al. Positron emission tomography scanning in malignant melanoma. *Cancer* 2000;89:1019-1025.
16. Gulec SA, Faries MB, Lee CC, et al. The role of fluorine-18 deoxyglucose positron emission tomography in the management of patients with metastatic melanoma: impact on surgical decision making. *Clin Nucl Med* 2003;28:961-965.
17. Phanneberg C, Aschoff P, Schanz S, et al. Prospective comparison of 18F-fluorodeoxyglucose positron emission tomography/computed tomography and whole body magnetic resonance imaging in staging of advanced malignant melanoma. *Eur J Cancer* 2007;43:557-564.
18. Gritters LS, Francis IR, Zasadny KR, et al. Initial assessment of positron emission tomography using 2-fluorine-18-fluoro-2-deoxy-D-glucose in the imaging of malignant melanoma. *J Nucl Med* 1993;34:1420-1427.
19. Deryk S, Neyns B, De Ridder M, et al. Utility and accuracy of 18F-FDG PET/CT in the detection of cerebral melanoma metastases. *J Nucl Med* 2010;51:507.
20. Laurent V, Trausch G, Brot O, et al. Comparative study of two whole-body imaging techniques in the case of melanoma metastases: advantages of multi-contrast MRI examination including a diffusion-weighted sequence in comparison with PET-CT. *Eur J Radiol* 2010;3:373-383.
21. Aukema TS, Olmos RA, Korse CM, et al. Utility of FDG PET/CT and brain MRI in melanoma patients with increased serum S-100B level during follow up. *Ann Surg Oncology* 2010;17:1657-1661.
22. Fuster D, Chiang S, Johnson G, et al. Is 18F-FDG PET more accurate than standard diagnostic procedures in the detection of suspected recurrent melanoma? *J Nucl Med* 2004;45:1323-1327.
23. Pfluger T, Schneider V, LaFougere Ch, et al. PET/CT in malignant melanoma: Contrast-enhanced CT (CE-CT) versus non-enhanced low-dose CT (NE-CT) *J Nucl Med*. 2009; 50:584.
24. Pfluger T, Melzer HI, Schneider V, et al. PET/CT in malignant melanoma: contrast-enhanced CT versus plain low-dose CT. *Eur J Nucl Med Mol Imaging* 2011;38:822-831.
25. Strobel K, Dummer R, Husarik DB, et al. High-Risk melanoma: accuracy of FDG PET/CT with added CT morphologic information detection of metastases. *Radiology* 2007;244:566-574.
26. Estévez JA, Acosta A, Díaz S, et al. PET-CT en pacientes con melanoma maligno. *Rev Colomb Cancerol* 2011;15:70-87.