

Adenocarcinoma de la glándula de Bartolino: informe de caso

Bartholin's gland adenocarcinoma: case report

Heenry Luis Dávila-Gómez,¹ Maribel Rodríguez-Matos,² Jorge Felipe Montero-León,³ José Moisés-Águila,⁴ Oscar Esquivel-Díaz,⁵ Iván Baigorria-Ortega.⁶

▷ RESUMEN

Las enfermedades malignas de la vulva son poco frecuentes en la oncología ginecológica, con una incidencia global de 3% a 5% de todos los casos de cáncer ginecológicos. El cáncer de la glándula de Bartolino representa sólo 15% de los cánceres vulvares y el adenocarcinoma es una forma rara de presentación de la malignidad de esta glándula. Es más común en mujeres mayores de 60 años, asociado a infecciones virales locales, inmunodeficiencia y tabaquismo. Su sintomatología es imprecisa en parte de los casos y el diagnóstico tardío, siendo la escisión tumoral incompleta en muchos casos, siendo necesario radio-quimioterapia adyuvante. Se presenta un caso de adenocarcinoma de Bartolino diagnosticado en el

▷ ABSTRACT

The malignant diseases of the vulva are infrequently in the Gynaecological Oncology, with global incidence about 3-5% of all gynaecology cancer cases. The Bartholin's gland cancer represents only 15% of vulvar cancers and the adenocarcinoma is a rarer form of presentation of the malignity of this gland. This illness is more common into older women, associated with viral diseases, immunodeficiency and smoke. Its signs and symptoms are imprecise in several cases and the diagnosis isn't early. For that reason, the complete excision is incomplete in many cases and the adjuvant radio-chemotherapy is necessary. A Bartholin's adenocarcinoma case is present, admitted in "Baire' Hero" Hospital of Young Island (Cuba) in November, 2009, with survival of only two months.

1Médico Especialista en Ginecología y Obstetricia. Médico Especialista en Medicina General e Integral. Asistente. Master en Atención Integral a la Mujer. Hospital Héroes del Baire. Isla de la Juventud, Cuba

2Especialista en Ginecología y Obstetricia. Médico Especialista en Medicina General e Integral. Instructor. Master en Urgencias Médicas. Hospital Héroes del Baire. Isla de la Juventud, Cuba

3Especialista de I Grado en Cirugía General. Diplomado en Ginecología Oncológica. Asistente de Oncología. Instituto Nacional de Oncología y Radiobiología (INOR). La Habana, Cuba.

4Médico Especialista en Anatomía Patológica. Hospital Héroes del Baire. Isla de la Juventud, Cuba

5Especialista en Ginecología y Obstetricia. Médico Especialista en Medicina General e Integral. Instructor. Hospital Héroes del Baire. Isla de la Juventud, Cuba

6Especialista en Cirugía General. Médico Especialista en Medicina General e Integral. Hospital Héroes del Baire. Isla de la Juventud, Cuba

Correspondencia: Dr. Heenry Luis Dávila Gómez. Calle 24 N° 5508 altos entre 55 y 57. Nueva Gerona. Isla de la Juventud. Cuba. 25100. Teléfono: (53)46 32-6729. *Correo electrónico:* heenry@ijv.sld.cu

servicio de Ginecología del Hospital Héroes del Baire de la Isla de la Juventud (Cuba) en noviembre de 2009, con una supervivencia de sólo dos meses.

Palabras claves: Adenocarcinoma, Bartolino, supervivencia, Cuba.

Keywords: Adenocarcinoma, Bartholin's gland, survival, Cuba.

▷ INTRODUCCIÓN

Al carcinoma de la vulva le corresponde 4% de todos los cánceres femeninos del tracto genital inferior y su incidencia es inferior a los del útero y ovario pero superior al de trompa y vagina. En los Estados Unidos de América, representa 0.3% de todos los cánceres en la mujer y de 3% a 5% de los cánceres del aparato ginecológico, con una edad media al debut de 67 años.¹

En la última década su incidencia ha aumentado, según los informes del *Annual Report*.² Este crecimiento en la incidencia parece estar en relación con el aumento del promedio de vida de la mujer pues de forma global se evidencia que en la mujer post-menopáusica la incidencia puede duplicarse respecto a la edad reproductiva.³ Sin embargo, se observa un desplazamiento del promedio de casos hacia edades más tempranas, motivado por el aumento de la prevalencia del papiloma virus humano (HPV).^{4,5} Otros factores de riesgo asociados a la aparición del cáncer de vulva son las infecciones virales ginecológicas, destacando el virus del herpes simple, el aumento del número de compañeros sexuales, uso de corticoides y drogas inmunosupresoras, el tabaquismo y algunas enfermedades crónicas como la diabetes mellitus y la hipertensión arterial.⁶ Igualmente, las hijas de pacientes que han recibido tratamiento de dietilestilbestrol tienen un riesgo incrementado de padecer un cáncer de vulva o vagina, especialmente de células claras.⁷

Las glándulas de Bartolino forman parte del aparato glandular del segmento genital inferior, siendo asiento de lesiones malignas en casos muy excepcionales. Se le atribuye su descubrimiento a Caspar Bartholin (1655-1738), aunque tardaron muchos años para que se hiciera la primera descripción de un cáncer local.⁸

El adenocarcinoma primario más importante de la vulva es el que surge en las glándulas de Bartolino, a pesar de ser una afección muy rara. Este tumor puede insertarse en otras glándulas de la piel adyacentes o en la misma

vulva, incluyendo las glándulas sudoríparas y las glándulas de Skene.^{9,10}

El cáncer de la glándula de Bartolino representa entre 1% a 2% de todas las neoplasias malignas de la vulva, constituyendo toda una rareza, incluso en algunos casos no queda claro su origen en los cortes histológicos. En tal sentido, se han establecido algunos criterios para plantear el diagnóstico de una malignidad primaria a este nivel, como son: una posición anatómica consistente con un tumor de Bartolino, piel subyacente intacta, áreas de transición aparente entre los elementos normales y neoplásicos, compromete áreas de la glándula de Bartolino con un origen histológico compatible con la glándula y la no evidencia de cualquier otro tumor primario.¹¹ Entre los principales tumores malignos de la glándula de Bartolino están los adenocarcinomas y los carcinomas escamosos, pero el primero ocupa 80% de los tumores primarios de este sitio. Otros, como el carcinoma quístico adenoideo, se encuentran en 15% de todos los tumores de esta glándula.¹² Menos frecuente es el carcinoma adenoescamoso y el carcinoma de células transicionales.¹³

El carcinoma de la glándula de Bartolino suele aparecer en mujeres de edad avanzada y es raro en aquellas por debajo de los 50 años de edad. Si después de drenar un quiste de la glándula de Bartolino, persiste una masa indurada, la extirpación de la glándula está indicada, aunque una biopsia por aspiración con aguja fina (BAAF) puede ayudar a corroborar el diagnóstico.¹⁴

Los carcinomas dentro de la glándula de Bartolino generalmente son tumores sólidos y, a menudo, con infiltración profunda de los tejidos. Diversas variedades de tipos histológicos de adenocarcinomas se han encontrado en las glándulas: mucinosos, papilares, mucoepidermal y de células transicionales.¹⁵

El adenocarcinoma de la glándula de Bartolino es reactivo al antígeno carcinoembrionario. Una característica del adenocarcinoma es que se reconoce la transición del tumor al tejido glandular. Este tumor es de difícil

diagnóstico en su etapa temprana por estar situado en la profundidad de la glándula. Cuando se realiza el diagnóstico, ya se han invadido los ganglios inguino-femorales.¹⁶

El carcinoma de la glándula de Bartolino ha sido tratado tradicionalmente por vulvectomía radical con linfadenectomía inguinal y pélvica; sin embargo, las metástasis ganglionares pélvicas son raras si no están infiltrados los ganglios inguinales superficiales centinelas y, la linfadenectomía pélvica de rutina no está justificada.¹⁷

Por lo inusual que resultan las patologías malignas de esta glándula se presenta un caso de adenocarcinoma de la glándula de Bartolino, diagnosticado en el servicio de Ginecología del Hospital Héroes del Baire de la Isla de la Juventud, en Cuba.

▷ CASO CLÍNICO

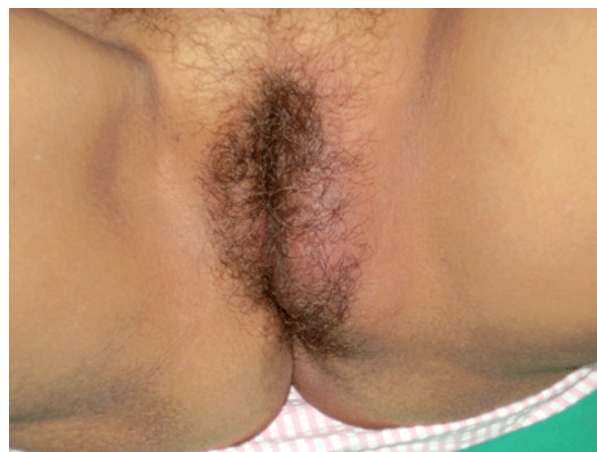Mujer de 59 años de edad con antecedentes de microesferocitosis hereditaria (esplenectomizada) e hipertensión arterial. Historia obstétrica: G₃P₂ (eutócicos) A₁ (provocado); IVSA a los 18 años, no había usado anticonceptivos hormonales ni dispositivos intrauterinos y con todas sus citologías orgánicas actualizadas y negativas. En octubre de 2009 fue valorada en el servicio de Ginecología del Hospital Héroes del Baire de la Isla de la Juventud (Cuba) por una tumefacción dolorosa de la región vulvar del lado izquierdo, siendo interpretada como una bartolinitis para lo cual llevó tratamiento antiinflamatorio, antibióticos y medidas locales, a pesar de lo cual no se observó mejoría clínica evidente al cabo de 21 días, siendo entonces re-evaluada. Para esta nueva consulta, la tumefacción no había aumentado de tamaño, el rubor local había disminuido pero el dolor se había acrecentado y la consistencia era algo más firme, a lo cual se sumaba toma del estado general desde hacía alrededor de una semana y marcada dificultad para la marcha, por impotencia funcional de la porción proximal del miembro inferior izquierdo.

En ese momento, al examen físico se apreció:

- Región vulvar: aumento de volumen localizado a nivel del labio mayor izquierdo, de ± 7cm de diámetro mayor que se extiende hasta casi la mitad posterior de ese labio y adherida a planos profundos, de consistente firme, dolorosa a la palpación. Se palpan múltiples adenopatías pequeñas en región inguinal izquierda, de consistencia firme y poco móvil (**Figura 1**).
- Examen con espéculo: no alteraciones a nivel de la pared de vagina, no leucorrea, cuello de múltipara, posterior de ± 2cm de aspecto normal.
- Tacto vaginal: útero de forma, tamaño y consistencia normal, anexos no tactables.

Figura 1.

Tumoración del labio mayor izquierdo.



- Tacto rectal: parametrio derecho normal, parametrio izquierdo impresionaba acortado.

Se indican estudios de química sanguínea encontrando sólo una anemia moderada de 97 g/L y una velocidad de sedimentación globular de 112 mm/h. Perfil hepático y renal normales.

Rx de tórax, ultrasonido renal y de hemiabdomen superior sin alteraciones.

Rx pelvis ósea: osteolisis de la rama inferior del hueso isquion izquierdo, se visualiza asa en posición normal, no otras alteraciones (**Figura 2**).

Ultrasonido ginecológico: útero y anejos sin alteraciones, DIU en posición normal, se visualizan adenopatías paracervicales izquierdas.

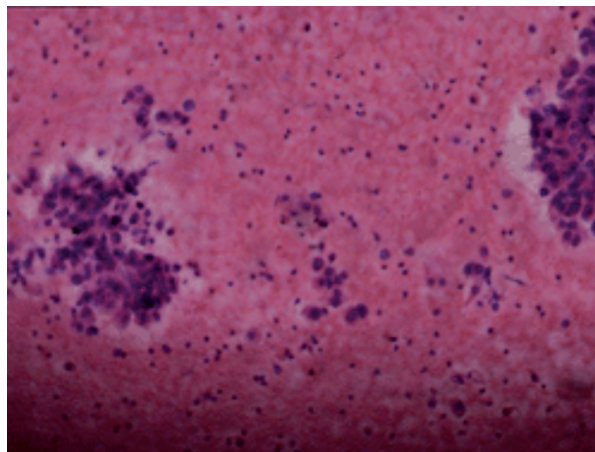
Se decidió realizar biopsia por aspiración con aguja fina (BAAF) de las adenopatías y de la tumoración. El resultado de la BAAF del ganglio muestra un infiltrado inflamatorio con células atípicas que impresionan metástasis (**Figura 3**). La BAAF del labio mayor izquierdo arroja como resultado un adenocarcinoma primario de la glándula de Bartolino (**Figura 4**).

Se valora el caso en el colectivo médico y en conjunto con Oncología se decide su remisión a la Consulta Central de Ginecología Oncológica del Instituto Nacional de Oncología y Radiobiología. Donde a finales de noviembre de 2009 se confirmó el diagnóstico y se decidió comenzar tratamiento con radio-quimioterapia. La paciente falleció a mediados del mes de diciembre de 2009.

Figura 2.
Osteolisis del isquion izquierdo.

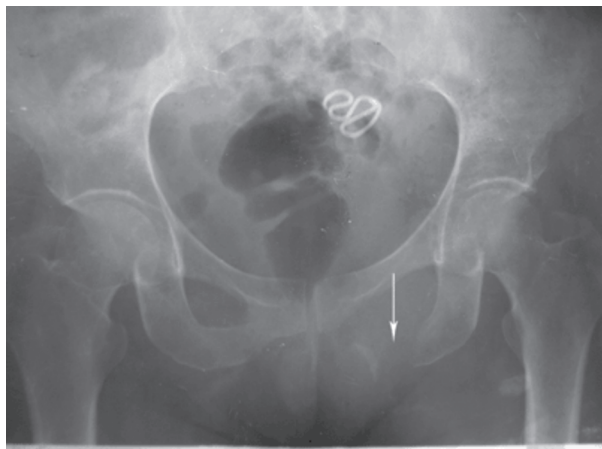

Figura 3.
Corte histológico de la metástasis ganglionar.



▷ DISCUSIÓN

Coincidente con la mayor parte de la bibliografía consultada con relación al tema, las enfermedades malignas de la vulva son afecciones pocos frecuentes de la práctica oncológica en Ginecología. Su incidencia global ronda 3% de todas las neoplasias ginecológicas.^{1,18} Una búsqueda en MEDLINE sólo devuelve ocho artículos de *Adenocystic Carcinoma Bartholin*, los cuales representan 15% de las malignidades de la glándula de Bartolino y estas a su vez, 5% de los cánceres de vulva-vagina, de por sí infrecuentes.¹⁹ Según el Anuario Estadístico del Ministerio de Salud Pública para el año 2009,²⁰ la Isla de la Juventud con una población femenina de 42 655 habitantes, 12.9% de ellas por encima de los 60 años tiene una incidencia anual promedio en la última década de 47 casos de cáncer ginecológico, reportándose sólo tres casos de neoplasias malignas de la vulva, lo que representa 0.6% de estas neoplasias y una tasa de 0.7 casos por cada 10 mil mujeres. En las memorias de más de 30 años de historia en este servicio de Ginecología, es el primer caso de se presenta de un proceso anarco-proliferativo primario de la glándula de Bartolino.

Varios autores coinciden en plantear que la mayor incidencia de esta enfermedad se presenta por encima de los 60 años, aún cuando no resulte una exclusividad de la tercera edad.^{18, 21, 22} La paciente que se presenta, si bien no superaba esta edad, si se encontraba bien cerca de

este valor, donde el efecto acumulativo de varios factores de riesgo se suma a la generalidad de limitada atención médica por tabúes y cuestiones sociales que es común encontrar a esta edad. Victoria y Ortiz publicaron un caso en 2006 de un caso con 37 años.¹ Vera y Prujá proponen la idea de que la precocidad de la afección está mediada por la presencia del HPV.²²

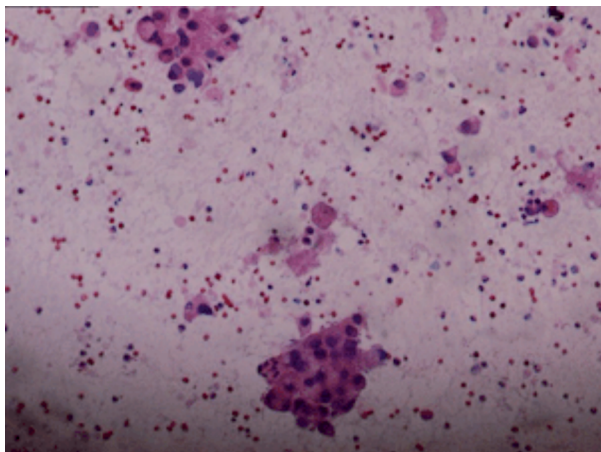
Si consideramos que aproximadamente 90% de los cánceres de la vulva son del tipo carcinoma escamoso, valoraremos cuan infrecuente resulta encontrar un melanoma, un carcinoma de células basales o el caso que nos ocupa, un adenocarcinoma.²³ A pesar de que 70% de los cáncer de vulva se asientan en los labios (sobre todo los labios mayores), el cáncer de Bartolino es excepcional.²¹

Debido a su localización profunda en la vulva, las malignidades de la glándula de Bartolino tienden a invadir la fosa isquiorrectal, metastazar estructuras anorrectales o las ramas del pubis, sin llegar incluso a “erosionar” la piel subyacente. Por tal motivo, la escisión radical con un adecuado margen oncológico es realmente difícil en estos cánceres de Bartolino, mucho más cuando el diagnóstico muchas veces se hace de forma tardía.²²

Este elemento es especialmente relevante en el caso que se presenta pues a pesar de lo profundo que resultó la extensión tumoral hasta el punto de producir la osteolisis casi total de la rama inferior del isquion, la sintomatología siempre fue muy imprecisa hasta finales de su evolución, incluso haciéndose más notable la tumoración vulvar

Figura 4.

Adenocarcinoma de la glándula de Bartolino.



antes de que se hicieran patentes los efectos osteoarticulares del crecimiento tumoral.

En relación con la dificultad de obtener una adecuada resección local, Copeland y colaboradores manifestaron resultados alentadores en la evolución de estos casos con la administración de radioterapia pos-operatoria adyuvante. Esto es especialmente apropiado en la presencia de márgenes positivos, aunque por sí sola no sea capaz de controlar la enfermedad residual.¹⁰

A pesar de que algunos autores encuentren en su serie de casos el predominio de la diseminación ganglionar bilateral de los nódulos inguinales,²⁴ en este caso sólo se identificaron linfonodos positivos en el lado de la lesión. En el momento del diagnóstico, al igual que en el caso que nos ocupa, las metástasis de los linfonodos inguinales están presentes en alrededor de la mitad de los casos de carcinoma de Bartolino. Esta propensión a la toma linfática ha sido atribuida a lo tardío que resulta el diagnóstico en la mayoría de los casos, así como a los caracteres del drenaje linfático regional, como vía de diseminación principal de estas estructuras del segmento ginecológico inferior. Los patrones de diseminación linfática del cáncer de Bartolino son similares a los de otras malignidades de la vulva: primariamente a los linfonodos inguino-femorales ipsilaterales, como ocurrió en el caso que presentamos, por lo que a menos que el tumor esté localmente diseminado, la linfadenectomía inguinal ipsilateral es razonable. Como en otros cánceres vulvares, si se encuentran

nódulos positivos, la radioterapia inguinal y pélvica puede ser mayor garantía de la linfadenectomía.^{10,25}

Las recurrencias locales, regionales y a distancia son comunes en el cáncer de la glándula de Bartolino, siendo las tasas de supervivencia inferior a las del carcinoma de vulva en general. Copeland y colaboradores informaron en una serie de 36 pacientes con este cáncer una recurrencia de 17% en las pacientes tratadas con hemivulvectomía (con o sin radioterapia) y 21% en las pacientes tratadas con vulvectomía radical.¹⁰

Finalmente, la supervivencia de este caso fue muy distante de lo que refieren algunos autores, mediando sólo menos de dos meses entre el diagnóstico en etapa III según la clasificación de la FIGO¹⁷ y el fallecimiento de la paciente. Para la enfermedad en la etapa I, la supervivencia de cinco años es aproximadamente 77%, para la enfermedad en etapas II y III, la supervivencia de cinco años es de 55% y 31% respectivamente. La supervivencia en cinco años para la etapa IV es rara.²¹ Por otra parte, según Vera y Prujá, el hallazgo de adenopatías inguinales invadidas ensombrece considerablemente el pronóstico de estas pacientes, de manera que la supervivencia a los cinco años es de 90% en las pacientes con tumores operables y sin adenopatías, pero disminuye a 50% si los ganglios están invadidos.²²

Nota del Autor: En el momento de tomarse las fotografías, ello fue aprobado por la paciente para la publicación de las mismas, con fines de investigación.

REFERENCIAS

1. Victoria C, Ortiz F, Durán F, Mata B, Martínez G, De Sus J, Sebastián J. Adenocarcinoma primario de vulva. A propósito de un caso. *Semergen* 2006;25: 28-29.
2. Green TH, Ulferder H, Meigs JV. Epidermoid carcinoma of the vulva: An analysis of 238 cases. Part I and II *Am J Obstet Gynecol* 1958;73:834.
3. Mabuci K, Bross DS, Kessler DH. Epidemiology of cancer of the vulva. A case control study. *Cancer* 1985;55:1843.
4. Newcomb PA, Weiss NS, Daling JR. Incidence of vulvar carcinoma in relation of menstrual reproductive, and medical factors. *INCI* 1984;73: 391.
5. Kaufman RH, Dreesman GR, Burke J. Herpes virus-induced antigens in squamous cell carcinoma in situ of the vulva. *N Engl J Med* 1981;305:483.
6. Friedrich R, Schaefer P, Krauer F. Intra-epithelial neoplasia of the vulva and smoking. *Gynakol Geburtshilfliche Rundsch* 1992;32:92.
7. Egan ME, Lipsky M. Diagnosis of vaginitis. *American Family Physician* 2000;62: 1095-104.
8. Meseguer García P, Roca Estellés MJ. *Histología para patólogos*. (Disponible on-line: <http://www.rediris.es/list/info/patologia.html>) Citado: 08/07/2007.
9. Taylor TN, Lacey CG, Shuman NA. Adenocarcinoma of Skene's duct associated with a systemic coagulopathy. *Gynecol Oncol* 1985;22:250.
10. Wick MR, Goellner JR, Wolfe JT. Vulvar sweat gland carcinoma. *Arch Pathol Lab* 1985;109:43.
11. Hoffman M. Malignancies of the Vulva. In: *Te Linde's Operative Gynecology*. 9th Edition, 2007. Lippincott Williams & Wilkins United States of America; p.1617-81.
12. Cho D, Buscena J, Rosenhein NB. Primary brast cancer of the vulva. *Obstet Gynecol* 1985;66:79.
13. Anaf V, Buxant F, Rodesch F. Adenoid cystic carcinoma of Bartholin's gland: what is the optimal approach? *Eur J Surg Oncol* 1999;25:406.

14. Imachi M, Tsukamoto N, Shigematsu T. Cytologic diagnosis of primary adenocarcinoma of Bartholin's gland. A case report. *Acta Cytol* 1992;36:167.
15. Ohno T, Nakano T, Abe A. Mucinous adenocarcinoma of Bartholin gland treated with radiation therapy: a case report. *Jpn J Clin Oncol* 2001;31:226.
16. Copeland LJ, Sneige N, Gershenson DM. Bartholin gland carcinoma. *Obstet Gynecol* 1982; 67:194.
17. Pérez M. Ginecología Oncológica Pelviana. Primera Parte. 1ª Edición. La Habana: Editorial Ciencias Médicas; 2006.
18. Wilkinson EJ, Stone IK. Atlas of vulvar disease, 1995. Williams & Wilkins Ed. Baltimore, United States of America;16(101):33-35.
19. Velarde D. Carcinoma Adenoquistico de Glándula de Bartolino. (Disponible on-line: <http://www.opolanco.es/Apat/Boletin13/histnma.htm>) Citado: 29/07/2009.
20. Dirección Nacional de Estadística/Ministerio de Salud Pública de Cuba DNE/MINSAP. Anuario Estadístico de Salud. La Habana: DNE/MINSAP; 2009.
21. Vapiwala N, Shinohara ET. Cáncer vulvar. The Abramson Cancer Center of the University of Pennsylvania, 2008 (Disponible on-line: <http://es.oncolink.org/types/section.cfm?c=3&s=21>) Citado 23/02/2008.
22. Vera R, Prujá E, Marcos M, et al. Factores pronósticos en los tumores de origen ginecológico (Disponible on-line: http://www.cfnavarra.es/salud/anales/textos/suple24_1.html). Citado 28/08/2010.
23. Aday A, Salinas H, Naranjo B, Retamales B. Quistes vaginales. *Rev Chil Obstet Ginecol* 2006;71:252-8.
24. Courtney M, Townsend J, Kenneth L, Mattox B. Sabiston Textbook of Surgery, 17th Ed, 2007. Elsevier, United States of America; p. 1853-8.
25. World Health Organization Report 2009. Composiciones y métodos para modular la actividad de p300. (Disponible on-line: <http://www.wipo.int/patentscope/search/en/search.jsf>) Citado 29/08/10