

# Leiomiomatosis benigna metastatizante; informe de un caso y revisión de la bibliografía

## *Benign metastasizing leiomyomatosis: case report and literature review*

Cruz-Benitez Luis,<sup>1</sup> Luna-Rivero César,<sup>2</sup> Monroy-Escamilla Luz María,<sup>3</sup> Morales-Ramos Rosa,<sup>3</sup> Salamanca-García Moisés,<sup>4</sup> Rodríguez-Cruz Nereo Javier,<sup>5</sup> Ramírez-Heredia Jorge<sup>6</sup>

### ▷ RESUMEN

**Introducción:** La leiomiomatosis benigna metastatizante es una enfermedad infrecuente, que afecta a mujeres. Tiene un curso clínico usualmente asintomático y se caracteriza por lesiones leiomiomatosas extrauterinas, sin signos histológicos o citológicos de malignidad relacionado con el antecedente de un leiomioma uterino. Se puede extender a través de las venas gonadales e ilíacas hacia la vena cava inferior y cavidades cardíacas.

**Objetivo:** Informar sobre el caso de una paciente con leiomiomatosis benigna metastatizante, con extensión a la cavidad cardíaca derecha, a través de la vena cava inferior, además de una revisión completa de la bibliografía.

**Caso clínico:** Mujer de 43 años edad, a quien se le evidenció una tumoración en aurícula derecha y un trombo en vena cava inferior. Debido a la sintomatología cardio-respiratoria tan importante que presentaba, fue

### ▷ ABSTRACT

**Background:** Benign metastasizing leiomyomatosis is a rare condition that affects women. Its clinical course is usually asymptomatic and is characterized by extrauterine leiomyoma lesions without histological or cytological signs of malignancy associated with a history of uterine leiomyoma. It can spread through the gonadal and iliac veins into the inferior vena cava and cardiac chambers.

**Objective:** Report the case of a patient with benign metastasizing leiomyomatosis with extension to right heart cavity through the inferior vena cava. Besides a full review of the literature.

**Clinic Case:** A female patient, 43 years old, which is diagnosed with a tumor in the right atrium and inferior vena cava thrombus. Because cardiorespiratory symptoms appeared so important that it is subjected to emergency surgical exploration via midline laparotomy with thoracotomy and atriotomy conducting exploration right and inferior vena cava, is achieved complete resection of

1Médico Residente de 2º año de Cirugía Oncológica

2Médico Residente de 3er año de Patología

3Médicos Adscritos. Servicio de Cirugía Oncológica

4Médico Adscrito. Servicio de Patología

Centro Médico Nacional 20 de Noviembre, Instituto de Seguridad y Servicios Sociales de los Trabajadores del Estado

5Médico Cirujano General. Hospital General Xoco. GDF

6Jefe de Servicio de Cirugía Oncológica

Centro Médico Nacional 20 de Noviembre, Instituto de Seguridad y Servicios Sociales de los Trabajadores del Estado

**Correspondencia:** Dr. Luis Cruz Benitez. Av. Félix Cuevas 540, Col. del Valle. 03100. Benito Juárez, México, D. F. Teléfono: 5200 3505.

Correo electrónico: crubeluis@yahoo.com.mx

sometida a exploración quirúrgica de urgencia a través de toracotomía y laparotomía media, con realización de atriectomía derecha y exploración de la vena cava inferior. Se logró la resección completa de la tumoración. El informe histopatológico definitivo fue de leiomiomatosis intravenosa y el informe de inmunohistoquímica señaló reactividad a la desmina y a la actina de músculo liso, sin presencia de receptores estrogénicos o progestágenos. Se detectaron además dos tumoraciones pélvicas; se resecó completamente una que dependía de ovario derecho y otra parcialmente por estar infiltrando estructuras vasculares. El informe histopatológico de estas piezas fue de leiomioma benigno metastatizante. Se mantuvo en protocolo de preparación quirúrgica para resección de tumoración pélvica residual, la cual se llevó a cabo el 23 de marzo de 2010, sin complicaciones. Durante el seguimiento posquirúrgico, no se han detectado datos de recurrencia tumoral, clínica o radiológicamente.

**Discusión:** Esta enfermedad tiene una muy baja incidencia mundial: 100 casos aproximadamente. En México sólo hay cuatro informes de leiomiomatosis intravenosa y ninguno de leiomiomatosis benigna metastatizante con invasión a cavidades cardíacas. La importancia de dar a conocer este caso es la de ofrecer las herramientas tanto diagnósticas como terapéuticas para detección oportuna y manejo integral, ya que los tumores benignos de útero son frecuentes en la población femenina mexicana.

**Palabras clave:** Leiomiomatosis benigna metastatizante, neoplasia intracardiaca, invasión vascular, México.

*the tumor and leiomyomatosis final histopathologic intravenously and one report with immunohistochemical reactivity to desmin and smooth muscle actin, without the presence of estrogen receptors or progesterone. It also detected two pelvic tumors, dries completely dependent on one ovary, and one with partial resection of vascular structures to be infiltrating, the histopathologic of these pieces was benign metastasizing leiomyoma. Maintains surgical preparation protocol for resection of residual pelvic tumor, which takes place on March 23, 2010 without complications. During the postoperative follow up without clinical or radiologically detected tumor recurrence data.*

**Discussion:** *This condition has a very low incidence in the world with approximately 100 cases in Mexico there are only four reports of intravenous leiomyomatosis and benign metastasizing leiomyomatosis either with invasion of cardiac cavities. The importance of publicizing this event is to provide the diagnostic and therapeutic tools for better early detection and integrated management, and benign tumors of the uterus are common in Mexican female population and hence the importance of these antecedents pathology of the disease presented in this article.*

**Key words:** *Benign metastasizing leiomyomatosis, intracardiac tumor, vascular invasion, Mexico.*

## ▷ INTRODUCCIÓN

La leiomiomatosis benigna metastatizante es un padecimiento benigno, con comportamiento maligno; la cual tiene en común el antecedente de un leiomioma uterino. Es caracterizado por numerosos leiomiomas bien diferenciados en sitios distantes del útero y son histológicamente idénticas a su contraparte uterina.<sup>1</sup>

Desde que fue descrita por Steiner en 1939; se han publicado 120 casos en la bibliografía. Usualmente se manifiesta como múltiples nódulos pulmonares detectados incidentalmente en mujeres de edad media. Existe el antecedente de una histerectomía debido a un leiomioma uterino, con un intervalo entre la histerectomía y la

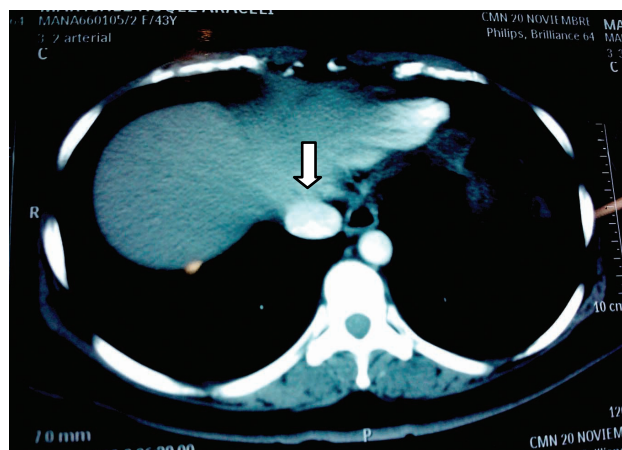
aparición de lesiones en otros órganos de aproximadamente tres meses a 20 años.<sup>1</sup>

Se ha aceptado que las lesiones surgen de metástasis hematógenas de tumores benignos; así como también de la existencia de múltiples focos independientes de células de músculo liso. Otras condiciones patológicas relacionadas son la leiomiomatosis peritoneal difusa, leiomiomatosis intravenosa y leiomiomatosis uterina difusa.<sup>1</sup>

En este informe de caso, se da a conocer una patología de escasa incidencia mundial y rara en nuestro país; así como con un comportamiento inusual con una rara metástasis a cavidades cardíacas e implante en vena cava inferior. También se realiza una revisión completa de la bibliografía mundial.

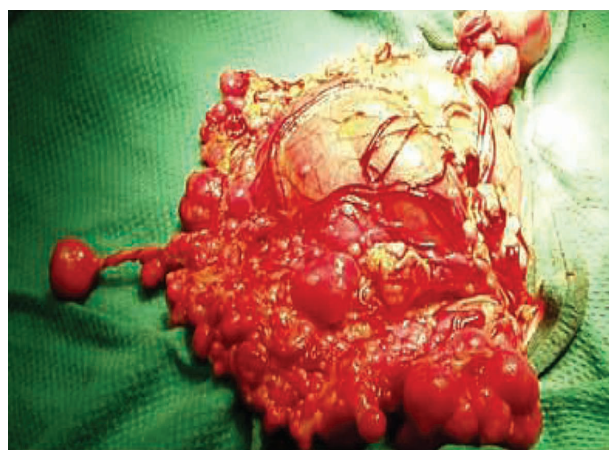
**Figura 1.**

Tomografía computarizada de abdomen con contraste, en la que se observa la ocupación de la vena cava inferior, señalada con la flecha.



**Figura 2.**

Aspecto macroscópico de la tumoración extraída del hueso pélvico.



## ▷ OBJETIVO

Presentar el caso de una paciente con leiomiomatosis benigna metastatizante; una rara neoplasia benigna. No existe algún otro informe de este tipo en nuestro país; además de revisar la bibliografía sobre el tema.

## ▷ PRESENTACIÓN DEL CASO

Mujer de 43 años edad, con antecedentes patológicos de cardiopatía congénita acianógena, hipertensión arterial sistémica en manejo con enalapril. Antecedente quirúrgico de histerectomía total abdominal por miomatosis uterina en el 2006. Su cuadro lo inició en diciembre 2008, con dolor retro esternal tipo opresivo, con intensidad de 6/10; presentaba descarga adrenérgica y vagal de 10 minutos de duración, posterior a caminar menos de dos cuadas o subir un piso de escaleras; además de disnea de rápida progresión, palpitaciones y edema vespertino de extremidades inferiores. Acudió con un médico cardiólogo que realizó ecocardiograma, cuyo informe consistió en la dilatación de la aurícula derecha, aorta bivalva y tumor cardiaco. Ante estos hallazgos, fue enviada a nuestra unidad para valoración por el servicio de cardiología.

Se realizó un ecocardiograma transesofágico (16/01/2009), con informe de tumoración en aurícula derecha de aproximadamente 5.5 cm por 2.7 cm, aorta bivalva, con estenosis moderada a severa y un trombo en la cava inferior. Además, una TC de abdomen superior,

en la que se observó un trombo, a descartar una tumoración en la cava inferior (**Figura 1**). Por las características clínicas de la enfermedad, se presentó en sesión con el servicio de cirugía cardiovascular y se programó para resección de la tumoración auricular derecha y exploración vascular de vena cava inferior de forma urgente.

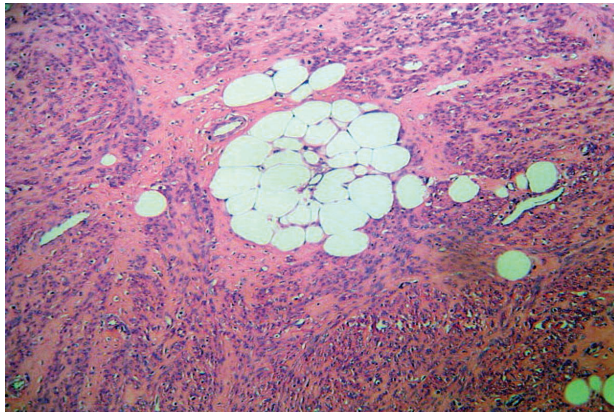
El 19/01/2009, se realizó la resección de la tumoración, mediante toracotomía y laparotomía media en un mismo tiempo quirúrgico, previa derivación cardiopulmonar e hipotermia sistémica a 18 grados. Se realizó atriotomía derecha con resección completa de tumoración de aspecto blanquecino, lisa, de aproximadamente 9 cm por 9 cm por 6.5 cm; peso de 320 g. La cava inferior se observó dilatada, por lo que se procedió a su exploración, con extracción completa de una tumoración longitudinal de 18 cm por 4 cm y peso de 85 g. Se envió una muestra de la tumoración cardiaca a estudio transoperatorio, informándose un mixoma. Durante la exploración intraabdominal se observó una tumoración pélvica de 13 cm por 11 cm por 4.4 cm; pesó 110 g, dependiente del anexo derecho. Fue resecada junto con el ovario derecho en su totalidad; y otra lesión a nivel de la fosa ilíaca derecha de 7 cm por 6 cm por 3 cm (**Figura 2**); de la que se realizó resección incompleta por parte del servicio de oncología quirúrgica, con residual macroscópico debido a la afección de vasos ilíacos derechos. El informe transoperatorio de la muestra de la tumoración pélvica fue de leiomioma.

Se ingresó a terapia intensiva debido a choque hipovolémico. Presentó buena evolución posquirúrgica. Se



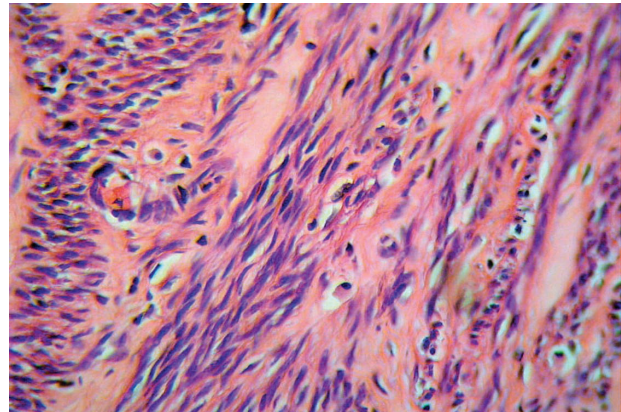
**Figura 3.**

Leiomioma benigno, con áreas de metaplasia adiposa. Destaca la presencia de tejido adiposo inmerso en la neoplasia. H y E (10x).



**Figura 4.**

Población fusocelular, inmersa en un fondo hialinizado; no se identifican mitosis atípicas ni pleomorfismo. H y E (40x).



egresó el 29/01/2009 a terapia intermedia, de donde fue egresada a su domicilio.

El reporte histopatológico definitivo de la tumoración auricular fue de leiomioma hialinizado, y del tumor de la vena cava fue de leiomiomatosis intravenosa, debido a un leiomioma benigno metastatizante (**Figura 3**). El informe de la tumoración pélvica fue de leiomioma benigno, con cambios hialinos (**Figura 4**). Se realizó una revisión del estudio histopatológico, el cual confirmó el diagnóstico. El informe de inmunohistoquímica señaló reactividad a desmina y a actina de músculo liso (**Figura 5**); no se manifestó la presencia de receptores estrogénicos o progestágenos

Durante el seguimiento en la consulta externa de cirugía oncológica, mostró una adecuada evolución clínica. Se realizó TC abdomino-pélvica de control en marzo de 2009; con datos de tumoración retroperitoneal residual de 10 cm, con extensión a vena ilíaca derecha, desplazamiento de uréter derecho e hidronefrosis bilateral de predominio derecho.

Se realizó un ecocardiograma en marzo 2009, con resultado de doble lesión aórtica, con gradiente máximo de 44 y medio de 28 mm Hg, insuficiencia leve y función sistólica conservada y disfunción diastólica leve.

Se mantiene en vigilancia y control por el servicio de cardiología y con la prescripción de ácido acetilsalicílico. Se le colocó catéter doble J bilateral por progresión de hidronefrosis y oliguria. Se continúa su vigilancia, cursando asintomática.

Se le realizó laparotomía exploradora y resección de tumor retroperitoneal pélvico el 23/03/2010; el cual se observó trilobulado, adherido a vejiga y recto de 10

cm por 8 cm por 8 cm; el resto de exploración sin datos de actividad tumoral en algún otro órgano. El informe histopatológico de la pieza extraída fue de leiomioma benigno con degeneración hialina.

Se le retiraron los catéteres doble J, y se realizó TC abdomino-pélvica de control (12/05/2010); observándose solo dilatación pielocalicial derecha, sin evidencia de tumoración intra-abdominal o pélvica. Actualmente está asintomática, sin datos de recurrencia clínica o radiológica.

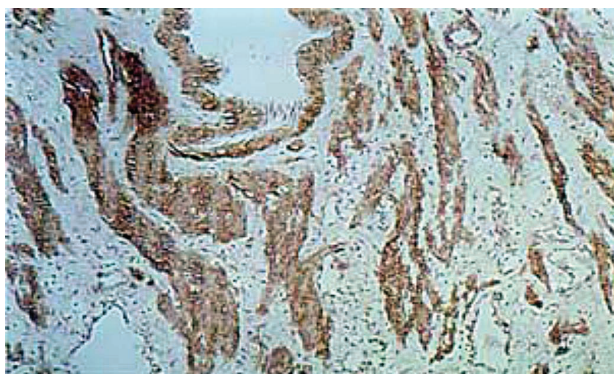
## ▷ DISCUSIÓN

Los leiomiomas son el tipo de neoplasia benigna ginecológica y uterina más común; aproximadamente 20% a 30% de las mujeres de 35 años, presentan leiomiomas y manifestaciones clínicas.<sup>1</sup> Steiner, en 1939 identificó por primera vez la leiomiomatosis benigna metastatizante, refiriéndola como un hamartoma fibroleiomiomatoso.<sup>2</sup> Hasta la actualidad, cerca de 120 casos han sido publicados.

La leiomiomatosis benigna metastatizante, se caracteriza por ser una rara condición que afecta a las mujeres con historial de histerectomía, caracterizado por un tumor de tejidos blandos en sitios distantes que son histológicamente idénticos a los leiomiomas del útero.<sup>2,3</sup> Para explicar el desarrollo de estas metástasis se han propuesto varias hipótesis, que van de alteraciones monoclonales, identificando la inactivación del cromosoma X para metástasis en pulmón<sup>4</sup> y alteraciones del cariotipo, como 45-XX, del (14), t(12;14) (q13-15;q23-24) para metástasis en vena cava y corazón.<sup>2,5</sup>

**Figura 5.**

Reacción de inmunohistoquímica de actina de músculo liso. (400x).



En la actualidad se acepta que la diseminación de estas metástasis ocurre por vía hematogena, como una metástasis focal de un leiomioma de bajo grado, pero sin características de malignidad;<sup>6,7</sup> la segunda hipótesis es la de focos primarios múltiples independientes de proliferación de células de músculo liso,<sup>1,4</sup> presentando receptores citoplasmáticos para estrógenos y progesterona; siendo los de estrógenos los que favorecen su crecimiento.<sup>6,8,9</sup> Las metástasis son frecuentes en pulmones y, con menor frecuencia, en corazón, cerebro, nódulos linfáticos, retroperitoneo, espina dorsal, esófago, vesícula biliar, glándulas suprarrenales, hueso y piel.<sup>1,2,7</sup>

La presentación clínica es variada, con base en el sitio de metástasis, así como su severidad; desde hallazgos fortuitos en una placa de tórax con sintomatología pulmonar, hasta los hallazgos en una autopsia por muerte súbita.<sup>1,3,6,8,9</sup> En mujeres con antecedente de histerectomía, en un periodo que puede ir de tres meses a 20 años.<sup>1</sup> Para realizar el diagnóstico se debe contar con la sospecha clínica, complementándose con el gabinete; los recursos más utilizados son: radiografías simples, ultrasonografía (USG), tomografía computarizada (TC) y resonancia magnética (RM); las radiografías pueden mostrar lesiones o nódulos únicos o múltiples bien circunscritos, no calcificados y sin reforzamiento tras la administración de contraste, pudiendo ser milimétricos o hasta de varios centímetros en su diámetro.<sup>1,6,8,9</sup> La TC puede mostrar las mismas características;<sup>2,6,9</sup> en tanto la RM muestra imágenes de baja intensidad, similares a músculo liso en cortes T2 (transversos).<sup>1</sup> Es de gran utilidad la inmunohistoquímica para receptores citoplasmáticos de estradiol y progesterona.<sup>4,6,9</sup>

Los procedimientos diagnósticos que más se utilizan son la toma de biopsia transtorácica percutánea, cirugía transtorácica video asistida y cirugía abierta.<sup>1</sup> Los hallazgos patológicos que se describen son células de músculo liso, mostrando moderada celularidad, mínima o ausente atipia, discretas mitosis -de una a cinco por campo de alto poder-, degeneración hialina y ausencia de necrosis o hemorragia.<sup>2,4,6,7</sup> Respecto a los hallazgos inmunohistoquímicos, hay fuerte reactividad a desmina y a actina de músculo liso, con presencia de receptores estrogénicos y progestágenos, así como débil reactividad a la vimentina.<sup>7,9</sup>

Entre los principales diagnósticos diferenciales que se deben considerar, están el fibroma, fibrosarcoma de ovario, tumores del estroma gastrointestinal, leiomiomatosis peritoneal difusa, leiomiomatosis intravenosa y leiomiomatosis uterina difusa.<sup>1,10</sup>

El tratamiento antihormonal incluye, desde administración de progesterona, hormona análoga liberadora de hormona luteinizante, moduladores selectivos de receptores de estrógenos como el tamoxifeno o raloxifeno, inhibidores de la aromatasas como el anastrozol. Dentro de los métodos quirúrgicos estos se establecerán después de la terapia médica y será de acuerdo con su grado de extensión, con resección de la tumoración o de nódulos metastásicos.<sup>2,4,6-8</sup>

## ▷ CONCLUSIONES

El objeto de presentar este caso es el de ofrecer un panorama académico respecto a la epidemiología, fisiopatología, métodos diagnósticos, -tanto de gabinete como histopatológicos- para el abordaje ideal de esta rara enfermedad. Además, informamos sobre un patrón metastásico inusual en este tipo de tumores: la presencia de metástasis a cavidades cardíacas e implantes en la vena cava inferior. Consideramos que todo esto contribuye a mejorar la apreciación en el diagnóstico de una patología benigna de comportamiento maligno, relacionado al antecedente de un leiomioma uterino; el cual es una enfermedad de frecuente incidencia en nuestro país.

## REFERENCIAS

1. Fasih N, Prasad Shanbhogue AK, Macdonald DB, et al. Leiomyomas beyond the uterus; unusual locations, rare manifestations. *Radiographics* 2008;28(7):1931-48.
2. Hoon JJ, Hwa LJ, Cheol KD, et al. A case of benign metastasizing leiomyoma with multiples metastasis to the soft tissue, skeletal muscle, lung and breast. *Korean J Int Med* 2006;21:199-201.
3. Koh DM, Bum PR, King DM. Benign metastasizing leiomyoma with intracaval leiomyomatosis. *British J Radiol* 2000;73:435-437.
4. Patton KT, Cheng L, Papavero V, et al. Benign metastasizing leiomyoma: clonality telomere length and clinicopathologic analysis. *Modern Pathology* 2006;19:130-140.
5. Quade BJ, Dal CP, Neskey M, et al. Intravenous leiomyomatosis: Molecular and cytogenetic analysis of a case. *Mod Pathol* 2002;15:351-356.

6. Rozina Maredia, Snyder BJ, Harvey LA, et al. Benign metastasizing leiomyoma in the lung. *RadioGraphics* 1998;18:779-782.
7. Rakhshani N, Hormazdi M, Abolhasani M, et al. Benign metastasizing leiomyoma of the uterus. Case report. *Arch Iranian Med* 2007;10:97-99.
8. Veira CS, Queroz de Franca JC, Moura Fe, et al. Benign metastasizing uterine leiomyoma: case report. *Rev Bras Ginecol Obstet* 2009;31:411-414.
9. Abramson S, Gilkeson RC, Goldstein JD, et al. Benign metastasizing leiomyoma: clinical, imaging, and pathologic correlation. *AJR* 2000;176:1409-1413.
10. Roué A, Laboisse C, Winer N, et al. Extra-uterine pelvic leiomyoma; diagnosis and practical management. *J Gynecol Obstet Biol Reprod (Paris)* 2007;36:403-408.