

Radioterapia de intensidad modulada en granulomatosis de Wegener refractaria a inmunosupresores. Informe de un caso y revisión de la bibliografía

Intensity modulate radiotherapy in refractory Wegener's granulomatosis to immunosuppressant. Report one case and review of the literature

Bautista-Hernández María Yicel,¹ Luján-Castilla José Pomponio,² Villavicencio-Queijeiro Michelle Aline,³ Núñez-Guardado Gabriela.³

▷ RESUMEN

La granulomatosis de Wegener es una patología benigna, caracterizada por vasculitis necrotizante generada por anticuerpos anticitoplásmicos contra neutrófilos (ANCA). Su tratamiento inicial es con base en inmunosupresión (ciclofosfamida y esteroides). Su tasa de mortalidad es alta, con factores predictivos negativos y la sobrevida media es de ocho años, la que disminuye porque la recaída después de la remisión es frecuente. La terapia en recaída es con la misma inmunosupresión o con anticuerpos monoclonales, cuyos resultados son inciertos. La radioterapia en enfermedades benignas ha sido utilizada por años, pero en esta patología sólo ha sido reportada en dos casos con afección de tracto respiratorio, con adecuados resultados en el control. El presente caso se trata de una recaída local (senos paranasales y órbita) sin actividad sistémica, refractaria a manejo inmunosupresor, por lo que se decidió utilizar radioterapia. Debido a los avances en esta área, la radioterapia de intensidad modulada es una técnica altamente sofisticada porque la dosis cubre 100% del volumen a

▷ ABSTRACT

Wegener's granulomatosis is a benign pathology characterized by necrotizing vasculitis, generated by antineutrophil cytoplasmic antibodies (ANCA). The start treatment is with immunosuppression (Cyclophosphamide and steroids). Mortality rate is high with negative predictive factors, median survival is of 8 years, but declined because at relapse after of the remission is frequently. The therapy in relapse is with immunosuppression same or monoclonal antibodies with outcome uncertain. The radiotherapy in benign disease have been used by years, but in this pathology only in two cases have been reported with affection to respiratory tract, suitable outcome in the control. The present case is a local relapse (paranasal sinus and orbit) without systemic activity, refractory to immunosuppressant management, that chose to utilize radiotherapy. Due to advance in this area, the intensity modulate radiotherapy is a highly technique sophisticate because dose cover to 100% of volume to treat with small dose to risk organs, assuring to suitable disease control. The patient was treated with this technique for have a live expectative benefic, in this moment without activity.

¹Encargada del Departamento de Braquiterapia.
²Jefe de la Unidad de Radio-Oncología.
³Médico de Base, Unidad de Radio-oncología.
Hospital General de México, O.D.

Correspondencia: Dra. María Yicel Bautista Hernández. Encinos N°2.
Col Ampliación Tlacoyaque. Delegación Álvaro Obregón. CP.
01859. Teléfono: 5810 6552.
Correo electrónico: yiselbautista@prodigy.net.mx

tratar, con una dosis mínima a órganos de riesgo, asegurando un adecuado control de la enfermedad. La paciente se trató con esta técnica por tener un beneficio en la expectativa de vida; actualmente no muestra actividad.

Palabras clave: granulomatosis de Wegener, inmunosupresión, intensidad modulada, radioterapia, México.

Key words: *Wegener's granulomatosis, immunosuppression, modulate intensity, radiotherapy, Mexico.*

► INTRODUCCIÓN

La granulomatosis de Wegener (GW) consiste en una entidad de etiología desconocida, más frecuente en varones que en mujeres, con una relación 1.3:1; su incidencia se ha incrementado en los últimos años. Se define como una inflamación granulomatosa, con vasculitis necrotizante.¹

La mayor afección al momento del diagnóstico es la de vías respiratorias, alcanzando hasta 70%. El daño en las vías respiratorias superiores, pulmones y riñón, son incluidas en las diversas clasificaciones y criterios de la granulomatosis y, aunque a menudo tiene manifestaciones generalizadas, no se observan en éstas. La sintomatología ocular es hasta de 60%, y se debe a afectación vascular. La proptosis y la queratoescleritis necrotizante no son comunes en GW.¹

El marcador específico para la enfermedad es la presencia de anticuerpos anticitoplásmicos de los neutrófilos (ANCA), los que indican el grado de actividad de la enfermedad. Inicialmente GW se clasificó como una enfermedad sistémica; posteriormente se introduce el término *localizada* si sólo había afectación a nivel pulmonar; esto se desechó y actualmente se clasifica con base en la región afectada.¹

En relación a los factores predictores de sobrevida y pronóstico desfavorable, se ha identificado que en forma independiente no tienen impacto, pero sí cuando se asocian. Las escalas pronósticas de la GW han cambiado constantemente; ciertamente la efectividad de la terapia podría mejorar por la elección de una adecuada guía de tratamiento para la severidad de la enfermedad. Así, la identificación de los predictores que reducen la sobrevida, podrían también reducir la mortalidad por una estratificación de tratamiento de acuerdo a esos marcadores pronósticos.²⁻⁴

El tratamiento estándar de la GW es mediante inmunosupresión. Estudios retrospectivos han reportado tasas de sobrevida con este manejo que van de 75% a 12 meses y 87% a ocho años, las diferencias dependen de la presentación de la enfermedad y del protocolo terapéutico que se indique para ésta. Una evaluación de largo tiempo en pacientes con GW, mostró que el tiempo de sobrevida media es de 8.5 años y la tasa de mortalidad fue tres veces mayor que el de la población en general.⁵⁻⁷

El objetivo del tratamiento es lograr la remisión de la enfermedad. La tasa de recaída ha variado entre 11% y 60%; está influenciada por el subgrupo de enfermedad y su manejo, la inmunosupresión por largo tiempo para prevenir la recaída, contribuye también al daño tardío y el régimen terapéutico designado para inducir remisión de la enfermedad, aun cuando estén involucrados diferentes órganos y sistemas, situación que también necesita ser evaluada ante la tasa de recaída de la misma.^{2,8}

La terapia de mantenimiento también puede ser alcanzada con varios inmunosupresores. La enfermedad refractaria implica progresión de la enfermedad después de por lo menos seis semanas de tratamiento con un régimen apropiado. En pacientes que tienen ANCA positivo, llega a ser negativo con un tratamiento efectivo. El manejo incluye inmunoglobulinas y anticuerpos monoclonales en general, aunque con resultados no concluyentes. La inmuno-ablación con dosis altas de citotóxicos, seguida de rescate de la médula ósea, ha sido utilizada en pocos pacientes con vasculitis refractaria.^{6,7,9-12}

La radioterapia como manejo de GW, sólo se ha informado en dos casos. Basado en algunas enfermedades donde la fibrosis es un problema importante (por ejemplo, en las cicatrices queloides), la radioterapia está indicada por su efecto anti-proliferativo; así, se propone que pueda ser una opción para GW (caracterizada por

Figura 1a.

Imagen de resonancia, con infiltrado importante en región retrorbitaria, de predominio izquierdo.

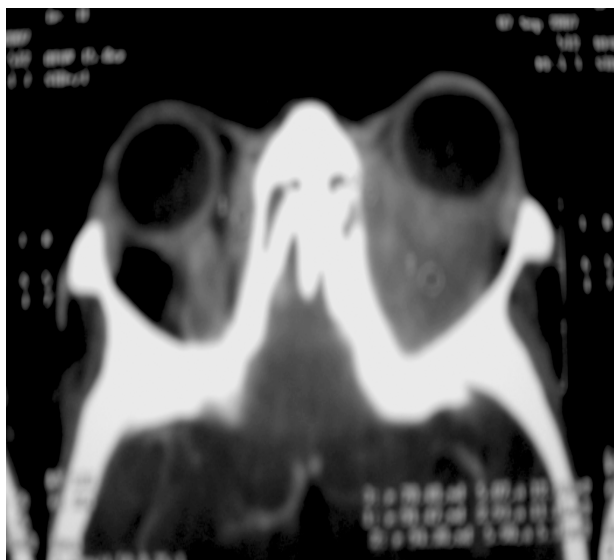
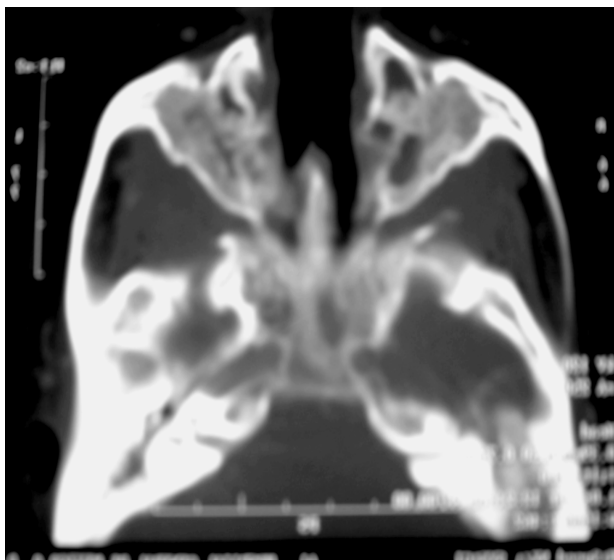


Figura 1b.

Imagen de resonancia con infiltrado en región de senos maxilares.



infiltrado granulomatoso) cuando no hay respuesta a inmunosupresión en la recaída. Debe tomarse en consideración la posibilidad de un tratamiento local con radioterapia para GW. No existen guías en relación a la dosis y esquemas

de manejo; se han propuesto y utilizado rangos de 40 Gy a 50 Gy, pero se espera que la dosis total y fracciones menores, puedan ser ofrecidas con resultados terapéuticos similares y con mínima toxicidad.¹³⁻¹⁵

Las nuevas modalidades de tratamiento con radioterapia externa, como la técnica de Intensidad Modulada, la dosis prescrita al volumen de tratamiento es de 100%, garantizando mayor dosis en el volumen a tratar y menor dosis en los órganos de riesgo adyacentes (*restricción de dosis*) mediante la modulación de la intensidad del haz de radiación. Es una excelente opción en pacientes con enfermedad limitada.

▷ INFORME DEL CASO

Paciente femenino de 32 años, que inició su padecimiento cinco años antes con la presencia de lesiones cutáneas de tipo vasculitis necrotizante, con predominio en miembro pélvico izquierdo. Se agregó destrucción de la nariz y senos paranasales, con deformidad en *silla de montar*, además de necrosis de la úvula; finalmente presentó disminución del volumen urinario, por lo que acudió al Hospital General de México en el año 2003. En el Servicio de Reumatología se estableció el diagnóstico de granulomatosis de Wegener con base en la afección nasal de los senos paranasales, la vasculitis leucocitoclástica y la afección renal, con leucoeritrocituria, proteinuria y filtrado glomerular disminuido. Este diagnóstico se corroboró por la presencia en suero de ANCA positivos y con la biopsia de piel que presentaba vasculitis. En este periodo, la paciente presentó dificultad respiratoria por estenosis traqueal, que ameritó la realización de traqueostomía de urgencia. Se inició tratamiento con base en metilprednisolona (tres dosis en bolo intravenoso (IV) y ciclofosfamida (siete dosis mensuales IV); se continuó con siete dosis más bimensuales, con lo que mostró mejoría y remisión de los síntomas. Se mantuvo con metotrexato (MTX) (15 mg/semana) y prednisona con esquema de reducción. Se mantuvo en control hasta marzo de 2005, cuando presentó dolor ocular de predominio izquierdo, con dacriostenosis bilateral; se agregó proptosis de predominio izquierdo, así como disminución de la agudeza visual del mismo lado. Ante esta recaída, se reinició tratamiento con base en metilprednisolona y ciclofosfamida IV mensual, junto con MTX semanal a dosis de 15 mg. Presentó respuesta parcial, sin evidencia de afección sistémica. Durante 2006 mostró actividad intermitente sólo local. Al inicio de 2007, mostró nuevamente recaída, con incremento de la sintomatología previa. Se realizó estudio de imagen con resonancia magnética de órbita y de senos paranasales, que mostró la presencia de infiltrado que ocupaba la región de ambos senos maxilares, esfenoidales,

etmoidales y de las cavidades orbitarias, con exoftalmos bilateral de predominio izquierdo y destrucción de la pared anterior del septo nasal y cornete inferior izquierdo.

La paciente fue enviada al Servicio de Otorrinolaringología, para realizarle biopsia local. El reporte fue de un infiltrado inflamatorio heterogéneo, por linfocitos y células plasmáticas con CD20 positivo; se concluyó: *infiltrado inflamatorio reactivo*. La valoración por el servicio de Oftalmología informó la presencia de neuritis óptica derecha y atrofia óptica izquierda.

Los estudios de laboratorio del 15 de junio de 2007, resultaron normales. BVAS de cinco (enfermedad limitada con recaída) y VDI de siete (cronicidad).

Debido a la pobre respuesta de la recaída local al tratamiento inmunosupresor, se decidió enviarla al Servicio de Radioterapia (julio de 2007), en el que se establecieron los siguientes hallazgos: paciente con Karnofsky de 100%, nariz con defecto en *silla de montar*, hiperemia conjuntival con exoftalmos bilateral de predominio izquierdo, amaurosis de ojo izquierdo, visión en ojo derecho (2/6). Movimiento ocular limitado de predominio en la convergencia. Pupilas normales. Dolor a la digito-presión de senos maxilares. Resto de la exploración sin alteraciones. Resonancia magnética del mes de junio, con aumento de la proptosis; resto de los hallazgos previamente mencionados, sin cambios (**Figura 1a y 1b**).

El caso fue revisado en sesión del Servicio de Radioterapia, con la finalidad de determinar si la paciente era candidata para recibir tratamiento, debido a que sólo se han reportado casos anecdóticos de esta modalidad de terapéutica para esta patología. Dada las condiciones de la paciente, con una enfermedad benigna con recidiva local, sin respuesta a inmunosupresión y por la posibilidad de control, se decidió otorgar el tratamiento con Radioterapia Externa de Intensidad Modulada (REIM).

El 20 de julio, se realizó simulación virtual con máscara termoplástica, tomografía computarizada simple y contrastada de la región cráneo-facial con cortes de 3 mm. Posterior a ésta, se determinaron los volúmenes de tratamiento. El Grueso del Volumen Tumoral (GTV) fue definido como todo el infiltrado que se extendía a región retrororbitaria y senos maxilares, etmoidal y esfenoidal. Para establecer el Volumen Tumoral Clínico (CTV por sus siglas en inglés) se dio un margen de 0.5 cm y finalmente 0.5 mm para formar el Volumen Planeado de Tratamiento (PTV). La dosis órgano-limitante fue la del nervio, ojo y cristalino derecho (100% de volumen del cristalino recibió 4 Gy, 70% del volumen del ojo 10 Gy y el nervio 100% de la dosis prescrita), el ojo izquierdo ya tenía daño irreversible por la enfermedad. La dosis prescrita al PTV fue 20 Gy con energía de 6 MV,

Figura 2a.

Imagen en 3D de la disposición de los campos de radioterapia en el PTV.

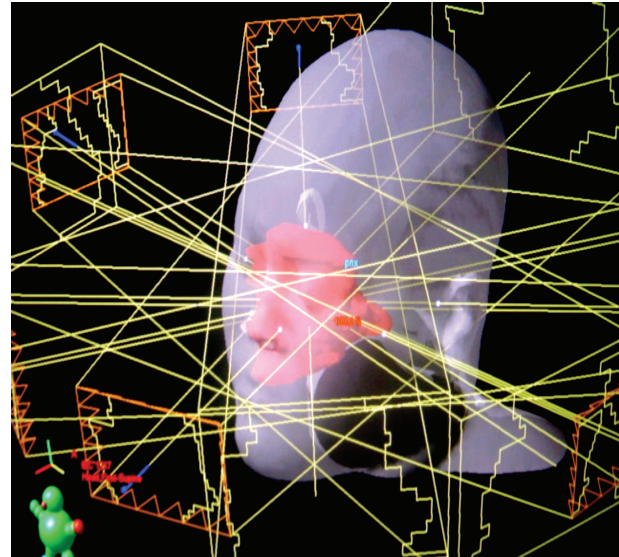
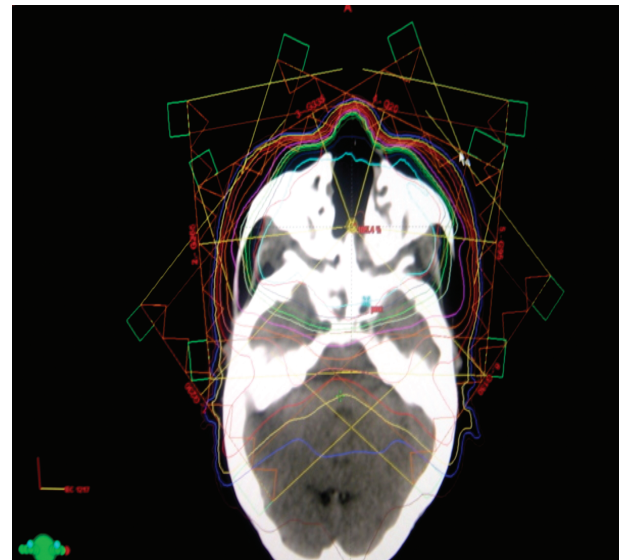


Figura 2b.

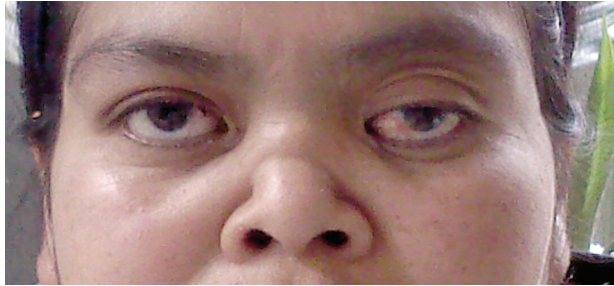
Curvas de distribución de dosis en el plan de tratamiento realizado.



con tamaño de la fracción de 200 cGy/día (10 fracciones en total). El plan final mostró una cobertura de 95% del PTV de la dosis prescrita y 100% en el GTV (**Figura 2a y 2b**).

Figura 3.

Posterior a un año y medio de seguimiento: reducción significativa de la proptosis.



Posterior a la aprobación del tratamiento, se inició el primero de agosto de 2007 en un acelerador lineal (Varian), previa verificación del plan realizado mediante imágenes portales. La paciente fue vista en su fracción seis de las 10 programadas. Sin modificación de la sintomatología, ni toxicidad por la radioterapia.

Seguimiento: A un mes de terminado su tratamiento, mostró discreta mejoría, disminución clínica de proptosis en forma bilateral, visibilidad de ojo derecho sin cambios. El control tomográfico reveló reducción del exoftalmos y la infiltración a los senos en 50%. A los dos meses, tuvo reducción de proptosis (60%), movimiento ocular sin alteración; se agregó un episodio de chalazión del ojo izquierdo, sin relación con el tratamiento de radioterapia. Fue enviada al Servicio de Oftalmología donde se le indicó tratamiento local conservador, con lo que hubo reversión de éste a las dos semanas. Seis meses después de la radioterapia presentó disminución de la proptosis bilateral en más de 60%, visión de ojo derecho (4/6) y sin dolor a la digito-presión de los senos maxilares.

Actualmente el control a un año y medio (febrero de 2009), está asintomática, con reducción de más de 80% de la proptosis bilateral (**Figura 3**) y recuperación total de la visión del ojo derecho. El reporte de la tomografía describe hueso reactivo en celdillas etmoidales, edema de mucosa de senos maxilares, con cambios reactivos en el espacio retrororbitario bilateral por radioterapia, con mínimo exoftalmos y sin datos de actividad (**Figura 4a y 4b**).

La respuesta de la paciente es excelente, sin tratamiento inmunosupresor hasta el momento.

▷ DISCUSIÓN

El primer caso de GW fue descrito en 1931 por Klinger en un paciente con sinusitis destructiva y glomerulonefritis; el estudio de necropsia reveló la presencia de granulomas,

Figura 4a.

Imagen por tomografía, con infiltrado reactivo en región retrororbitaria bilateral.

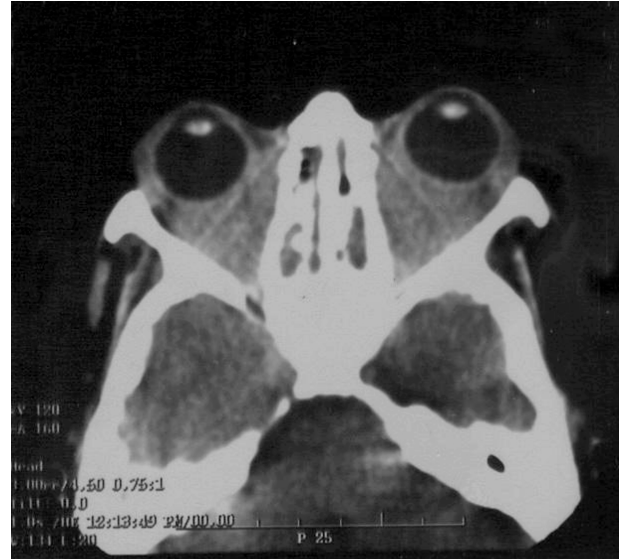
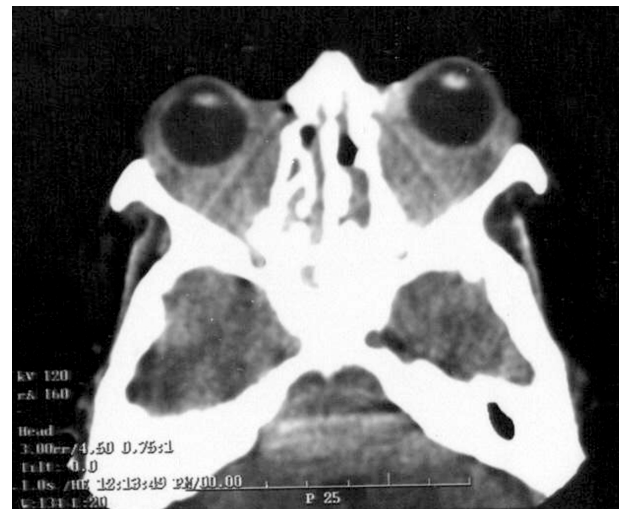
Figura 4b.

Imagen por tomografía, con edema de mucosa de los senos maxilares.



vasculitis y glomerulonefritis. Cinco años después, Wegener informa de tres pacientes con granulomas de las vías respiratorias altas. Por histología, presentaban granulomas necrotizantes con vasculitis, glomerulonefritis

focal y vasculitis sistémica, de aquí la denominación de esta enfermedad. En 1966, Carrington y Liebow describieron 16 pacientes con sólo granulomas en la región pulmonar, sin evidencia de otro sitio de afección, por lo que se denominó *granulomatosis limitada*.

La inflamación granulomatosa afecta el aparato respiratorio y la vasculitis necrotizante a vasos de mediano y pequeño calibre; además, es frecuente la glomerulonefritis necrotizante.

El inicio es con sintomatología inespecífica: fiebre, pérdida de peso, mialgias y artralgias. Durante la evolución se agregan alteraciones auditivas (otitis media), y de las vías respiratorias superiores: dolor en senos paranasales, secreción nasal, epistaxis recurrente, úlceras nasales, perforación del tabique nasal, deformación de la nariz en silla de montar; afección renal: se manifiesta por sedimento urinario activo; alteraciones del sistema respiratorio clínicas: tos, hemoptisis, pleuritis; radiológicas: infiltrados pulmonares y nódulos.¹

Por su importancia, deben mencionarse: alteraciones esqueléticas como mialgias y artralgias (67%), en una serie de 158 pacientes; fiebre (50%), tos (47%), lesión dérmica (púrpura, úlceras, vesículas palpables, nódulos subcutáneos) en 46%; en menos de 40%, pérdida de peso. Alteración ocular: conjuntivitis, dacriocistitis, escleritis, proptosis, dolor ocular y diplopía. El involucro inflamatorio de los ojos, se presenta hasta en 50% a 60%. La afección ocular y de anexos es resultado de vasculitis focal de pequeñas arterias, arteriolas y venas; de trombosis vascular y hemorragia e inflamación granulomatosa. La enfermedad oftálmica es una de sus características: 8% a 16% de los pacientes. Proptosis y queratoescleritis necrotizante son el hallazgo más común en vasculitis retinal *per se*; pero no son comunes en la GW, ya que se asocia con otro involucro orbitario. La pérdida visual no es una complicación frecuente (8%), y no tiene una causa específica. Los mecanismos que contribuyen en la disminución visual, incluyen la oclusión vascular, edema macular y destrucción inflamatoria del tejido neurosensorial (retina y nervio óptico) o tejido estructural (por ejemplo: túnica córneo-escleral). La oclusión retinal vascular ha sido reportada excepcionalmente.^{1,8,10,11}

En 1950, Calebresi describió la presencia de anticuerpos dirigidos contra epítopes del citoplasma de los neutrófilos; así se reconoció que los ANCA son marcadores serológicos específicos para WG en más de 90% de los pacientes con fase activa y en 40% en los casos en remisión. El valor de éstos, son parámetro de actividad y un aumento en los títulos se relaciona con recidiva de la enfermedad. Estos anticuerpos se producen en el tejido

pulmonar y se dirigen contra los leucocitos polimorfonucleares.

En 1990 se validaron los criterios del *American College of Rheumatology*, los que se siguen utilizando para la clasificación de GW. Debido a la diversidad de afección de esta enfermedad, se propuso el Índice de Extensión de la Enfermedad (DEI por sus siglas en inglés). Afección de E = sistema respiratorio superior (oído, nariz, garganta), L= pulmón, K = riñón, EY = alteración ocular inflamatoria (principalmente epiescleritis), N = sistema nervioso (polineuropatía), H = corazón (pericarditis, miocarditis) y S = piel. Cada órgano afectado se califica con dos puntos y la presencia de fiebre, pérdida de peso o fatiga reciben un punto. La calificación máxima es de 17 puntos. Otro de los criterios para clasificación de la enfermedad, es el Índice de Actividad de la Vasculitis de Birmingham (BVAS), que se comparte para otro tipo de vasculitis. Este índice evalúa la presencia de vasculitis nueva o deterioro de la existente en el mes previo, en nueve sistemas orgánicos, con un puntaje máximo para cada uno y con una puntuación máxima total de 63. El Índice del daño por Vasculitis (VDI por sus siglas en inglés), está presentes en por lo menos tres meses; 11 sistemas orgánicos se evalúan con un puntaje máximo de 64. La Tasa de Sedimentación Eritrocitaria (ESR por sus siglas en inglés), es otra de las determinaciones realizadas como marcador de severidad de la enfermedad. La tendencia actual es no hacer una clasificación estricta en regional o local, sino la descripción de la afectación del órgano.¹

Dos estudios informan que un puntaje de BVAS de ocho, tiene un riesgo de enfermedad fatal, pero solamente BVAS, no es considerado como un predictor poderoso de mortalidad. Un estudio francés reciente sugiere que BVAS y DEI son predictores de sobrevida. Un estudio alemán de Reinhold-Keller y colaboradores, informó que la edad mayor a 50 años, el involucro renal y pulmonar son predictores que disminuyen la sobrevida, pero la evaluación de DEI no se mostró como marcador pronóstico. La edad se relaciona con pobre pronóstico, los hallazgos en análisis univariado, han demostrado que pacientes mayores de 50 años (algunos incluso mayores a 57 años) predice un mal resultado.

La edad mayor y la dependencia a diálisis por falla renal severa, son predictores que reducen la sobrevida; la dependencia a diálisis es un mejor indicador para *pronóstico pobre* que la concentración de creatinina sérica. Algunos estudios revelan que los niveles de creatinina sérica (18 mg/dL) acortan la sobrevida.²⁻⁴

La enfermedad renal es un agente predictor de mal pronóstico; en general, sólo los pacientes con involucro

renal que tienen falla funcional, se asocian con mayor riesgo de muerte. Estos hallazgos indican que el pronóstico podría no depender de la glomerulonefrosis por sí misma, sino por el deterioro de la función renal.

Otro marcador serológico de pronóstico es la ESR. En una revisión para ponderar el riesgo de muerte; éste fue 16 veces más en pacientes dializados ($p < 0.02$) y 15 veces en pacientes con tos ($p < 0.05$) vs. pacientes sin sintomatología.

Los factores predictores iniciales de muerte son: duración de la enfermedad, concentración de hemoglobina, necesidad de diálisis y presencia de tos. El involucramiento del tracto respiratorio y del renal, está asociado con un mayor riesgo inicial de muerte. La presencia de daño en órganos al inicio del tratamiento, es factor de riesgo importante para mortalidad y morbilidad tardía; estos resultados puntualizan la necesidad de un diagnóstico y tratamiento inicial.^{2-4,12}

El tratamiento está basado en un régimen combinado de corticoesteroides (CE) y ciclofosfamida (CCF). La sobrevida incrementó dramáticamente después de establecer este esquema de manejo, ya que la tasa de mortalidad a dos años era de 93%. La tasa de sobrevida a cinco años, en la década de 1990, excedió 60%. Sin embargo la granulomatosis tiene una alta mortalidad y la mayoría de los pacientes desarrollan daño permanente a órgano. Estudios recientes sobre vasculitis asociada con ANCA, informaron una sobrevida a dos años de 79% y de 21%, cuando el diagnóstico inicial muestra progresión renal en etapa final.

En una serie de 158 pacientes, la sobrevida total fue de 87%, con una media de seguimiento de ocho años, pero la tasa de mortalidad a un año, fue de 56%, según otros autores. En un estudio de factores pronósticos, la tasa de mortalidad total es de 37%, más alta que otros estudios; probablemente porque la mayoría de los pacientes tuvieron enfermedad sistémica.^{3,4}

El tratamiento inicial consiste en la administración de tres pulsos consecutivos de metilprednisolona intravenosa (500-1000 mg/día) o (15 mg/kg/día), antes de iniciar el tratamiento con CCF. Después se cambia a prednisona (0.5-1 mg/kg/día de peso corporal), y a las seis semanas de tratamiento, se puede iniciar su esquema de reducción. Si se alcanza remisión, se debe mantener CE oral en promedio por 12 a 18 meses.

La CCF se puede administrar en pulsos IV (0.7 mg/m²) cada dos a tres semanas en promedio, durante el primer año y posteriormente alargar los intervalos. La CCF oral se administra diariamente a dosis de 2 mg/kg; se pueden mantener dosis plenas por un año, y después disminuirlas. La ciclofosfamida debería discontinuarse

después de dos años, cuando la remisión haya sido obtenida.

En otros estudios se ha demostrado que la ciclofosfamida IV es superior a la oral en la inducción de una remisión sostenida; aunque esto no parece ser tan exitoso en pacientes con extenso involucro a órganos o con títulos positivos de ANCA. Como una controversia, en la enfermedad activa continua tratada con pulsos de CCF IV, responde mejor cuando se cambia a vía oral. Cuatro estudios aleatorizados han demostrado que los pulsos son más seguros y tan efectivos como la vía oral en la inducción de la remisión. Sólo un estudio demuestra que los pulsos IV tienen mayor tasa de recaída. Algunos indican que el control se logra mejor con la CCF oral.^{2,3,7}

El MTX podría ser una terapia alternativa inicial en pacientes con vasculitis sistémica sin deterioro de la función del órgano, si desarrollan progresión de la enfermedad requieren hacer el cambio a CCF. Su efecto por largo tiempo en el control de la recaída, es desconocido. El manejo de la vasculitis renal con MTX es controversial; en algunos estabiliza la función, pero en otros, la enfermedad progresa, porque se agrega la toxicidad del mismo; de hecho, algunos estudios han demostrado que la tasa de recaída con MTX es mayor. Pocos estudios demuestran la eficacia de inducción de la remisión con azatioprina (AZT) en pacientes con vasculitis.

Un largo periodo de tiempo con dosis diaria de > 20 mg de prednisona, incrementa el riesgo de daño a órgano después de dos años; algunos pacientes desarrollan características osteoporóticas y cataratas. El tratamiento con CCF durante los primeros seis meses, y aun durante los primeros dos años, tiene un efecto protector contra el daño a órgano permanente, pero mayor a este tiempo el efecto decae. La terapia óptima con CCF es de seis a 24 meses mientras se reduce la dosis acumulativa de ésta; esto favorecer el uso de terapia con pulsos de CCF.^{6,7,9}

La dosis acumulativa de CCF y el tiempo de prednisona mayor a 20 mg/día, son predictores de daño a órgano permanente. El razonamiento es: la enfermedad más activa debe ser tratada más intensamente, lo cual lleva a una severidad de la enfermedad, y la explicación real es que los pacientes desarrollan un daño severo mayor.

La remisión completa es la ausencia de enfermedad activa; de enfermedad inflamatoria sistémica como serositis y fiebre. La estabilización o mejoría de la función renal sin sedimento urinario activo. En la remisión parcial hay una clara supresión de la enfermedad con estabilización de la función renal y por lo menos resolución del infiltrado pulmonar y de la enfermedad en otros órganos.

La recaída es la re-emergencia de una vasculitis clínicamente detectable o el deterioro de las manifestaciones previas después de un periodo de por lo menos una remisión parcial.

Uno de los esquemas para mantenimiento es MTX con dosis de 0.3 mg/kg de peso corporal administrado en forma semanal, incrementándose hasta alcanzar 25 mg/semanal en un periodo de 12 hasta 18 meses en algunos estudios. La administración puede ser vía oral o intravenosa; algunos resultados han demostrado que MTX en el mantenimiento incrementa la tasa de recaída (más frecuente a nivel renal), sobretodo la vía oral por la baja biolabilidad de éste.

Otro inmunosupresor, al parecer menos tóxico, es AZT a dosis de 2.0-2.5 mg/kg/día por un periodo de 12 meses; cuando se compara con MTX, ésta es menos tóxica aunque la tasa de recaída (11% a 30%) puede ser similar. Leflunamida, otra droga para el mantenimiento de la remisión, cuando se compara con MTX, tiene menor tasa de recaída sobre todo a nivel renal. Otro esquema propuesto es continuar con el inmunosupresor del tratamiento inicial, como la CCF, por vía oral, junto con esteroides por tres a seis meses. El periodo de mantenimiento son en promedio 12 meses y cuando se compara con AZT como mantenimiento, la tasa de recaída es similar (17%) a 18 meses, pero con menos efectos adversos.⁶⁻⁹

El factor de Necrosis Tumoral α (TNF- α , por sus siglas en inglés), juega un rol importante en la formación de granulomas en la inducción de vasculitis por GW. El bloqueo del receptor de TNF- α con etanercept ha sido bien tolerado en fases I y II de granulomatosis de Wegener. Otros estudios incluyen anticuerpo monoclonal quimérico (infliximab) para el tratamiento de GW refractaria, a dosis altas (5 mg/kg) y resulta más efectivo, cuando se alcanza remisión (tres a seis meses), se puede cambiar a terapia de mantenimiento. También se ha visto buena respuesta en recaída con esquema estándar de tratamiento.⁵

Un esquema en GW refractaria es AZT en pulsos (17 mg/kg) durante 24 horas cada mes. Además de AZT vía oral (100 mg por día) en la semana dos y tres de cada pulso; monitorizando cuenta leucocitaria. Se dan seis pulsos y se continua con AZT oral (100 a 150 mg/día), este esquema ha dado buenos resultados. Para el caso de involucre ocular al inicio de la enfermedad, o como recaída, hay buena respuesta en algunos reportes con CCF IV, aunque otros indican que esta manifestación de enfermedad es de gran actividad y el tratamiento inmunosupresor intenso o manejo local puede llegar a ser inefectivo.

El reporte de un caso con recaída ocular (escleritis necrotizante) después de recibir AZT como mantenimiento se manejó con retuximab (anticuerpo monoclonal

anti-CD20), dos pulsos de 1 g IV, con resolución completa de la afección; puede ser efectivo en la remisión de escleritis por GW; aunque el rol de este anticuerpo en GW limitada es incierta, ha dado resultado en enfermedad refractaria.^{6-8,10-12}

Otra modalidad de manejo en GW, aunque no estándar es la radioterapia. El primer caso reportado fue en 1979 por Eagleton y colaboradores, en un paciente de 35 años con vasculitis y glomerulonefritis (1969) con buena respuesta a esteroides y CCF; dos años después, recayó con traqueítis granulomatosa, por lo que se trata con resección quirúrgica y cinco años después, mostró una nueva recaída a nivel de bronquio principal izquierdo que provocó traqueostomía de urgencia; se inició con CCF y esteroides, con lo que el pulmón se re-expandió; tres meses después, mostró nueva oclusión del bronquio, con atelectasia persistente por lo que administran 2000 rads (20 Gy en Unidades Internacionales actuales) durante dos semanas, el campo de tratamiento incluyó tráquea y bronquio principal izquierdo. A las dos semanas de terminado el tratamiento, el pulmón re-expandió, y le fue dada una dosis más de 2000 rads. Un año después la tomografía, mostró un segmento de estenosis de 1 cm, que durante dos años se maneja con dilataciones cada seis meses, pero sin evidencia de recurrencia de la enfermedad.¹⁴ Otro caso reportado en 2002 por Beck y colaboradores en una mujer de 42 años con GW de vía aérea superior (cavidad nasal); el diagnóstico se confirmó en 1987, seis años después, por la obstrucción inflamatoria de la misma un año después la primera resección por granulomatosis hipertrófica que se prolongó hasta 1998 con cuatro procedimientos quirúrgicos más; además de terapia inmunosupresora con CCF, MTX, prednisona y clotrimazol. Debido a su elevado estado funcional y sin evidencia de enfermedad sistémica se le indicó radioterapia convencional, con dosis de 20 Gy en dos semanas, un mes después 26 Gy más (2 Gy por fracción). La toxicidad que se presentó fue mucositis grado III que desapareció dos meses después de radioterapia. El MTX fue utilizado durante la radiación y se continuó durante la recuperación de la enfermedad. Dos años después de la radioterapia, no hubo evidencia de actividad en este sitio. Probablemente la mucositis generada, haya sido por el uso concomitante con la radioterapia.¹⁵

La radioterapia es una opción de tratamiento en GW localizada que no responda a drogas inmunosupresoras o manejo quirúrgico. Aun cuando la recaída de ésta es elevada, deben considerarse si las condiciones del paciente en relación a la expectativa de vida son adecuadas para la posibilidad de control local. En el presente caso incluso cuando el inicio de la enfermedad fue con factores pronósticos adversos (vasculitis y glomerulonefritis, ANCA

positivo), tuvo adecuada remisión de ésta. La recaída fue local y sin actividad sistémica; dada la inmunosupresión, sin una respuesta evidente, se decidió utilizar esta opción terapéutica con modalidad de intensidad modulada, siendo la mejor opción de manejo. A pesar que la afección del ojo izquierdo ya era irreversible, se pudo ofrecer un adecuado control local y recuperación de la visión del ojo contralateral, La dosis de 20 Gy prescrita, se tomó con base en las dosis que se indican en la enfermedad de Graves o del pseudotumor orbitario y no las dosis que se manejan en los dos casos reportados en la bibliografía.¹³

La respuesta de la paciente durante el tratamiento, fue adecuada y sin evidencia de toxicidad; el seguimiento indica un control local significativo y una probable expectativa de vida mayor.

Deberá considerarse a la Radioterapia de Intensidad Modulada como una opción terapéutica en la recaída de GW local que no responda a manejo inmunosupresor y que ofrezca un beneficio real al paciente. A diferencia de lo informado en la bibliografía, las dosis menores de radiación, dan buen resultado asociado a la técnica de radiación y una menor toxicidad, como sucedió en el presente caso.

REFERENCIAS

1. Ramos Niembro Francisco. Enfermedades Reumáticas. Criterios y Diagnóstico. 1999, 1ª Ed; pp:341-347.
2. Jayne D. Watts R. Evidence- based treatment of systemic vasculitis. Rheumatology 2000; 39: 585-595.
3. Mahr A. T, Agher R, Guillevin L. Analysis of factors predictive of survival based on 49 patients with systemic Wegener´s granulomatosis and prospective follow-up. Rheumatology 2001; 40: 492-498.
4. Koldingsnes W, Nossent H. Predictor of survival and organ damage in Wegener´s granulomatosis. Rheumatology 2002; 41: 572-581.
5. Lamprecht, J, Voswinke T, Lilienthal B, et al. Effectiveness of TNF-blockade with infliximab in refractory Wegener´s granulomatosis. Rheumatology 2002; 41: 1303-1307.
6. Aries M, Hellmich B, Reinhold- Keller E, Gross W.L. High-dose intravenous azathioprine pulse treatment in refractory Wegener´s granulomatosis. Rheumatology 2004; 43(10):1307-1308.
7. Metzler C, Miehle N, Manger K, Koner Iking C, et al. Elevated relapse rate under oral methotrexate versus leflunomide for maintenance of remission in Wegener´s granulomatosis. Rheumatology 2007; 46(7):1087-1091.
8. Cuende E, Ruiz Mena J, Andonegui J, Minguela I, Vesga J. C. Ocular involvement in Wegener´s granulomatosis responding to intravenous cyclophosphamide. Rheumatology 2001;40:1066-1068.
9. Hellmich B, Gross, W.L. Azathioprine or Methotrexate Maintenance for ANCA-Associated vasculitis. New England Journal Medicine 2008;359(26):2790-2803.
10. Aries P.M, Gross W.L, Vesga J. C. Rituximab for remission induction in a patient with relapsing necrotizing scleritis associated with limited Wegener´s granulomatosis. Ocul Immunol Inflamm 2008;16(5):230-232.
11. Seo P, Specks U, Keogh KA. Efficacy of rituximab in limited Wegener´s granulomatosis with refractory granulomatous manifestations. J Rheumatol 2008;35(10):2017-23.
12. Zycinska K, Wardyn KA, Tyszko P, et al. Analysis of early death on the prediction model in Wegener´s granulomatosis with pulmonary and renal involvement. J Physiol Pharmacol 2007;58(suppl 5(Pt 2):829-837.
13. Brady L.W, Heilmann P, Molls M, et al. Radiotherapy for Non-Malignant Disorders. Contemporary Concepts and Clinical Results. Springer, 2008; Cap 6:121-132.
14. Eagleton L E, Rosher RB, Hawe A, et al. Radiation therapy and mechanical of endobronchial obstruction secondary to Wegener´s granulomatosis. Chest 1979;76(5):609-610.
15. Beck Neviani C, De Andrade Carvalho H, Hossamu C, et al. Radiation therapy as an option for upper airway obstruction due to Wegener´s granulomatosis. Otolaryngol Head Neck Surg 2002;126:195-196.

▷ FE DE ERRATAS

En el artículo *Toxicidad aguda en pacientes con cáncer de próstata localizado tratados con dosis altas de Radioterapia de Intensidad Modulada* publicado en la Gaceta Mexicana de Oncología Vol. 9 No. 1- 2010 dice: Nuñez-Guardado Gabriel, Villanueva-Navarro Luia Felipe, y debe decir: Nuñez-Guardado Gabriela, Villaseñor-Navarro Luis Felipe.