



E.U.

Diagnóstico diferencial de dolor orofacial con especial énfasis en los desórdenes temporomandibulares

Segunda parte

Autores: *Patricia A. Rudd, profesora titular del Centro de Dolor Orofacial de la Universidad de California, San Francisco y Charles McNeill, profesor y director del Centro de Dolor Orofacial de la Universidad de California, San Francisco.*



Las condiciones músculo-esqueléticas que afectan a la mandíbula (DTM) son la mayor causa de dolor no odontogénico en la región orofacial.¹ Estas incluyen desórdenes de los músculos masticatorios (no articular) y desórdenes de la articulación temporomandibular (articular). Como en otras alteraciones músculo-esqueléticas, los síntomas de la mandíbula aumentan y menguan. Aunque no constituyen una amenaza para la supervivencia, pueden deteriorar la calidad de vida significativamente. Se definen como una colección de desórdenes músculo-esqueléticos bastante dispares (no articulares o articulares) que afectan a la mandíbula, pero que a menudo tienen los mismos signos y síntomas.^{2, 3, 4, 5} Las afecciones de los músculos masticatorios incluyen dolor miofascial, tendinitis, miositis, mioespasmo o trismus, contractura y neoplasia (Cuadro 1).

El dolor miofascial está caracterizado por un dolor muscular sordo, regional o local, que aumenta con la función mandibular, el rango de movimiento o por provocación.⁶ Clínicamente, hay bandas tensas a la palpación, con la presencia de sitios dolorosos localizados o puntos gatillo en el músculo, tendón o fascia.⁷ Aunque algunas definiciones de dolor miofascial requieren el criterio de inclusión de dolor referido, en la mayoría de la literatura se sugiere que este dolor puede o no ser referido a un sitio distante, como los dientes, oídos o cabeza (Figura 1).⁸ El dolor miofascial no es considerado un proceso inflamatorio, sin embargo, la inflamación y/o la sensibilidad en los órganos tendinosos de los músculos masticatorios deben ser consideradas una fuente de incomodidad, como en otras áreas del cuerpo.⁹

La miositis, por otro lado, representa una verdadera inflamación de un músculo que se debe normalmente a un trauma directo y/o infección. El mioespasmo o trismus es un desorden agudo del músculo que se ➔

Referencias bibliográficas

- Lipton JA, Ship JA, Larach-Robinson D. Estimated prevalence and distribution of reported orofacial pain in the United States. *J Am Dent Assoc* 1993;124:115-121.
- McNeill C. Management of temporomandibular disorders: concepts and controversies. *J Prosthet Dent* 1997;77:510-522.
- McNeill C (ed). *Craniomandibular disorders: guidelines for evaluation, diagnosis and management*. Chicago, Quintessence Publ. Co. Inc. 1990.
- _____. *Temporomandibular disorders: guidelines for the classification, assessment and management*. Chicago, Quintessence Publishing Co. 1993.
- Okeson JP (ed). *Orofacial pain: guidelines for assessment, diagnosis and management*. Chicago, Quintessence Publishing Co. 1996.
- Fricton JR, Awad EA. Myofascial pain syndrome: characteristics and epidemiology. In *Advances in pain research and therapy*, Vol. 17, Myofascial Pain and Fibromyalgia. New York, Raven Press, 1990:107-127.
- Travell JG, Simons DG. *Myofascial pain and dysfunction: the trigger point manual*. Baltimore, Williams and Wilkins, 1983.
- Mense S. Nociception from skeletal muscle in relation to clinical muscle pain. *Pain* 1993;54:241-290.
- Sessle BJ. Masticatory muscle disorders: basic science perspectives. In BJ Sessle, PS Bryant, RA Dionne (eds). *Temporomandibular disorders and related pain conditions*. Seattle: IASP Press 1995:47-61.
- De Leeuw R, Boering G, Stegenga B, De Bont LGM. Clinical signs of TMJ osteoarthritis and internal derangement 30 years after nonsurgical treatment. *J Orofacial Pain* 1994;8:18-24-251.
- De Bont LGM, Boering G, Liem RSB, Havinga P. Osteoarthritis of the temporomandibular joint: a light microscopic and scanning electron microscopic study of the articular cartilage of the mandibular condyle. *J Oral Maxillofac Surg* 1985;43:481.
- Stegenga B, De Bont LGM, Boering G, et al. Tissue responses to degenerative changes in the temporomandibular joint. A review. *J Oral Maxillofac Surg* 1991;49:1079-1088.
- Goulet JP. The path to diagnosis. In JP Lund, GJ Lavigne, R Dubner, BJ Sessle (eds). *Orofacial pain: From basic science to clinical management*. Carol Stream, Quintessence Publishing Co. 2001:167-181.
- Dworkin SF, LeResche L, De Rowen T, Von Korff M. Assessing clinical signs of temporomandibular disorders: reliability of clinical examiners. *J Prosthet Dent* 1990; 63:574-579.
- McNeill C, Dubner R. What is pain and how do we classify orofacial pain? In JP Lund, GJ Lavigne, R Dubner, BJ Sessle (eds). *Orofacial pain: from basic science to clinical management*. Carol Stream, Quintessence Publishing Co. 2001:3-14.
- Slavkin HC. Chronic pain syndromes. *JADA* 1997;128:1483-1489.
- Widmer CG. Current beliefs and educational guidelines. In JP Lund, GJ Lavigne, R Dubner, BJ Sessle (eds). *Orofacial pain: from basic science to clinical management*. Carol Stream, Quintessence Publishing Co. 2001:27-34.

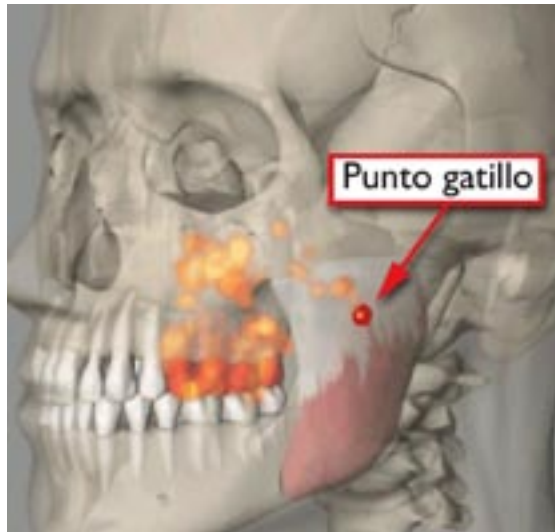

Figura 1. Sitios dolorosos localizados o puntos gatillo en el músculo, tendón o fascia con referencia a un sitio distante, como los dientes.

Cuadro 1. Desórdenes de los músculos masticatorios*

- Dolor miofascial
- Tendinitis
- Miositis
- Mioespasmo
- Contractura miofibrótica
- Neoplasia

*Modificado de la clasificación de la Academia Americana de Dolor Orofacial (AAOP)

Cuadro 2. Desórdenes de la articulación temporomandibular*

- Desórdenes congénitos del desarrollo
- Desórdenes degenerativos del disco
- Desórdenes inflamatorios
- Osteoartritis (desórdenes no inflamatorios)
- Dislocación temporomandibular
- Anquilosis
- Fractura

* Modificado de la clasificación de la Academia Americana de Dolor Orofacial (AAOP)

acompaña de una reducción súbita y de la involuntaria contracción tónica de un músculo masticatorio. Desde un punto de vista clínico, el dolor agudo surge tanto en reposo como durante la función. La mandíbula no puede ser abierta manualmente más

allá de la apertura voluntaria del paciente (*end feel* duro), diferente al dolor miofascial. Por consiguiente, la movilidad de la mandíbula y la función están significativamente limitadas. Otro diagnóstico muscular es la contractura del músculo, la cual consiste en la reducción, sin dolor, de un músculo. El dolor solamente ocurre al final del rango de movimiento y resulta de la fibrosis o desgarre de los tendones de apoyo, ligamentos o fibras del músculo. El último diagnóstico muscular es la neoplasia, que significa un nuevo, anormal o incontrolado crecimiento maligno o benigno de tejido del músculo.

Entre las alteraciones de la articulación temporomandibular están las de desarrollo o adquiridas, del disco articular, inflamatorias, osteoartritis, dislocación condilar, anquilosis y fractura^{3,4,5} (Cuadro 2). Los desórdenes de desarrollo de la articulación temporomandibular incluyen: agenesia (falta de desarrollo) o aplasia (desarrollo defectuoso); hipoplasia (incompleto o bajo desarrollo del cóndilo) o hiperplasia (sobredesarrollo no neoplásico de los cóndilos). Algunos de los desórdenes adquiridos son neoplasmas benignos (por ejemplo, osteoma, condroma, condromatosis sinovial), malignos o neoplasma metastásico (por ejemplo, carcinoma de células escamosas, tumor primario nasofaríngeo).

Los desórdenes del disco representan una relación anatómica anormal o mal alineamiento del disco articular y cóndilo;¹⁰ surgen como desplazamiento de disco con reducción, desplazamiento de disco sin reducción o adherencia del disco. Los más comunes son los desplazamientos de disco con reducción, producidos por el restablecimiento de las partes desplazadas de su sitio a una posición normal, lo cual generalmente crea un sonido colectivo en el momento de la reducción, es decir, hace un clic. El desplazamiento de disco con reducción puede estar sintomático en el momento del clic o asintomático (50 a 60% de la población adulta representa una variación biológica relativamente normal).

Se dice que el desplazamiento de disco con reducción es sintomático (intrusión) si hay dolor o atrapamiento cuando el cóndilo restablece su relación normal con el disco durante el rango de movimiento. El desplazamiento de disco sin reducción (el disco no logra restablecer una relación anatómica apropiada) puede ser agudo (dura menos de tres meses y comúnmente es bastante doloroso, con marcada reducción en la traslación) o crónico –mayor de tres meses de duración y menos doloroso, con un rango normal o cerca de la traslación– (Figura 2). El desorden conocido como adherencia del disco es provocado por la adherencia del disco al componente temporal de la fosa, lo que causa una posición estática del disco y alteraciones mecánicas articulares.

La inflamación articular puede resultar de una inflamación de la sinovial (sinovitis) y/o la cápsula articular (capsulitis), de un trauma, de infección o degeneración del cartílago, o como secuela de una poliartritis sistémica o enfermedad de la colágena (artritis reumatoide, lupus, síndrome de Reiters). La osteoartritis es una condición degenerativa articular no inflamatoria caracterizada por el deterioro y abrasión del tejido articular y

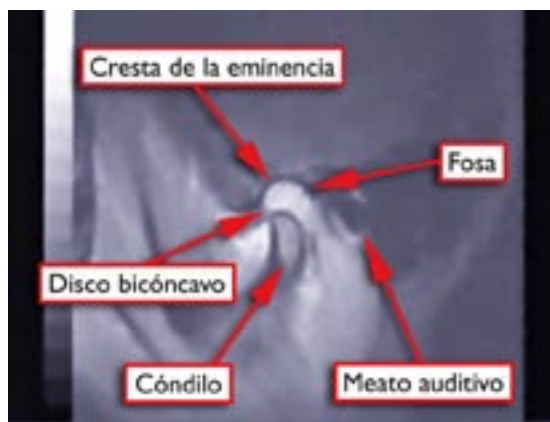

Figura 2. Vista sagital de un desplazamiento anterior de disco sin reducción en una imagen de resonancia magnética nuclear (IRM).

la remodelación concomitante del hueso subcondral subyacente; se debe a la carga excesiva del mecanismo de remodelación¹¹ y se clasifica en osteoartritis primaria (cuando la etiología es desconocida) y osteoartritis secundaria (cuando un evento etiológico o factor pueden ser identificados). Puede categorizarse más allá en osteoartritis activa (OA) u osteoartritis estable (OE), a veces referida como osteoartrosis; la OA está relacionada con un cambio activo o degeneración en los tejidos articulares, en tanto que la OE se asocia con la recortación de los tejidos duros articulares y una falta de cualquier cambio estructural extenso¹² (Figuras 3 y 4). ➔

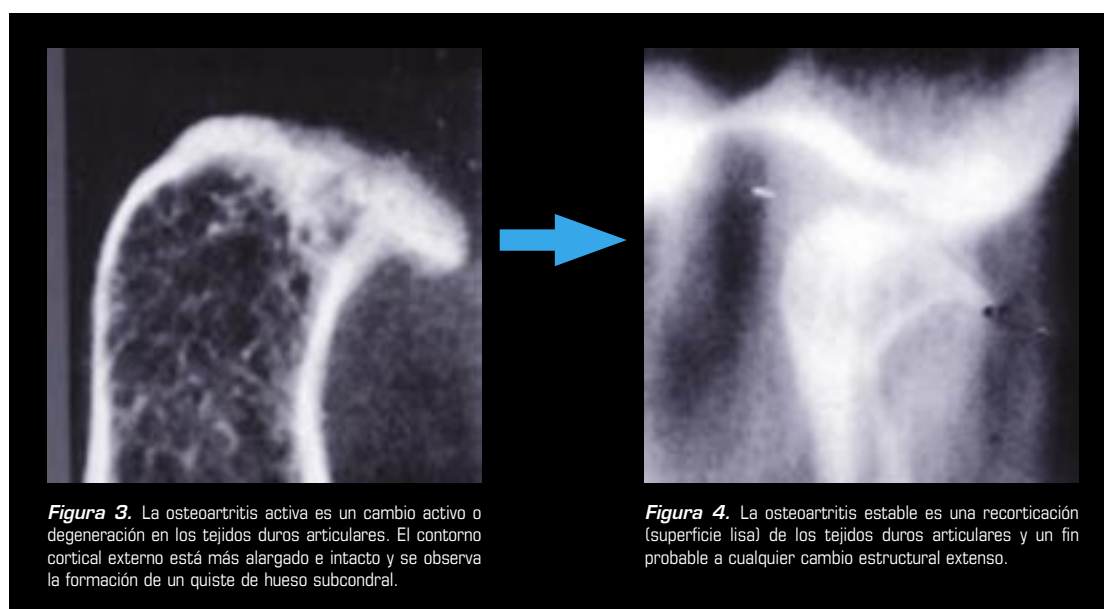


Figura 3. La osteoartritis activa es un cambio activo o degeneración en los tejidos duros articulares. El contorno cortical externo está más alargado e intacto y se observa la formación de un quiste de hueso subcondral.

Figura 4. La osteoartritis estable es una recortación (superficie lisa) de los tejidos duros articulares y un fin probable a cualquier cambio estructural extenso.

La dislocación condilar o apertura bloqueada es una anomalía de hipermovilidad de la mandíbula; ocurre cuando el cóndilo inadvertidamente se posiciona anterior y superiormente a la eminencia articular durante la apertura o protrusión mandibular y es incapaz de volver a su posición de cierre. Esta condición exige que el cóndilo sea manipulado hacia abajo de la cresta de la eminencia articular de modo que éste pueda volver libremente a su posición de cierre en la fosa. La dislocación condilar es llamada subluxación si el paciente es capaz de manipular por sí mismo la mandíbula hacia atrás a su posición de cierre. La anquilosis es una alteración con hipomovilidad de la mandíbula cuando las adherencias fibrosas u óseas restringen la traslación condilar, lo cual limita la movilidad de la mandíbula y su función. Normalmente, la fractura del cóndilo es el resultado del trauma directo a la mandíbula, aunque puede ser iatrogénica o idiopática.

Valoración

La colección de registros base y las pruebas de diagnóstico indicadas son fundamentales para el manejo apropiado de los desórdenes mandibulares.^{2,13} Hasta qué punto se sigue cualquiera o todos los elementos de evaluación depende de la magnitud de las molestias y del potencial progreso del problema, ya sea física o psicosocialmente. Escudriñar los desórdenes de la mandíbula es una parte esencial de toda rutina odontológica, así como examinar los trastornos dolorosos orofacia-

les. Uno de los elementos más importantes de la valoración básica de todos los pacientes es un examen conductual y psicosocial realizado por el odontólogo durante el proceso de la historia clínica, la cual debe componerse de preguntas que ayuden a evaluar factores conductuales, sociales, emocionales y cognoscitivos que pueden comenzar, sostenerse o deben ser el resultado de la condición del paciente. Si se identifican hallazgos significativos y se graban, se deben llevar a cabo una historia comprensiva y examinación.

La historia comprensiva paraleliza la historia médica tradicional y la revisión de sistemas; consiste en la recopilación principal, la historia de la o las enfermedades, historia médica, historia dental e historia personal (social y familiar). Para el clínico es fundamental no perderse en las quejas múltiples, de modo que la historia del padecimiento presente debe incluir una historia cronológica para cada queja. El examen físico comprensivo consta de una inspección general de la cabeza y cuello, incluso una valoración visual y palpación; una inspección ortopédica comprensiva de la ATM y la evaluación superficial de la espina cervical; una evaluación de los músculos masticatorios y cervicales; una evaluación superficial de los nervios craneales y una evaluación intraoral, incluso un análisis oclusal (Figuras 5, 6, 7, 8, 9 y 10). Hay que señalar que muchos signos clínicos no son

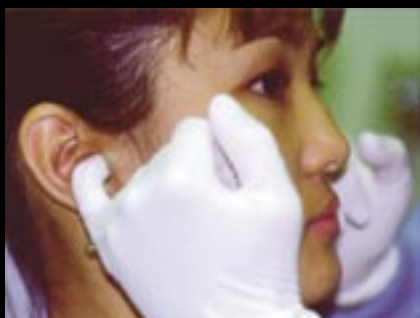

Figura 5. Palpación posterior de la articulación temporomandibular.

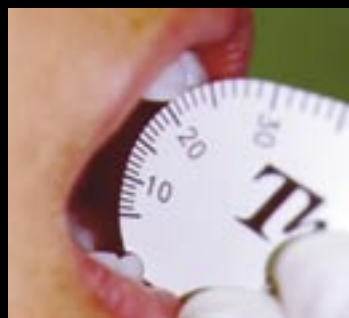

Figura 6. Medición interincisal en apertura.

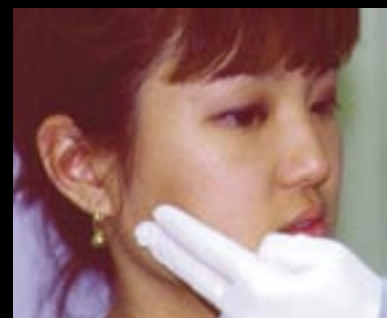

Figura 7. Palpación del músculo masetero superficial.



Figura 8. El movimiento cervical lateral debe tener una inclinación de 45 grados y estar libre de dolor.

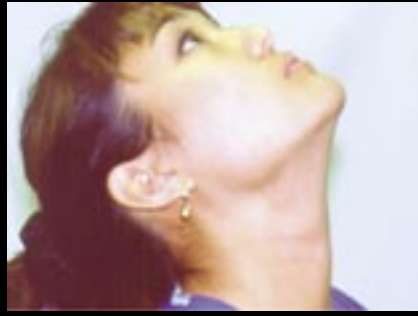

Figura 9. El movimiento de extensión cervical debe ser de casi 70 grados y estar libre de dolor.

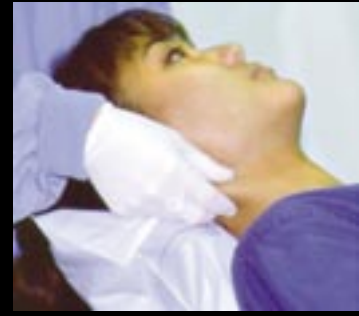

Figura 10. Palpación del músculo esternocleidomastoideo.

cuantificables realmente y brindan puntos de vista dispares intra e inter operador.¹⁴

Conclusiones

Controlar el dolor y aliviar el sufrimiento deben ser el principal compromiso del profesional de la salud hacia los pacientes. El manejo apropiado del dolor pretende prevenir las consecuencias del dolor crónico. Los recientes adelantos científicos y clínicos han reconocido que el dolor crónico puede provocar una recuperación lenta, un sistema inmunológico alterado, una respuesta tensional trastornada, síntomas vegetativos y alteraciones permanentes en el sistema nervioso central y periférico, todo lo cual redundará en síndromes dolorosos persistentes.^{15,16}

Aunque el dolor es uno de los síntomas más comunes por el cual un paciente busca tratamiento, históricamente ha habido un entrenamiento mínimo en el manejo del dolor dentro de los planes de estudio de las ciencias de la salud.¹⁷ Es imprescindible tener presente que existe una razón médica y ética para tratar el dolor, incluyendo el dolor orofacial, urgentemente con cada recurso disponible. Algo que no debe pasar desapercibido es que cuando el dolor orofacial proviene de un desorden músculo-esquelético, es probable que muchos de los pacientes mejoren con o sin el tratamiento. Por consiguiente, los médicos nos vemos obligados a proporcionar

un tratamiento irreversible que facilite el proceso curativo natural y que mitigue el dolor. Como proveedores de salud, siempre demos prioridad al axioma médico *no haga daño*. **DOLOR**