

Descripción Neuro-anatómica del Dolor en Cavidad Oral

Autores:

Dr. Gabriel Fernando Paredes Farrera

Médico Auxiliar de Cirugía Maxilofacial. Hospital General de México.

Dr. José Espinosa Fernández

Médico Adscrito a Cirugía Maxilofacial. Hospital General de México.

“La Neuroanatomía otorga la herramienta necesaria para el diagnóstico clínico acertado”.

Dr. Miguel Ángel Jiménez Taboada

La odontalgia puede provenir de la pulpa dental, que es la principal causa de dolor bucofacial, o de los ligamentos periodontales. El dolor de origen dental es de tipo somático profundo, y por ello presenta una variedad de efectos excitatorios centrales que incluyen dolor referido, efectos autónomos y la inducción de espasmos y puntos desencadenantes en músculos inervados por el trigémino.^{1,3}

El dolor dental se describe como una sensación dolorosa, sorda y opresiva que, en ocasiones, es pulsátil, ardorosa o quemante; también puede existir dolor lancinante momentáneo. Con frecuencia, al enfermo se le dificulta identificar el órgano dentario afectado y puede señalar el dolor como proveniente de otro diente en cualquiera de las arcadas o en cara y cuello. Por lo tanto, el dolor bucofacial de origen dental puede confundirse con dolor de causas no odontológicas.^{1,2}

A los pocos segundos de una estimulación de la corona dental por medio de frío, calor o presión provocan dolor con características cambiantes, dependiendo del tipo y la intensidad del estímulo empleado. De ahí que la hipersensibilidad dental (alodoncia) es similar al dolor dentario; la primera difiere del segundo en la capacidad del enfermo para ubicar la fuente del dolor. La hipersensibilidad dental es la reacción ante un estímulo inocuo y un estado crónico con episodios agudos, en tanto que el dolor dentario equivale a la reacción frente a un estímulo nocivo y a menudo es una situación aguda.

Consideraciones Dentales

La dentina constituye la mayor parte del órgano dentario, está compuesta por células especializadas, odontoblastos y una sustancia intercelular, y es ➔

Bibliografía

1. Bell WE. Orofacial Pain: Classification, diagnosis and management. 4a Ed. Chicago 1989.
2. B. Antonia Balcionas MSD Michael. Et al. Métodos clínicos para diagnosticar el dolor facial. Clínicas odontológicas de Norteamérica. 989- 999. Interamericana Mc Graw Hill, 1990.
3. P. Kempainen, C. Foster H. O. Handwerker: The importance of stimulus site and intensity in differences of pain induced cutaneous reflexes in human orofacial regions Pain, 91 (2001) 331-338.
4. Harry Sicher, Gerit Bevelander-Histología y embriología bucal. 60 reimpresión, D. F. México La Prensa Médica Mexicana, 1990, p. 95- 125.
5. Saldana Acosta TM., Juan José Ramirez Estada. Revista A.D.M. C.D pp.19.
6. Byers MR. Dental sensory receptors. Rev. Neurology 25:391-984.
7. Hirvonen T J. A quantitative electron - microscope analysis of the axons at the apex of the canine tooth pulp in the dog. Acta Odontol 128:134, 1987.
8. Hollan GR, Robinson JT. The number and size of axons at the apex of the cat's canine tooth pulp. Ant Rec 20:215-1983.
9. Matti Narhi D.D.S.P.H.D. Clínica odontológica de Norteamérica 403-434, 1990.
10. Fransen OC., Edvall G.G. Acta Odontol: the relation between interdental nerve activity and pulpal pain of the heat stimulation. Acta Physiologica Scand 127:1, 1986.
11. Beuder B, Landas MP. The optimum placement site of the electrode in electric pulp testing of the 12 anterior teeth. J Am Dent Assoc 118:305, 1989.
12. Gazelius B, Brodin E. Depletion of substance P like immunoreactivity in the rat dental pulp by antidromic nerve stimulation. Acta Physiologica Scand 111:319, 1981.
13. David H, Pashley M.D.M., Ph.D. Mecanismo de sensibilidad dentaria. Clínicas odontológicas de Norteamérica, pp. 413-434. Interamericana Mc Graw Hill, 1990.
14. Akiyama S, Doshchen-Kin J, Lipovsky HH. Quantitative assessment of microcirculation in the rat dental pulp in response to alpha and beta adrenergic agonists. Arch oral Biol 34:707-989.
15. C. Ruza P.W. Reeh. Substance P calcitonin gene related peptide and PGE2 co-released from the mouse colon: a new model to study nociceptive and inflammatory responses in viscera in vitro. Pain 93:213-219, 2001.

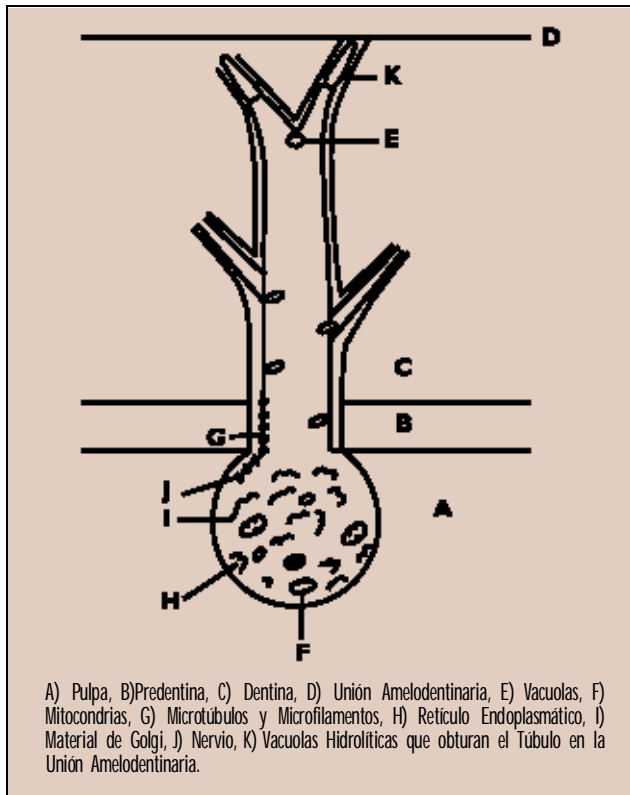


Figura 1. Dibujo esquemático del túbulo dentinario en un órgano vital (Rev. ADM. 1996; 53(1)).

de color amarillo claro; puede sufrir ligeras deformaciones y es muy elástica (más dura que el hueso, pero más blando que el esmalte) y está formada por 30 por ciento de materia orgánica (fibrillas de colágena y mucopolisacáridos), agua y 70 por ciento de materia inorgánica.

Los cuerpos de los odontoblastos están colocados sobre la superficie pulpar de la dentina y únicamente sus prolongaciones citoplasmáticas están incluidas en la matriz mineralizada; cada célula origina una prolongación que atraviesa el espesor total de la dentina en un canal estrecho llamado túbulo dentinal. El curso de dichos túbulos es curvo, semejante a una "S" que comienza en ángulo recto a partir de la superficie pulpar, en donde tiene una anchura de 2 a 3 micras, la primera convexidad en el recorrido hacia el vértice del diente con una anchura de 1 micra. En la raíz, bordes incisivos y cúspides de los órganos dentarios, los túbulos son casi rectos. Se estima que a nivel pulpar existen de 30,000 a 75,000 mm² de túbulos dentinales, los

cuales tienen la función de proporcionar sensibilidad al órgano dentario a través de los microtúbulos y microfilamentos, originándose desde la pulpa hasta la unión amelodentinaría. Así mismo, proporcionan una alta resistencia al órgano dentario por el contenido de fluido tubular y nutren. El lodo dentario (smear leyer) es una barrera de protección (permeable) que al eliminarlo deja expuestos a los túbulos a cualquier contaminación.^{4,5}

Prolongaciones Odontoblásticas

Se localizan en la matriz de la dentina (túbulo dentario), son gruesas cerca de los cuerpos celulares y se adelgazan hacia la superficie externa de la dentina; se divide en sus extremidades en varias ramas terminales y su recorrido emite prolongaciones secundarias delgadas, encerradas en túbulos finos.

Dentina Peritubular

Corresponde a la dentina que forma la pared tubular dentinal y a la región situada frente a ella (dentina intertubular), siendo más mineralizada la primera que la segunda.⁴ (Figura 1)

Pulpa Dental

Es un tejido conjuntivo laxo especializado y formado por fibroblastos y sustancia intercelular, odontoblastos, arteria, una a dos venas, vasos linfáticos y nervios. La pulpa dental cuenta con innervación muy abundante, la cantidad media de axones que penetran en un premolar humano es de 926, muchos de los cuales carecen de mielina.^{6,7,8} Por el agujero apical entran gruesos haces nerviosos que pasan hasta la porción coronal de la pulpa, en donde se dividen en una densa red de fibras delgadas.^{4,9} Estas fibras nerviosas penetran los túbulos dentarios, por donde hay un contacto estrecho entre las fibras nerviosas y los odontoblastos; no hay sinapsis u otra unión que permita la transducción del impulso nervioso entre las células.

Estudios recientes señalan que las prolongaciones odontoblásticas se limitan al tercio medio del túbulo, de 100 a 200 mm,^{6,9} por lo tanto, es probable que la parte externa de los túbulos no contenga algún elemento sino que sólo esté llena de líquido dentinario.

Inervación Pulpar

La pulpa dental está inervada con diversas fibras nerviosas, en donde pocos de los 100 a 200 nervios localizados en cada órgano dentario llegan a la dentina. Casi el 75 por ciento de dichos nervios no presentan mielina, y el 25 por ciento son mielinizados. Éstos se clasifican como alfa (), Beta () y Delta () según el diámetro axonal y su velocidad de conducción. La mayoría de las fibras nerviosas mielinizadas de los órganos dentarios son A-delta, los cuales intervienen en el dolor bien localizado, breve y agudo relacionado con la sensibilidad de la dentina. Tales fibras tienen umbral de estimulación relativamente bajo. Como son un tanto gruesas, su despolarización provoca flujo de corriente mucho mayor que los nervios más pequeños.

Los Nervios

Los nervios amielínicos de la pulpa están compuestos por fibras de tipo C, mismas que son pequeñas, de nervios simpáticos y contienen péptidos que pudieran favorecer la sensación dolorosa y la inflamación local. Se considera que las fibras C intervienen en el dolor pulpar con localización deficiente, sordo y quemante, por lo que su umbral de estimulación es elevado.^{10,11}

Reacción Nerviosa

No existe una prueba contundente de que la actividad provocada por el estímulo dental y registrada por los electrodos en la dentina o las ramas nerviosas dentales provenga de una fuente intradentaria. Excepto tal vez por la serotonina, muchas sustancias vasoactivas involucradas en el dolor como la sustancia P, el

péptido relacionado con genes (CGRP) y la neurocininas A y B (NKA, NKB) bradicina e histamina, a menudo están en relación estrecha con los vasos sanguíneos, los cuales no parecen tener un efecto directo en las fibras pulpares A-delta aferentes, pero pudieran activar fibras pulpares C aferentes. Los polipéptidos vasoactivos se pueden liberar en la pulpa durante la inflamación o por destrucción del tejido (exposición pulpar, temperaturas elevadas de corte, reacciones antígeno-anticuerpo, activación del complemento) o por activación antidrómica del nervio dentario inferior.

Algunas veces la estimulación de nervios simpáticos y los cambios en el riego sanguíneo alteran la actividad pulpar aferente, por lo que estas sustancias modifican el riego sanguíneo, de tal manera que intervienen en los mecanismos periféricos que fundamentan el dolor dentario agudo.^{3,12} Todos los péptidos favorecen la vasodilatación y la extravasación del plasma, pero no todos se localizan en fibras y en neuronas; estos péptidos tienen una repercusión clínica que contribuye al fenómeno denominado "inflamación neurógena".¹³

En el sistema nociceptor de Lewis se presenta la utilidad de la inflamación neurógena, que consiste en el mecanismo defensivo neurógeno periférico mediante el cual se elimina materia tóxica, endógeno o exógeno por incremento local del riego sanguíneo histico, la producción de líquidos intersticial y el drenaje linfático. No obstante, la inflamación excesiva puede tener efectos destructores en vez de acción de apoyo como sucede en otras partes del cuerpo humano. Se debe recordar que la pulpa dental posee más neuronas amielínicas que mielinizadas.¹³

Los vasos dilatados pueden disminuir el riego sanguíneo o pulpar luego de un incremento pasajero en el riego citado según Kim.¹³ La pulpa dental se encuentra en un ambiente de adaptabilidad baja; cualquier incremento en

su volumen, por dilatación vascular o filtración de líquidos a través de los capilares después de la dilatación, podría aumentar la presión hística, que comprimiría las vénulas locales, incrementando la resistencia postcapilar y disminuyendo el riego sanguíneo. El decremento en el riego sanguíneo pudiera reducir el aclaramiento de productos tóxicos o bacterianos nocivos y permitir acumulación en un ciclo de retroalimentación positiva hasta valores que activan la reacción inflamatoria.

La inflamación neurógena puede, bajo algunas circunstancias, fomentar y sostener la sensibilidad dental en vez de permitir su resolución. Cuando se estimulan los nociceptores, se liberan neurotransmisores como Sustancia P, el péptido relacionado con genes (CGRP) y la neurocinina (A) de manera central.

Es importante considerar la particularidad de la dentina en cuanto a la permeabilidad; si esta estructura dental fuese permeable, sería poco probable que presentara sensibilidad importante. La dentina no es permeable por dos motivos: primero, la dentina reparativa tiene, por lo general, menos cantidad de nervios para la dentina; segundo, la dentina presenta menor cantidad de túbulos que la primera. Las sustancias penetran a través de la dentina por dos mecanismos, la difusión, gracias a la cual se transportan sustancias de una zona de concentración elevada a otra de concentración baja y el transporte colectivo o filtración. El movimiento de líquido masivo ocurre de una zona con presión hidrostática alta a otra de presión hidrostática baja.

Existen tres teorías para explicar la activación de

las fibras nerviosas dentales por estímulo aplicado al esmalte o a la dentina.¹ La teoría neural atribuye la activación a una excitación inicial de los nervios que terminan en los túbulos dentinarios, en donde las señales nerviosas viajan a lo largo de las fibras aferentes primarias de la pulpa hacia las ramas nerviosas dentales y después al cerebro.² La teoría de la transducción odontoblástica, propone que el estímulo excita la prolongación o cuerpo del odontoblasto, cuya membrana puede localizarse cerca de las terminaciones nerviosas en la pulpa o en los túbulos dentinarios y donde el odontoblasto transmite la excitación a las terminaciones nerviosas concomitantes.³ La teoría hidrodinámica, la más aceptable, plantea que el estímulo provoca desplazamiento del líquido localizado en los túbulos dentinarios. El desplazamiento acontece en dirección interna o externa y la alteración mecánica activa las terminaciones nerviosas en la dentina o la pulpa; por lo tanto, el movimiento líquido motiva la transducción de diversos estímulos físicos (táctil, osmótico, térmico y de evaporación en actividad nerviosa eléctrica).

La conductancia hidráulica es el inverso de la resistencia, es decir, la dentina con conductancia alta presenta resistencia baja. Lo que regula la conductancia hidráulica dentinaria es la longitud tubular, la cantidad de túbulos por unidad de área, la presión aplicada, la viscosidad del líquido y el radio de los túbulos elevados a la cuarta potencia. Obviamente, si la dentina fuera tubular, la conductancia hidráulica sería cero y la dentina no permitiría migraciones de líquido y, por lo tanto, serían insensibles. La dentina gruesa presenta conductancia hidráulica menor que la delgada. **DOLOR**

PRÓXIMO NÚMERO

ENTREVISTA : Algología, un Punto de Vista Oncológico

PATOLOGÍA : Fisiopatología del Dolor

ANTROPOLOGÍA : Dolor Crónico , una Revisión Antropológica

NEUROLOGÍA : Neuralgia Trigeminal Idiopática

ALGOLOGÍA : Neuropatía por Atrapamiento