

REPORTE DE CASO

# Lesión traumática de arteria radial y ulnar con perfusión de la mano a través de la arteria mediana: reporte de caso

## Traumatic injury of radial and ulnar artery with perfusion of the hand through the median artery: a case report

Daniela Calderón Ardila<sup>1</sup>  Daniel Raúl Ballesteros Larrota<sup>1</sup>  María Andrea Calderón Ardila<sup>2</sup>  Luis Ernesto Ballesteros Acuña<sup>3</sup>   
[dani.ca\\_026@hotmail.com](mailto:dani.ca_026@hotmail.com)

**1** Universidad Industrial de Santander, Facultad de Salud, Especialización Cirugía Plástica Estética y Reconstructiva. Bucaramanga, Colombia, **2** Universidad del Rosario, Escuela de Medicina, Ciencias de la Salud, Especialización en Radiología. Bogotá, Colombia., **3** Universidad Industrial de Santander, Facultad de Salud, Departamento de Ciencias Básicas. Bucaramanga, Colombia,



ACCESO ABIERTO

**Citación:** .Calderon AD, Ballesteros LDR, Calderon AMA, Ballesteros ALE Lesión traumática de arteria radial y ulnar con perfusión de la mano a través de la arteria mediana: reporte de caso. Colomb Méd (Cali), 2021; 52(2):e5024521 <http://doi.org/10.25100/cm.v52i2.4521>

**Recibido :** 28 Agos 2020

**Revisado:** 13 Oct 2020

**Aceptado :** 13 May 2021

**Publicado:** 25 May 2021

**Palabras clave:**

Lesiones del sistema vascular, variación anatómica, arteria mediana, angiografía por tomografía computarizada, informes de casos

**Keywords:**

Anatomic variation, vascular system injuries, median artery, angiography, ulnar artery, radial artery, anastomosis, surgical

**Copyright:** © 2021 Universidad del Valle



## Resumen

### Descripción del caso:

Un paciente joven de sexo masculino con sección completa de las arterias cubital y radial conservó la perfusión de la mano a través de una variante anatómica, la arteria mediana, identificada por angiotomografía.

### Hallazgos clínicos:

Herida en el tercio distal del antebrazo izquierdo con pulsos presentes y coloración adecuada de la mano. Una angiotomografía del miembro superior izquierdo mostró una arteria mediana que se originaba como continuación de la arteria interósea anterior y terminaba en la palma de la mano con un arco palmar superficial incompleto.

### Tratamiento y resultados:

Se realizó la ligadura de las arterias radial y cubital. No fue posible realizar un seguimiento del paciente.

### Relevancia clínica:

La irrigación de la mano proviene de las arterias cubital y radial, que forman los arcos palmar superficial y profundo, comprometiendo la viabilidad de la extremidad cuando se lesionan. La arteria mediana está presente en el 0.6-21.1% de la población, se origina en la arteria interósea anterior (rama del cubital), acompaña al nervio mediano en su recorrido y termina en la palma uniéndose al arco palmar superficial. El diagnóstico por imagen es una herramienta clave para evaluar la circulación arterial y caracterizar las lesiones vasculares del miembro superior. El conocimiento de las variaciones anatómicas de la irrigación arterial de la mano, incluida la variabilidad del arco palmar superficial, es de importancia crucial para la seguridad y el éxito de las cirugías de la mano.

### Agradecimientos:

Agradecemos al Dr. Luis Eduardo Franco Ospina por su contribución en la interpretación de las imágenes diagnósticas.

### Autor de correspondencia:

Daniela Calderón Ardila. Ruitoque Condominio Conjunto Buena Vista Cabaña 15, Piedecuesta, Santander, Colombia. Cel: 3118921563. e-mail: [dani.ca\\_026@hotmail.com](mailto:dani.ca_026@hotmail.com)

## Abstract

### Case description:

A young male patient with a complete section of the ulnar and radial arteries preserved the perfusion of the hand through an anatomical variant, the median artery, identified by angiotomography.

### Clinical Findings:

A wound in the distal third of the left forearm with present pulses and adequate hand coloration. An angiotomography of the upper left limb showed a median artery originating as a continuation of the anterior interosseous artery and ending in the palm of the hand with an incomplete superficial palmar arch.

### Treatment and Outcomes:

Ligation of both radial and ulnar arteries was performed. It was not possible to follow up the patient.

### Clinical Relevance:

Forming the superficial and deep palmar arches, the irrigation of hand comes from the ulnar and radial arteries, which can compromise the viability of the limb when injured. The median artery is present in 0.6-21.1% of the population, originates from the anterior interosseous artery (branch of the ulnar), accompanies the median nerve in its path and ends in the palm joining the superficial palmar arch. Diagnostic imaging is a key tool for assessing arterial circulation and characterizing upper limb vascular lesions. Knowledge of the anatomical variations of the arterial supply of the hand, including variability of the superficial palmar arch, is crucial for the safety and success of hand surgeries.

## Introducción

La irrigación del miembro superior proviene de la arteria braquial, que a nivel del codo se bifurca en las arterias radial y ulnar. El tronco interóseo surge de la arteria ulnar y se bifurca en una rama anterior y una posterior. La perfusión de la mano se establece a partir de los arcos palmar superficial y profundo, que reciben aportes de las arterias radial y ulnar.

La arteria mediana es un remanente embriológico considerado una variante anatómica. Puede surgir de la arteria ulnar, la arteria interósea común o la arteria interósea anterior, terminando en el arco palmar superficial en diferentes patrones. En la literatura no se han descrito casos de traumatismo vascular en el antebrazo asociado a la perfusión de la mano a través de la arteria mediana, lo que hace que este caso sea único.

## Descripción del caso

Paciente masculino de 33 años, con antecedente de consumo de sustancias psicoactivas y numerosas intervenciones quirúrgicas en tórax y abdomen por traumas con arma cortopunzante. Acudió al servicio de urgencias con múltiples heridas de arma blanca en tórax y extremidades una hora después de la agresión. No tenía lesiones previas en las extremidades superiores. El paciente fue trasladado inmediatamente al quirófano tras ser ingresado para una toracostomía para tratamiento de neumotórax por parte de cirugía general. Durante el procedimiento se exploró una herida en el tercio distal del antebrazo izquierdo (Figura 1), observándose sección del tendón del flexor superficial de los dedos, sección del nervio ulnar y sección de las arterias radial y ulnar. El manejo de estas lesiones se pospuso debido a la inestabilidad hemodinámica del paciente. El paciente mejoró su estado general y fue seguido diariamente por el servicio de cirugía plástica,

sin necesidad de intervenir las lesiones vasculares debido a la adecuada perfusión de la mano. Se programó una intervención quirúrgica cinco días después para reparar las lesiones en antebrazo izquierdo. Sin embargo, debido a la adecuada perfusión de la mano y teniendo en cuenta que se había superado el tiempo de ventana para la arteriorrafia, se optó por realizar ligadura de las arterias radial y ulnar. Durante el postoperatorio, se decidió solicitar estudios de imágenes diagnósticas para confirmar la posibilidad de una variante anatómica que explicara la adecuada perfusión de la mano. El servicio de Radiología intervencionista no se encontraba disponible para realizar una angiografía, por lo que se solicitó una angiotomografía de miembro superior izquierdo.

El estudio de imagen mostró una arteria mediana que se originaba como continuación de la arteria interósea anterior (Figura 2) y terminaba en la palma con un arco palmar superficial incompleto (Figura 3). Se infirió que la perfusión conservada de la mano (Figura 4) sin necesidad de anastomosis de la arteria ulnar o radial fue secundaria a la presencia de la variante anatómica diagnosticada en la tomografía (Figura 5). No hubo reacción adversa al contraste.

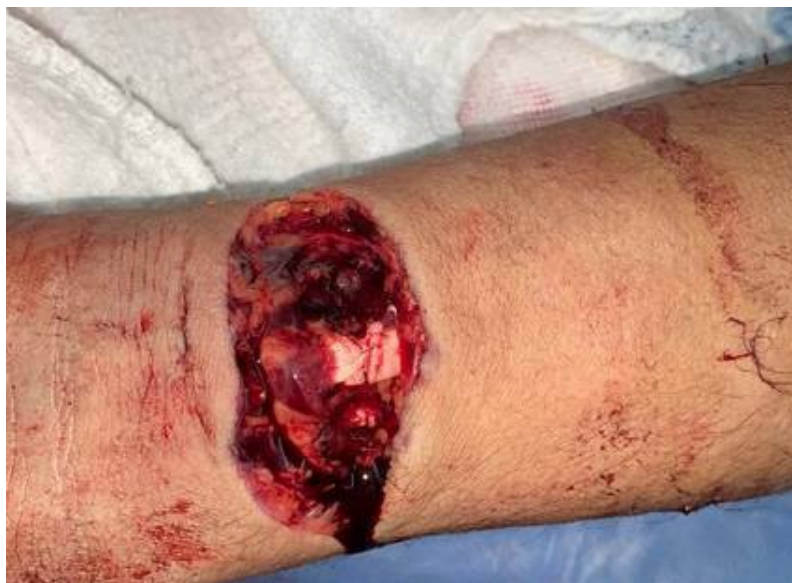Debido a la condición social del paciente y la falta de introspección sobre su estado clínico, no tuvo adecuada adherencia al tratamiento y no asistió a controles de seguimiento. El pronóstico y la evolución son desfavorables debido a la lesión de tendones y nervios. Además, puede presentar isquemia transitoria de la mano y síndrome de compresión del nervio mediano por hipertrofia de la arteria mediana.

Se obtuvo el consentimiento informado por escrito del paciente para la publicación de este caso clínico.

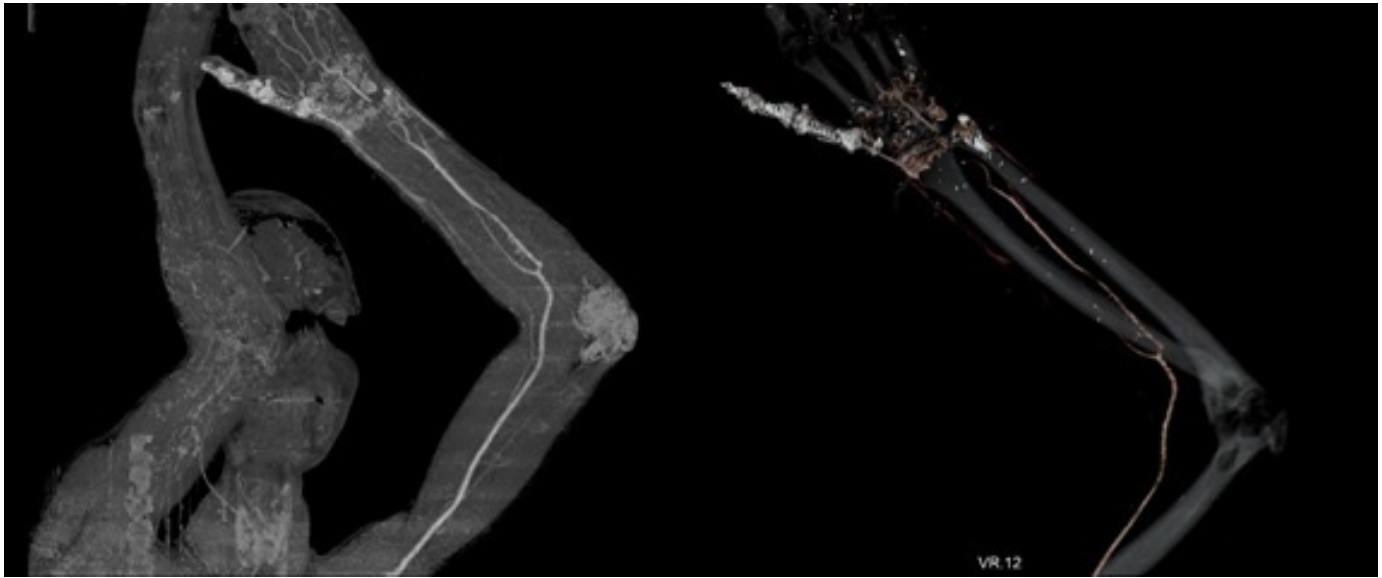
## Discusión

La arteria braquial a nivel del codo se bifurca en las arterias radial y ulnar. El tronco interóseo surge de la arteria ulnar y se divide en una rama anterior y una posterior. Las arterias ulnar y radial continúan por el antebrazo hasta la mano, para establecer los arcos palmar superficial y profundo <sup>1</sup>.

Existen múltiples variantes anatómicas clínicamente importantes del patrón arterial dentro del miembro superior, que pueden referirse a número, origen o recorrido atípico de las arterias <sup>2</sup>. La arteria mediana persistente (AMP) es un remanente embriológico considerado una variante anatómica. Durante las primeras semanas del desarrollo intrauterino, las arterias interóseas media y anterior son las principales fuentes de suministro de sangre a la mano. Después de la



**Figura 1:** Masculino de 33 años. Herida en el tercio distal del antebrazo izquierdo (flecha roja) con sección completa de arterias radial y ulnar.



**Figura 2.** Masculino de 33 años. Sección completa de las arterias radial y ulnar. A. La flecha roja indica la arteria mediana. B. La flecha roja indica el origen de la arteria mediana como continuación de la arteria interósea anterior. Angiotomografía. Inyección de Ioversol. 100 mL. 3 segundos.

octava semana de gestación, se desarrollan las arterias radial y ulnar, con atrofia de la arteria mediana. Sin embargo, en algunas personas, esta arteria persiste durante toda la vida<sup>3,4</sup>.

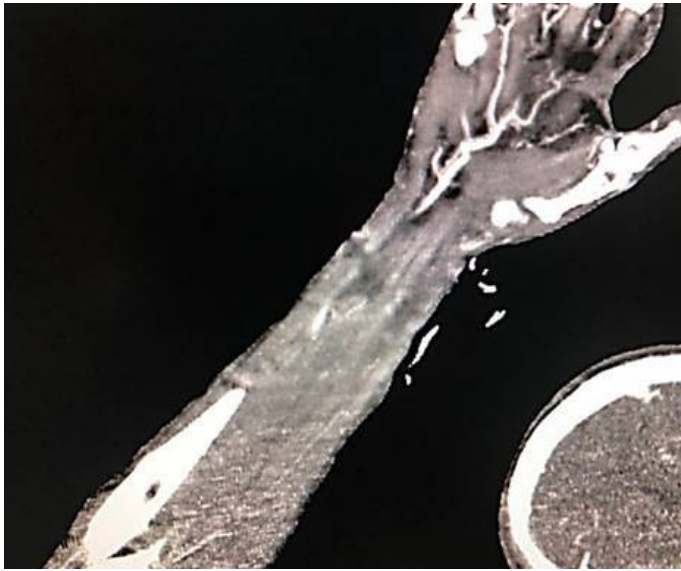
En estudios anatómicos, la AMP se reportó en un rango entre el 0.6% y el 21.1% de los individuos. Podría surgir de la arteria ulnar, la arteria interósea común o la arteria interósea anterior<sup>2,5</sup>. La AMP puede presentarse en un patrón antebraquial, en el que la arteria proporciona irrigación sanguínea al nervio mediano, pero no llega a la mano, o en un patrón palmar en el que pasa por el túnel carpiano para conectarse con el arco palmar superficial<sup>3,4,6,7</sup>.

El traumatismo penetrante con cuchillo, vidrio o maquinaria es una causa importante de lesiones de la arteria radial y/o ulnar en el antebrazo y la muñeca<sup>8</sup>. La angiografía por tomografía computarizada (ATC) es una modalidad basada en rayos X que reproduce la vasculatura arterial mediante análisis volumétrico tridimensional. La ATC puede diagnosticar rápidamente una lesión vascular y es útil para determinar la ubicación, la naturaleza y la extensión cuando no es evidente en el examen físico<sup>8</sup>.

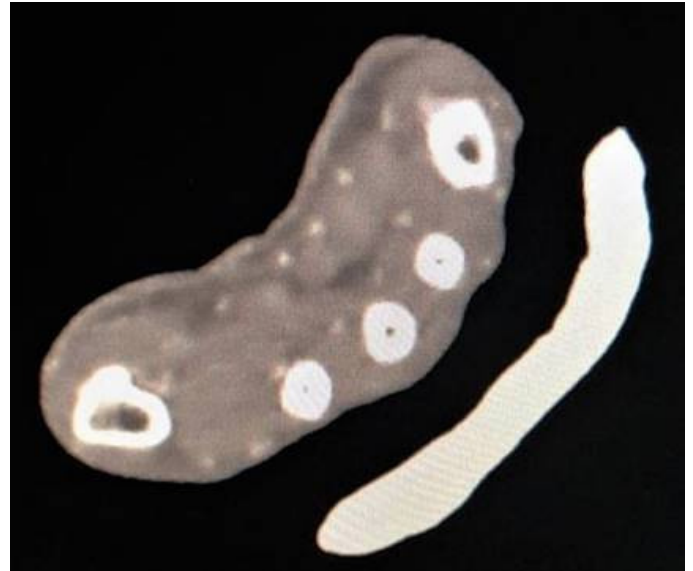En presencia de signos duros de lesión vascular, los pacientes son llevados de manera urgente al quirófano. Sin embargo, las reparaciones vasculares del antebrazo en una mano bien profunda no han mostrado diferencias en el resultado funcional cuando se llevan al quirófano dentro de las primeras 6 horas o si se diferían y se realizan de manera tardía. En el contexto de lesión vascular de una sola arteria (radial o ulnar) con perfusión preservada de la mano, la ligadura versus la arteriorrafia es un tema de debate<sup>8</sup>.

La isquemia de la mano ocurre típicamente en el contexto de una lesión en las arterias radial y ulnar<sup>8</sup>. En el caso presentado, los pulsos radial y ulnar estaban ausentes. Sin embargo, el paciente preservaba la perfusión de la mano evidenciada clínicamente mediante una coloración rosada de la mano, eutermia y llenado capilar de dos segundos. Por lo anterior, se solicitó una ATC para evaluar la posibilidad de una variante anatómica, debido a que los hallazgos en la exploración física no eran consistentes.

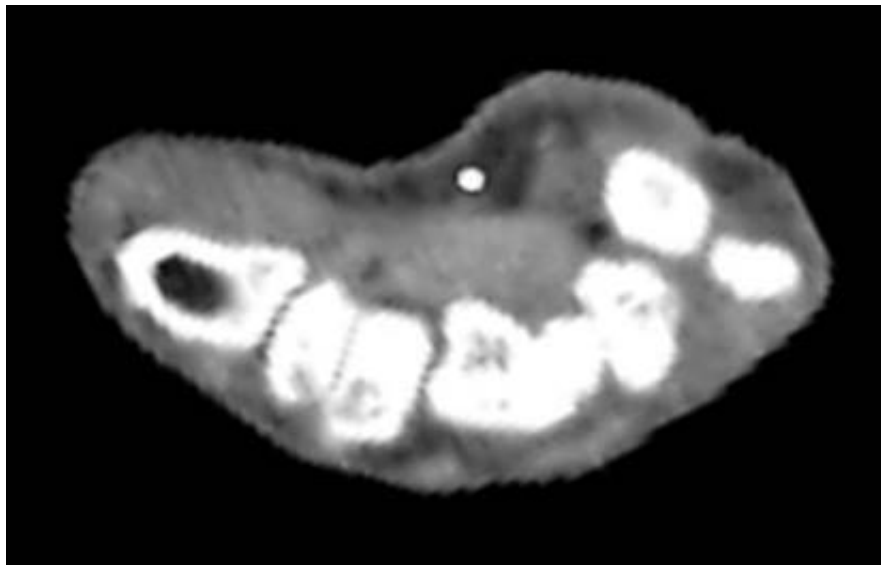
Según la clasificación de Eid et al.<sup>14</sup>, el paciente presentaba un arco superficial incompleto (Figura 4), patrón tipo D, en el que la AMP no tiene anastomosis con las arterias radial o ulnar. Se ha informado que el AMP tiene un diámetro que varía de 0,8 a 2,7 mm<sup>9</sup>. El diámetro de



**Figura 3.** Varón de 33 años. Sección completa de las arterias radial y ulnar. La flecha roja indica el arco palmar superficial incompleto junto a la arteria mediana. Angiotomografía. Inyección de Ioversol. 100 mL. 3 segundos.



**Figura 4.** Masculino de 33 años. Sección completa de las arterias radial y ulnar. Las flechas rojas indican la adecuada perfusión de la mano. Angiotomografía. Inyección de Ioversol. 100 mL. 3 segundos.



**Figura 5.** Masculino de 33 años. Sección completa de las arterias radial y ulnar. La flecha roja indica la arteria mediana a nivel del carpo. El diámetro de la arteria mediana a este nivel era de 2.5 mm. Angiotomografía. Inyección de Ioversol. 100 mL. 3 segundos.

la AMP en el presente informe fue de 2,5 mm, que se encuentra hacia el límite superior de lo presentado de la literatura. Este hallazgo podría ser secundario a dilatación de la AMP para asumir la perfusión de la mano, debido a la lesión de las arterias radial y ulnar.

La AMP tiene implicaciones clínicas relacionadas con la compresión del nervio mediano y el nervio interóseo anterior a nivel proximal del antebrazo, lo que genera el síndrome del pronador y el síndrome del nervio interóseo anterior<sup>3,4,10-14</sup>. Sin embargo, la existencia de una arteria mediana podría resultar beneficiosa en pacientes con traumatismo vascular en el antebrazo que compromete las arterias radial y ulnar. En este caso, la arteria mediana ilesa aseguró la perfusión de la mano a pesar de la doble lesión vascular.

La relevancia de este reporte de caso se expresa en la correlación de los hallazgos clínicos y radiológicos que permitieron entender por qué la mano seguía perfundida a pesar de las lesiones de las arterias radial y ulnar. Además, no existen reportes en la literatura que presenten un caso con traumatismo vascular del antebrazo en presencia de perfusión de la mano a través de la AMP, lo que hace que este caso sea único.

Un punto controversial de este caso fue la decisión de no realizar las reparaciones vasculares, debido al contexto clínico del paciente, quien ingresó hemodinámicamente inestable y con adecuada perfusión de la mano. En ese momento, se dio prioridad a sus lesiones vitales en el tórax. La reparación vascular no se realizó en los siguientes días en el hospital, siendo esta una decisión controversial por el riesgo de isquemia. Asimismo, no contamos con seguimiento ambulatorio porque el paciente no acudió a los controles por su mala adherencia e introspección.

## Conclusión

El conocimiento adecuado de las variantes anatómicas es imprescindible para un cirujano de mano. La AMP es una variante anatómica frecuente y los síndromes compresivos secundarios son plenamente conocidos. Sin embargo, la presencia de la AMP podría ser resultar beneficiosa en un paciente con traumatismo vascular a nivel del antebrazo. Las imágenes diagnósticas son una herramienta de soporte que proporciona información relevante para los cirujanos, en los casos con hallazgos clínicos indeterminados o inconclusos.

## Referencias

1. Drake R, Vogl A. W., Mitchell A. Gray's Anatomy for Students. Elsevier Health Science. Fourth edition. 2019.
2. Haladaj R, Wysocki G, Dudkiewicz Z, Polguj M, Topol M. Persistent median artery as an unusual finding in the carpal tunnel: its contribution to the blood supply of the hand and clinical significance. *Med Sci Monit.* 2019; 25: 32-39. doi: 10.12659/MSM.912269.
3. Nayak S.R., Krishnamurthy A, Madhan Kumar SJ, Prabhu L.V., Potu B.K., D'Costa S., et al. Palmar type of median artery as a source of superficial palmar arch: a cadaveric study with its clinical significance. *Hand (N Y).* 2010; 5(1): 31-36. doi: 10.1007/s11552-009-9197-4.
4. Singla R.K., Kaur N, Dhiraj G.S. Prevalence of the persistent median artery. *J Clin Diagn Res.* 2012; 6(9): 1454-1457. doi: 10.7860/JCDR/2012/4218.2531.
5. Rodríguez-Niedenführ M., Sañudo J.R., Vázquez T., Nearn L., Logan B., Parkin I.. Median artery revisited. *J Anat.* 1999; 195(Pt 1): 57-63. doi: 10.1046/j.1469-7580.1999.19510057.x.
6. Coleman S S, Anson B J. Arterial patterns in the hand based upon a study of 650 specimens. *Surg Gynecol Obstet.* 1961;113:409-24.
7. Loukas M, Holdman D, Holdman S. Anatomical variations of the superficial and deep palmar arches. *Folia Morphol (Warsz).* 2005; 64(2):78-83.
8. Lebowitz C, Matzon J.L. Arterial injury in the upper extremity: evaluation, strategies, and anticoagulation management. *Hand Clin.* 2018; 34(1): 85-95. doi: 10.1016/j.hcl.2017.09.009.
9. Horst C, Schmitt O, Wree A. Large patent median arteries and their relation to the superficial palmar arch with respect to history, size consideration and clinic consequences. *Surg Radiol Anat.* 2008; 30(1):57-63. doi: 10.1007/s00276-007-0290-5.
10. Proudman T W, Menz P J. An anomaly of the median artery associated with the anterior interosseous nerve syndrome. *J Hand Surg Br.* 1992; 17(5):507-9. doi: 10.1016/s0266-7681(05)80231-1.
11. Lee M.J., LaStayo P.C. Pronator syndrome and other nerve compressions that mimic carpal tunnel syndrome. *J Orthop Sports Phys Ther.* 2004; 34(10):601-9. doi: 10.2519/jospt.2004.34.10.601.
12. Jones N F, Ming N L. Persistent median artery as a cause of pronator syndrome. *J Hand Surg Am.* 1988; 13(5):728-32. doi: 10.1016/s0363-5023(88)80135-7.
13. Gainor B J, Jeffries J T. Pronator syndrome associated with a persistent median artery. A case report. *J*

Bone Joint Surg Am. 1987; 69(2):303-4.

14. Eid N, Ito Y, Shibata M A, Otsuki Y. Persistent median artery: cadaveric study and review of the literature. Clin Anat. 2011; 24(5): 627-33. doi: 10.1002/ca.211.