

REVISIÓN

Control de Daños en Trauma Hepático Penetrante: El Miedo a Lo Desconocido

Damage Control in Penetrating Liver Trauma: Fear of the Unknown

Carlos A. Ordoñez^{1,2,3}  Michael W. Parra⁴  Mauricio Millán^{3,5}  Yaset Caicedo⁶  Mónica Guzmán-Rodríguez⁷  Natalia Padilla⁶  Juan Carlos Salamea-Molina^{8,9}  Alberto García^{1,2,3}  Adolfo González-Hadad^{2,10,11}  Luis Fernando Pino^{2,10}  Mario Alain Herrera^{2,10}  Fernando Rodríguez-Holguín¹  José Julián Serna^{1,2,3,10}  Alexander Salcedo^{1,2,3,10}  Gonzalo Aristizábal¹  Claudia Orlas^{12,13}  Ricardo Ferrada^{2,11}  Thomas Scalea¹⁴  Rao Ivatury¹⁵ 

ordonezcarlosa@gmail.com, carlos.ordonez@fvl.org.co



ACCESO ABIERTO

Citación: Ordoñez C, Parra MW, Millán M, Caicedo Y, Guzmán RM, Padilla N, Salamea MJC, García A, González HA, Pino LF, Herrera MA, Rodríguez HF, Serna JJ, Salcedo A, Aristizábal G, Orlas C, Ferrada R, Scalea T, Ivatury R. Control de daños en trauma hepático penetrante: El miedo a lo desconocido. *Colomb Med (Cali)*. 2020; 51(4):e-4134365 <http://doi.org/10.25100/cm.v51i4.4365>

Recibido : 06 Feb 2020

Revisado : 02 Nov 2020

Aceptado : 11 Dic 2020

Publicado: 30 Dic 2020

Palabras clave:

REBOA; REBOVC; trauma hepático penetrante con inestabilidad hemodinámica; pérdida quirúrgica de sangre; laparotomía; lesiones abdominales; hígado; servicio de emergencia hospitalario; algoritmos

Keywords:

REBOA; REBOVC; penetrating hemodynamically unstable liver trauma; blood loss Surgical; laparotomy; abdominal Injuries; liver; hospital emergency service; algorithms

1 Fundación Valle del Lili, Department of Surgery, Division of Trauma and Acute Care Surgery, Cali, Colombia. **2** Universidad del Valle, Facultad de Salud, Escuela de Medicina, Division of Trauma and Acute Care Surgery, Department of Surgery, Cali, Colombia. **3** Universidad Icesi, Cali, Colombia. **4** Broward General Level I Trauma Center, Department of Trauma Critical Care, Fort Lauderdale, FL, USA. **5** Fundación Valle del Lili, Department of Surgery, Division of Transplant Surgery, Cali, Colombia. **6** Fundación Valle del Lili, Centro de Investigaciones Clínicas (CIC), Cali, Colombia. **7** Universidad de Chile, Facultad de Medicina, Instituto de Ciencias Biomédicas, Santiago de Chile, Chile. **8** Hospital Vicente Corral Moscoso, Division of Trauma and Acute Care Surgery, Cuenca, Ecuador. **9** Universidad del Azuay, Escuela de Medicina, Cuenca, Ecuador. **10** Hospital Universitario del Valle, Department of Surgery, Division of Trauma and Acute Care Surgery, Cali, Colombia. **11** Centro Médico Imbanaco, Cali, Colombia. **12** Brigham & Women's Hospital, Department of Surgery, Center for Surgery and Public Health, Boston, USA. **13** Harvard Medical School & Harvard T.H., Chan School of Public Health, Boston, USA. **14** University of Maryland, School of Medicine, Department of Surgery, Baltimore, MD USA. **15** Professor Emeritus Virginia Commonwealth University, Richmond, VA, USA

Resumen

El hígado es el órgano sólido más comúnmente lesionado en casos de trauma abdominal. El manejo del trauma penetrante hepático es un dilema para los cirujanos. Sin embargo, con la introducción del concepto de la cirugía de control de daños y los avances tecnológicos en imagenología y técnicas endovasculares han permitido que el enfoque del tratamiento cambie. La disponibilidad inmediata de la tomografía computarizada permite estadificar el grado de la lesión e incrementar la posibilidad de un manejo conservador en pacientes hemodinámicamente estables con trauma hepático. El trauma hepático severo que se asocia con inestabilidad hemodinámica tiene una alta mortalidad debido a la hemorragia activa. El objetivo de este artículo es proponer un algoritmo de manejo producto de un consenso de expertos acerca del abordaje de los pacientes hemodinámicamente inestables con trauma hepático penetrante. El manejo debe ser por parte de un equipo multidisciplinario que comienza desde la evaluación inicial de los pacientes, la activación temprana de protocolo de transfusión masiva y el control temprano de la hemorragia, siendo estos aspectos esenciales para disminuir la mortalidad. El miedo a lo desconocido es el dilema quirúrgico donde existen pocas opciones y es imperante decisiones rápidas y oportunas; por esta razón, se propone dar una luz de guía sobre lo desconocido respecto al manejo del paciente con trauma hepático severo.

Copyright: © 2020 Universidad del Valle.



Conflicto de intereses:

los autores declaran no tener ninguno conflicto de interés

Agradecimientos:

Por las ilustraciones y el diseño de la portada al Dibujante Anatómico Fabian R. Cabrera P. Docente del Dpto de Diseño de la Facultad de Artes Integradas de la Universidad del Valle

Autor de correspondencia:

Carlos A. Ordóñez, MD, FACS. Division of Trauma and Acute Care Surgery, Department of Surgery, Fundación Valle del Lili. Cali, Colombia; Division of Trauma and Acute Care Surgery, Department of Surgery, Universidad del Valle, Cali, Colombia; Universidad Icesi, Cali, Colombia. Email: ordonezcarlosa@gmail.com, carlos.ordonez@fvl.org.co

Abstract

The liver is the most commonly affected solid organ in cases of abdominal trauma. Management of penetrating liver trauma is a challenge for surgeons but with the introduction of the concept of damage control surgery accompanied by significant technological advancements in radiologic imaging and endovascular techniques, the focus on treatment has changed significantly. The use of immediately accessible computed tomography as an integral tool for trauma evaluations for the precise staging of liver trauma has significantly increased the incidence of conservative non-operative management in hemodynamically stable trauma victims with liver injuries. However, complex liver injuries accompanied by hemodynamic instability are still associated with high mortality rates due to ongoing hemorrhage. The aim of this article is to perform an extensive review of the literature and to propose a management algorithm for hemodynamically unstable patients with penetrating liver injury, via an expert consensus. It is important to establish a multidisciplinary approach towards the management of patients with penetrating liver trauma and hemodynamic instability. The appropriate triage of these patients, the early activation of an institutional massive transfusion protocol, and the early control of hemorrhage are essential landmarks in lowering the overall mortality of these severely injured patients. To fear is to fear the unknown, and with the management algorithm proposed in this manuscript, we aim to shed light on the unknown regarding the management of the patient with a severely injured liver.

Contribución del estudio

1) ¿Por qué se realizó este estudio?

El hígado es el órgano sólido más comúnmente lesionado en casos de trauma abdominal. El objetivo de este artículo es proponer un algoritmo de manejo acerca del abordaje de los pacientes hemodinámicamente inestables con trauma hepático penetrante.

2) ¿Cuáles fueron los resultados más relevantes del estudio?

El manejo debe ser por parte de un equipo multidisciplinario que comienza desde la evaluación inicial de los pacientes, la activación temprana de protocolo de transfusión masiva y el control temprano de la hemorragia, siendo estos aspectos esenciales para disminuir la mortalidad

3) ¿Qué aportan estos resultados?

El miedo a lo desconocido es el dilema quirúrgico donde existen pocas opciones y es imperante decisiones rápidas y oportunas; por esta razón, se propone dar una luz de guía sobre lo desconocido respecto al manejo del paciente con trauma hepático severo.

Introducción

En los casos de trauma abdominal penetrante, el hígado es el órgano más frecuentemente lesionado, y su manejo un dilema para el cirujano de trauma ¹. La introducción de nuevas técnicas quirúrgicas y los avances en las imágenes diagnósticas se han implementado en los nuevos algoritmos para el manejo de este grupo de pacientes. El uso de la tomografía axial computarizada (TAC) en pacientes hemodinámicamente estables permite una adecuada estratificación de las heridas hepáticas con el fin de determinar los pacientes que se beneficiarían de un manejo no quirúrgico ^{2,3}. Los pacientes hemodinámicamente inestables requieren de intervenciones quirúrgicas inmediatas para controlar el sangrado y disminuir la morbimortalidad ^{4,5}. Sin embargo, el trauma hepático severo crea una sensación de miedo entre el equipo quirúrgico basado en su propia experiencia: “El miedo a lo desconocido”. Es por esto por lo que el objetivo de este artículo es proponer un algoritmo de manejo para pacientes con trauma hepático penetrante e inestabilidad hemodinámica.

El presente artículo es un consenso que sintetiza la experiencia adquirida durante los últimos 30 años en el manejo de la cirugía de trauma y emergencias, cirugía general y cuidado crítico del grupo de cirugía de Trauma y Emergencias (CTE) de Cali, Colombia conformado por expertos de Hospital Universitario Fundación Valle del Lili y el Hospital Universitario del Valle “Evaristo García”, con la Universidad del Valle y la Universidad Icesi, en colaboración con la Asociación Colombiana de Cirugía y la Sociedad Panamericana de Trauma y en conjunto con especialistas nacionales e internacionales de Estados Unidos.

Trauma Hepático

El trauma hepático es más frecuente en hombres menores de 40 años asociado a un trauma cerrado ⁶⁻⁸. En América Latina, el mecanismo de trauma penetrante tiene una prevalencia hasta el 62% de los casos. De estas, el trauma penetrante como heridas por arma de fuego tienen una proporción del 89% y las heridas por arma cortopunzante, el y 11%. Las lesiones complejas del hígado Grado III y IV según la clasificación de la Asociación Americana de Cirugía de Trauma (*American Association for the Surgery of Trauma - AAST*) (Tabla 1) ^{9,10}. Se estima que el 86% de los pacientes con trauma penetrante a hígado presentan heridas de otros órganos intra-abdominales concomitantes: colon (34%), estómago y duodeno (30%), con una mortalidad global del 22 al 66% ^{1,6,8,11}.

La frecuencia de las lesiones hepáticas en casos de trauma abdominal puede explicarse debido a la localización y el tamaño de este órgano. Las heridas penetrantes de hígado pueden ocasionar hemorragias severas que desencadenan el rombo de la muerte, hipotermia, coagulopatía, acidosis e hipocalcemia culminando en la muerte ^{12,13}. Razón por la cual, a la llegada del paciente al servicio de urgencias es de vital importancia iniciar inmediatamente la resucitación de control de daños seguida a una intervención quirúrgica temprana donde se busca lograr un rápido control del sangrado.

Table 1. The American Association for the Surgery of Trauma (AAST) Classification of Liver Injury ¹⁰

Grade	Description
I	Subcapsular hematoma <10% surface area Parenchymal laceration <1 cm depth Capsular tear
II	Subcapsular hematoma 10-50% surface area; intraparenchymal hematoma < 10 cm in diameter Laceration 1-3 cm in depth and ≤10 cm length
III	Subcapsular hematoma >50% surface area; ruptured subcapsular or intraparenchymal hematoma Intraparenchymal hematoma >10 cm Laceration >3 cm depth with active bleeding.
IV	Parenchymal disruption involving 25-75% of a hepatic lobe or liver injury that involving 1-3 liver segments with active bleeding
V	Parenchymal disruption >75% of hepatic lobe or more than 3 liver segments Juxtahepatic venous injury to include retrohepatic vena cava and central major hepatic veins

Abordaje inicial y diagnóstico

el manejo no quirúrgico es la técnica estándar en pacientes con trauma hepático penetrante y estabilidad hemodinámica, que alcanza más del 33% de evolución clínica satisfactoria^{3,7}. Sin embargo, en pacientes con inestabilidad hemodinámica (presión arterial sistólica < 90 mmHg) y/o con signos de irritación peritoneal se deben aplicar los principios del manual de soporte vital avanzado en trauma (*Advanced Trauma Life Support - ATLS*) y de la resucitación de control de daños requiriendo una intervención quirúrgica temprana¹⁴.

Manejo quirúrgico del trauma hepático penetrante con inestabilidad hemodinámica

La cirugía de control de daños ha sido propuesta como el estándar de manejo quirúrgico en casos de trauma hepático con inestabilidad hemodinámica e indicación de intervención quirúrgica inicial. La cirugía de control de daños consiste en la realización de una laparotomía abreviada con empaquetamiento perihepático, maniobra de Pringle (clampaje completo y en bloque del hilio hepático) y ligadura selectiva de vasos intrahepáticos. Posteriormente, el paciente debe ser llevado a angiografía con disponibilidad de embolización y finalmente se traslada a la unidad de cuidados intensivos para continuar con la corrección de los parámetros fisiológicos por medio de la resucitación de control de daños^{15,16}. En un estudio prospectivo que incluyeron pacientes con trauma hepático penetrante e inestabilidad hemodinámica, se halló que el 77% (68) requirieron cirugía de control de daños con una mortalidad global del 15.9%. Con este estudio se observó la necesidad de un algoritmo para el enfoque de este grupo de pacientes^{9,17}; por lo que, basados en nuestra experiencia y en el consenso realizado entre expertos del área, proponemos un nuevo algoritmo para el manejo de trauma hepático penetrante asociado a inestabilidad hemodinámica (Figura 1).

- PASO 1: Activar el protocolo de transfusión masiva institucional e insertar un introductor en la arteria femoral común y un catéter venoso de alto flujo en la vena femoral común. Esto puede realizarse en el servicio de urgencias o en el quirófano.
- PASO 2: Se debe realizar de forma inmediata una laparotomía exploratoria, en la cual se evacúa el hemoperitoneo, con cuantificación y autotransfusión, cuando que sea posible, y posterior empaquetamiento sistemático de los cuatro cuadrantes. Esta medida le dará tiempo para que el anestesiólogo continúe con la resucitación de control de daños previamente iniciada. En seguida se realiza el desempaquetamiento de los cuatro cuadrantes, dejando por último el cuadrante superior derecho para una evaluación directa del hígado con el fin de lograr una adecuada clasificación de la lesión: simple (Grado I-II AAST) o compleja (Grado III-V AAST) (Tabla 1). Si la lesión hepática es simple y no presenta sangrado activo, se hace compresión directa, se aplican agentes hemostáticos directamente en la lesión y/o se realiza reparo primario de la herida con sutura simple (hepatorrafia). Algunas de estas laceraciones pueden requerir de la ligadura selectiva de los vasos intrahepáticos y/o de los conductos biliares periféricos.
- PASO 3: Si la lesión hepática es compleja y se presenta con sangrado activo, se requiere empaquetamiento perihepático y directo de la lesión. Cuando el sangrado se detenga se debe completar la cirugía de control de daños y se realiza una angiografía con el fin de identificar cualquier fuente de sangrado activo para hacer una embolización endovascular selectiva en el mismo procedimiento. Posteriormente, el paciente se trasladará a la unidad de cuidados intensivos para continuar con la resucitación de control de daños con medidas de corrección de la acidosis, la coagulopatía, la hipotermia y la hipocalcemia.

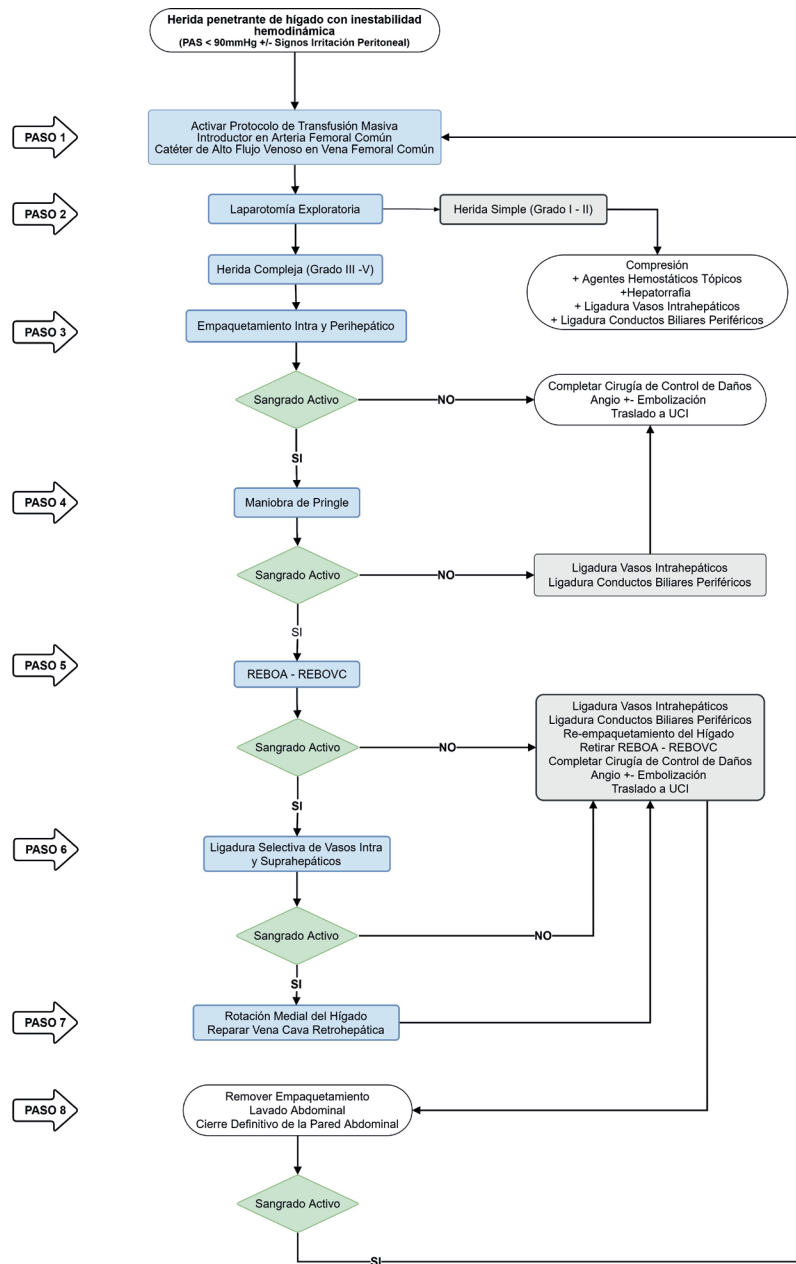


Figure 1. Surgical Management of Hemodynamically Unstable Penetrating Liver Trauma

- PASO 4: Si el sangrado persiste se debe realizar la maniobra de Pringle.
 - Cuando el sangrado se detenga y se logre estabilizar hemodinámicamente, el paciente se desempaqueta y se ligan selectivamente los vasos intrahepáticos y/o los conductos biliares periféricos. Se suspende la maniobra de Pringle y se verifica el control del sangrado.
 - En el caso de persistir el sangrado, se realiza nuevamente la maniobra de Pringle seguido de la ligadura del vaso sangrante. Este paso puede ser repetido cuantas veces sea necesario, teniendo en cuenta que la maniobra

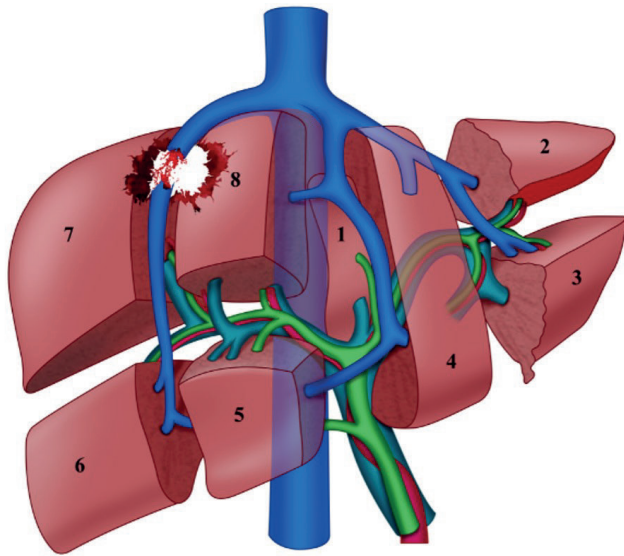
de Pringle no debe instaurarse por más de 30 minutos continuos. Si el sangrado se detiene, se re-empaqueta y se completa la cirugía de control de daños. Se debe realizar una angiografía como se describe en el paso 3

- PASO 5: Cuando el sangrado persiste a pesar del uso del empaquetamiento intra y perihepático y de la maniobra de Pringle, se debe considerar la colocación de un balón de reanimación endovascular de aorta (*Resuscitative Balloon Occlusion of the Aorta* - REBOA) en la zona I. Simultáneamente, el catéter de alto flujo venoso debe ser cambiado por un introductor con el fin de avanzar un balón de reanimación endovascular de la vena cava (REBOVC) a nivel retrohepático. (Figura 2) El objetivo es disminuir el flujo vascular proximal y distal controlando el sangrado y permitiendo la exploración de los vasos retro o suprahepáticos para descartar lesión
- PASO 6: Una vez colocado el REBOA y el REBOVC, se desempaqueta y se ligan selectivamente los vasos intra y/o suprahepáticos. Si el sangrado se detiene, se reempaqueta, se retira el REBOA y el REBOVC, se verifica la hemostasia y se completa la cirugía de control de daños. Se debe realizar una angiografía, igual que lo descrito en el paso 3.
- PASO 7: Si persiste el sangrado, se debe considerar que la fuente está en la vena cava retro-hepática. Se debe realizar una rotación medial del hígado para exponer y reparar cualquier lesión. Si el sangrado se detiene, se re-empaqueta, se retira el REBOA y el REBOVC, se verifica el control del sangrado y se completa la cirugía de control de daños. Se debe realizar una angiografía, igual que lo descrito en el paso 3.
- PASO 8: Entre 24 a 72 horas posteriores, una vez en el paciente se hayan corregido los parámetros fisiológicos por medio de la resucitación de control de daños, en el quirófano se desempaqueta, se hace lavado abdominal y cierre definitivo de la pared abdominal. Si el paciente sufrió lesiones intestinales asociadas que inicialmente fueron resecaadas y dejadas en discontinuidad, se busca reestablecer su continuidad en lo posible. Si persiste el sangrado, se repiten los pasos 1 a 7 hasta lograr el control.

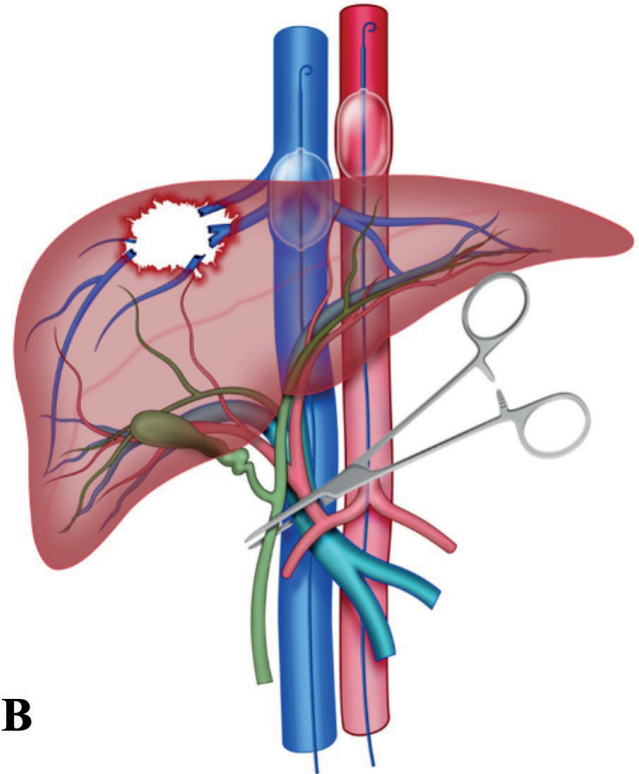
Discusión

Un consenso sobre el manejo de trauma hepático penetrante con inestabilidad hemodinámica es necesario debido a la alta mortalidad y a los posibles abordajes entre cirujanos alrededor del mundo^{18,19}. Nuestro objetivo es proponer un nuevo algoritmo de manejo para este grupo de pacientes, en que se incluyan los principios de control de daños conjunto con el uso del REBOA, del REBOVC y de la maniobra de Pringle. Las heridas complejas de hígado alcanzan una mortalidad hasta del 70% y sus principales determinantes son el pH sanguíneo inicial, el déficit de la base, la pérdida de sangre intraoperatoria y la coagulopatía postraumática^{11,16,20}. Por esta razón, a la llegada del paciente al servicio de urgencias se debe activar inmediatamente el protocolo de transfusión masiva institucional con el objetivo de iniciar la resucitación de control de daños y lograr una adecuada estabilización. En la actualidad, el enfoque de manejo quirúrgico para este grupo de pacientes incluye solamente la compresión directa de la herida con empaquetamiento, maniobra de Pringle, hepatorrafía, ligadura selectiva de vasos intrahepáticos, abdomen abierto y resucitación de control de daños en la unidad de cuidados intensivos²¹. El empaquetamiento abdominal debe permanecer durante por lo menos 24 horas después de la primera intervención quirúrgica, de lo contrario puede aumentar hasta tres veces el riesgo del resangrado^{22,23}.

El REBOA ha surgido como una técnica útil que permite temporalmente el control proximal de la hemorragia y simultáneamente promueve la perfusión de órganos vitales como corazón y cerebro²⁴. El uso concomitante del REBOA, el REBOVC y la maniobra de Pringle ya ha sido descrito en el manejo de pacientes con lesiones complejas del hígado y sangrado quirúrgico



A



B

Figure 2. (A) Complex Penetrating Liver Injury; (B) Combined Open and Endovascular Liver Isolation with REBOA, REBOVC and Pringle Maneuver. The open and endovascular liver isolation is achieved performing the REBOA in Zone 1 and REBOVC at the level of the retrohepatic vena cava with the goal of achieving proximal and distal vascular control of a possible retro/suprahepatic vessel injury. The Pringle maneuver is obtained via the hepatoduodenal ligament clamping.

activo logrando un aislamiento hepático endovascular y abierto ^{21,25-27}. Nuestro grupo de Cali, Colombia decide entonces incluir estas estrategias en un algoritmo de manejo basado en nuestra experiencia sobre el uso del REBOA en el trauma penetrante ²⁸⁻³¹.

Conclusión

Es importante establecer un enfoque multidisciplinario en el manejo de los pacientes con trauma hepático penetrante asociado a inestabilidad hemodinámica entre los equipos de anestesiología, cuidado intensivo, radiología y cirugía de trauma y emergencias. Una evaluación inicial cuidadosa, la activación temprana del protocolo de transfusión masiva institucional y un rápido control de la hemorragia son medidas esenciales para disminuir la mortalidad en este grupo de pacientes., por lo tanto, con el algoritmo propuesto buscamos crear un camino dentro del manejo de pacientes con trauma hepático complejo para disminuir el miedo a lo desconocido.

References

1. Zago TM, Pereira BM, Nascimento B, Alves MSC, Calderan TRA, Fraga GP. Trauma hepático: Uma experiência de 21 anos. *Rev Col Bras Cir.* 2013; 40: 318-22. doi: 10.1590/S0100-69912013000400011.
2. Petrowsky H, Raeder S, Zuercher L, Platz A, Simmen HP, Puhán MA, et al. A quarter century experience in liver trauma: A plea for early computed tomography and conservative management for all hemodynamically stable patients. *World J Surg.* 2012; 36: 247-54. doi: 10.1007/s00268-011-1384-0.

3. MacGoey P, Navarro A, Beckingham IJ, Cameron IC, Brooks AJ. Selective non-operative management of penetrating liver injuries at a UK tertiary referral centre. *Ann R Coll Surg Engl*. 2014; 96: 423-6. doi: 10.1308/003588414X13946184901524.
4. Asensio JA, Roldán G, Petrone P, Rojo E, Tillou A, Kuncir E, et al. Operative management and outcomes in 103 AAST-OIS grades IV and V complex hepatic injuries: Trauma surgeons still need to operate, but angioembolization helps. *J Trauma*. 2003; 54:647-54. doi: 10.1097/01.TA.0000054647.59217.BB.
5. Doklestic K, Djukic V, Ivancevic N, Gregoric P, Loncar Z, Stefanovic B, et al. Severe blunt hepatic trauma in polytrauma patient - Management and outcome. *Srp Arh Celok Lek*. 2015; 143: 416-22. doi: 10.2298/SARH1508416D.
6. Kalil M, Amaral IMA. Avaliação epidemiológica de vítimas de trauma hepático submetidas a tratamento cirúrgico. *Rev Col Bras Cir*. 2016; 43: 22-7. doi: 10.1590/0100-69912016001006.
7. Prichayudh S, Sirinawin C, Sriussadaporn S, Pak-Art R, Kritayakirana K, Samorn P, et al. Management of liver injuries: Predictors for the need of operation and damage control surgery. *Injury*. 2014; 45: 1373-7. doi: 10.1016/j.injury.2014.02.013.
8. Chien LC, Lo SS, Yeh SY. Incidence of liver trauma and relative risk factors for mortality: A population-based study. *J Chinese Med Assoc*. 2013; 76: 576-82. doi: 10.1016/j.jcma.2013.06.004.
9. Ordoñez CA, Parra MW, Salamea JC, Puyana JC, Millán M, Badiel M, et al. A Comprehensive Five-Step Surgical Management Approach to Penetrating Liver Injuries That Require Complex Repair. *J Trauma Acute Care Surg*. 2013; 72: 207-11.
10. Kozar RA, Crandall M, Shanmuganathan K, Zarzaur BL, Coburn M, Cribari C, et al. Organ injury scaling 2018 update: Spleen, liver, and kidney. *J Trauma Acute Care Surg*. 2018; 85: 1119-22. doi: 10.1097/TA.0000000000002058.
11. Chen RJ, Fang JF, Lin BC, Hsu YP, Kao JL, Chen MF. Factors determining operative mortality of grade V blunt hepatic trauma. *J Trauma*. 2000; 49: 886-91. doi: 10.1097/00005373-200011000-00016.
12. Kaptanoglu L, Kurt N, Sikar HE. Current approach to liver traumas. *Int J Surg*. 2017; 39: 255-9. doi: 10.1016/j.ijssu.2017.02.015.
13. Ditzel RM, Anderson JL, Eisenhart WJ, Rankin CJ, DeFeo DR, Oak S, et al. A review of transfusion- And trauma-induced hypocalcemia: Is it time to change the lethal triad to the lethal diamond? *J Trauma Acute Care Surg*. 2020; 88: 434-9. doi: 10.1097/TA.0000000000002570.
14. Biff WL, Moore EE. Management guidelines for penetrating abdominal trauma. *Curr Opin Crit Care*. 2010; 16: 609-17. doi: 10.1097/MCC.0b013e32833f52d2.
15. Di Saverio S, Sibilio A, Coniglio C, Bianchi T, Biscardi A, Villani S, et al. A proposed algorithm for multimodal liver trauma management from a surgical trauma audit in a western European trauma center. *Minerva Anesthesiol*. 2014;80:1205-16.
16. Lin BC, Fang JF, Chen RJ, Wong YC, Hsu YP. Surgical management and outcome of blunt major liver injuries: Experience of damage control laparotomy with perihepatic packing in one trauma centre. *Injury*. 2014;45:122-7. doi: 10.1016/j.injury.2013.08.022.
17. Lamb CM, Garner JP. Selective non-operative management of civilian gunshot wounds to the abdomen: A systematic review of the evidence. *Injury*. 2014; 45: 659-66. doi: 10.1016/j.injury.2013.07.008.
18. Yu WY, Li QJ, Gong JP. Treatment strategy for hepatic trauma. *Chinese J Traumatol*. 2016; 19: 168-71. doi: 10.1016/j.cjtee.2015.09.011.

19. Kobayashi LM, Costantini TW, Hamel MG, Dierksheide JE, Coimbra R. Abdominal vascular trauma. *Trauma Surg Acute Care Open*. 2016; 1(1):e000015. doi: 10.1136/tsaco-2016-000015.
20. Di Saverio S, Catena F, Filicori F, Ansaloni L, Coccolini F, Keutgen XM, et al. Predictive factors of morbidity and mortality in grade IV and V liver trauma undergoing perihepatic packing: Single institution 14 years experience at European trauma centre. *Injury*. 2012;43:1347-54. doi: 10.1016/j.injury.2012.01.003.
21. Beitner MM, Suh N, Dowling R, Miller JA. Penetrating liver injury managed with a combination of balloon tamponade and venous stenting. A case report and literature review. *Injury*. 2012; 43: 119-22. doi: 10.1016/j.injury.2011.08.028.
22. Ordoñez C, Pino L, Badiel M, Sanchez A, Loaiza J, Ramirez O, et al. The 1-2-3 approach to abdominal packing. *World J Surg*. 2012; 36: 2761-6. doi: 10.1007/s00268-012-1745-3.
23. Misselbeck TS, Teicher EJ, Cipolle MD, Pasquale MD, Shah KT, Dangleben DA, et al. Hepatic angioembolization in trauma patients: Indications and complications. *J Trauma - Inj Infect Crit Care*. 2009; 67: 769-73. doi: 10.1097/TA.0b013e3181b5ce7f.
24. Manzano-Nunez R, Herrera-Escobar JP, DuBose J, Hörer T, Galvagno S, Orlas CP, et al. Could resuscitative endovascular balloon occlusion of the aorta improve survival among severely injured patients with post-intubation hypotension? *Eur J Trauma Emerg Surg*. 2018; 44: 527-33. doi: 10.1007/s00068-018-0947-2.
25. Ordoñez CA, Herrera-Escobar JP, Parra MW, Rodriguez-Ossa PA, Puyana JC, Brenner M. A severe traumatic juxtahepatic blunt venous injury. *J Trauma Acute Care Surg*. 2016; 80: 674-6. doi: 10.1097/TA.0000000000000979.
26. Rezende-Neto JB, Al-Kefeiri G, Strickland M, Prabhudesai V, Rizoli SB, Rotstein O. Three sequential balloon catheters for vascular exclusion of the liver and aortic control (one REBOA and two REBOVCs): a hemorrhage control strategy in suprahepatic vena cava injuries. *Panam J Trauma, Crit Care Emerg Surg*. 2018; 7: 114-22. doi: 10.5005/jp-journals-10030-1214.
27. Coccolini F, Coimbra R, Ordonez C, Kluger Y, Vega F, Moore EE, et al. Liver trauma: WSES 2020 guidelines. *World J Emerg Surg*. 2020; 15(1):24. doi: 10.1186/s13017-020-00302-7.
28. Ordoñez CA, Khan M, Cotton B, Perreira B, Brenner M, Ferrada P, et al. The colombian experience in resuscitative endovascular balloon occlusion of the aorta (REBOA): The progression from a large caliber to a low-profile device at a level I trauma center. *Shock*. 2020. doi: 10.1097/SHK.0000000000001515.
29. Ordoñez CA, Parra MW, Manzano-Nunez R, Herrera-Escobar JP, Serna JJ, Rodriguez Ossa P, et al. Intraoperative combination of resuscitative endovascular balloon occlusion of the aorta and a median sternotomy in hemodynamically unstable patients with penetrating chest trauma: Is this feasible? *J Trauma Acute Care Surg*. 2018; 84: 752-7. doi: 10.1097/TA.0000000000001807.
30. Ordonez CA, Nunez RM, Parra MW, Herrera Escobar JP, Rodriguez F, Vidal M, et al. Common complications after the use of resuscitative endovascular balloon occlusion of the aorta (REBOA). *J Am Coll Surg*. 2017; 225: S52-3. doi: 10.1016/j.jamcollsurg.2017.07.102.
31. Ordoñez CA, Rodríguez F, Parra M, Herrera JP, Guzmán-Rodríguez M, Orlas C, et al. Resuscitative Endovascular Balloon of the Aorta is feasible in penetrating chest trauma with major hemorrhage: Proposal of a new institutional deployment algorithm. *J Trauma Acute Care Surg*. 2020; 89(2):311-319. doi: 10.1097/TA.0000000000002773.