



## Artículo Original

Trasplante del segundo dedo del pie a la mano. Una opción quirúrgica para las amputaciones en la mano

Second toe-to-hand transplantation. A surgical option for hand amputations

Enrique Vergara-Amador

Profesor de Ortopedia y Traumatología. Cirugía de mano y microcirugía. Universidad Nacional de Colombia. Bogotá. Colombia

Vergara-Amador E. Second toe-to-hand transplantation. A surgical option for hand amputations. Colomb Med. 2015; 46(2): 71-4.

© 2015 Universidad del Valle. Este es un artículo de acceso abierto, distribuido bajo los términos de Creative Commons Attribution License, que permite el uso ilimitado, distribución y reproducción en cualquier medio, siempre que el autor original y la fuente se acrediten.

### Historia:

Recibido: 01 abril 2014  
Revisado: 03 abril 2015  
Aceptado: 09 junio 2015

### Palabras clave:

Trasplante, hallux, microcirugía, trasplante de mano

### Keywords:

Transplantation, toes, microsurgery, hand transplantation

### Resumen

**Antecedentes:** El trasplante de un dedo del pie a la mano es un método de reconstrucción en las amputaciones únicas o múltiples de los dedos. Se puede usar el dedo en su totalidad o con ciertas modificaciones como una envoltura de piel y uña, o de la punta del dedo. Es una opción ampliamente aceptada para el pulgar.

**Métodos:** Es una serie de pacientes con amputación de uno o más dedos de la mano, intervenidos con un trasplante del segundo dedo del pie a la mano. Se evaluó la supervivencia del trasplante y la recuperación sensitiva con la discriminación de 2 puntos.

**Resultados:** Se realizaron 12 trasplantes, 8 para el pulgar, y cuatro en otros dedos de la mano. Diez fueron adultos y 2 niños. Todos los trasplantes sobrevivieron. Dos pacientes requirieron tenolisis del flexor. La sensibilidad recuperada fue buena con discriminación de 2 puntos de 8 mm.

**Discusión:** En las amputaciones más proximales de los dedos, un segundo dedo del pie es el más adecuado, con menor morbilidad de la zona donante.

La tasa de éxito está entre el 95 a 100%. Nosotros tuvimos un 100%. El defecto resultante en el pie es mínimo cuando se usa el segundo dedo. La decisión de utilizar una de las técnicas de trasplante depende de la decisión y formación del cirujano.

**Conclusión:** Es una buena técnica que brinda una apariencia estética muy buena y permite la recuperación de la sensibilidad. El defecto resultante en el pie no produce alteraciones funcionales ni estéticas significativas.

### Abstract

**Background:** The toe to hand transplantation is a method of reconstruction on the unique or multiple amputations of the fingers. It can be used the whole toe or with certain modifications as a wrap-around flap from the big toe or fingertip. It is a widely accepted option for the thumb.

**Methods:** It is a series of patients with amputation of one or more fingers of the hand were operated with second toe to hand transplantation. The survival was evaluated and the sensory recovery by 2-point discrimination.

**Results:** We practiced 12 transplants, 8 thumb, and 4 in other fingers. Ten were adults and 2 children. All transplants survived. Two patients required tenolysis flexor. The sensibility was recovered with good 2-point discrimination of 8 mm.

**Discussion:** In the more proximal finger amputations, a second toe is the most appropriate, with lower morbidity of the donor site. The rates of success are between 95 to 100%. We had a success rate of 100%. The resulting defect in the foot is minimum when the second toe was used. The decision to use one of these techniques depends on the decision and transplant surgeon training. We always used the second toe for transfers to the hand, considering that it will be thinner than the original thumb; our patients had no complaint about the appearance.

**Conclusion:** Toe-to-hand transplantation is a good technique, providing a very good aesthetic appearance and allowing the recovery of sensitivity. The defect that is created in the foot does not produce significant aesthetic and functional alterations

### Autor de correspondencia:

Enrique Vergara-Amador. Unidad de Ortopedia, Universidad Nacional de Colombia, Bogotá. Oficina: Carrera 23 # 45-c 31 consultorio 514 Tel. (571) 2876773. E-mail: emvergaraa@unal.edu.co.

## Introducción

La amputación del pulgar o de otro dedo de la mano es devastador para el paciente y conlleva a pérdidas funcionales, cuyo grado será dependiendo de cuál sea el dedo amputado o del nivel del mismo. El defecto estético que se produce ocasiona algunos problemas respecto a su entorno social.

En lo que respecta al pulgar, este tiene unos atributos especiales, que deben ser evaluados cuando emprendemos una reconstrucción, entre estos su posición, longitud, estabilidad, movilidad, sensibilidad y aspecto<sup>1-3</sup>.

Esta amputación del pulgar conlleva a un problema de aprensión y de agarre importante. Así que el objetivo de una transposición de dedo del pie a la mano, es proporcionar un nuevo dedo que sea capaz de oponer, que sea móvil, que agarre, que tenga buena sensibilidad y que mejore la estética del paciente<sup>1,2,3</sup>.

El concepto de la transferencia de un dedo del pie a la mano se atribuye a Nicoladoni quien alrededor de 1899 realizó exitosamente la transferencia del primer dedo del pie hacia la mano en dos tiempos, cuando aún no existían las técnicas microquirúrgicas<sup>2</sup>. Buncke<sup>4</sup> en 1966 realizó con éxito la primera transposición del primer dedo del pie a la mano en un mono, usando técnicas microquirúrgicas. Cobbett<sup>5</sup> (1969) reportó la técnica en los humanos. A partir de estas primeras descripciones, el trasplante de un dedo del pie a la mano se implantó como un método de reconstrucción en defectos de la mano como la reconstrucción de amputaciones únicas o múltiples de los dedos o en defectos congénitos<sup>6-10</sup>. De igual forma se han diseñado modificaciones como las transferencias parciales de tejidos, como una envoltura de piel y uña, o transferencias de la punta del dedo, dependiendo de la necesidad del sitio receptor<sup>2,3,11-13</sup>. Hoy en día el trasplante de un dedo del pie a la mano se ha convertido en una opción ampliamente aceptada en la reconstrucción del pulgar, debido a su importante papel funcional para la oposición.

En cambio el trasplante es controversial y menos aceptado cuando es para los dedos diferentes al pulgar. No obstante la ausencia de cualquier dedo ocasiona limitaciones funcionales y problema psicológico, y mucho más cuando son amputaciones de varios dedos.

El trasplante de un dedo del pie a la mano, siendo un tejido de características similares en cuanto a forma, uña, pulpejo, etc., es una buena alternativa para restaurar función y el aspecto estético después de las amputaciones de los dedos en las manos. Se quiere mostrar la experiencia con esta técnica y enfatizar las indicaciones de este tipo de cirugía.

## Materiales y Métodos

Se trata de una serie de pacientes operados entre el año 2003-2013, con amputación de uno o más dedos de la mano, intervenidos con un trasplante del segundo dedo del pie a la mano. Todos los pacientes permanecieron hospitalizados al menos tres días postoperatorios, para el manejo del dolor y observación de la supervivencia del trasplante. No se usaron medidas de anticoagulación

## Notas técnicas

La mayoría de los procedimientos quirúrgicos para hacer un trasplante total o parcial toman en cuenta el pedículo arterial que va para el primer o segundo dedo del pie. Para esto es importante conocer el árbol arterial de esta zona<sup>14,15</sup>. La primera arteria metatarsiana dorsal es por lo general la dominante y sobre la que se diseña el dedo a trasplantar. Debe conocerse la relación entre esta arteria con el músculo interóseo y el ligamento intermetatarsiano. Alrededor de un 30% de los casos se encuentra una arteria dorsal no dominante, en cuyo caso el trasplante del dedo de pie debe tener como arteria dominante las arterias colaterales plantares<sup>2,14,15</sup>.

La disección se inicia por la cara dorsal del primer espacio, identificando la unión de la arteria digital, lateral del dedo gordo y la arteria digital medial del segundo dedo del pie, que surge de la primera arteria metatarsiana dorsal sobre el ligamento intermetatarsiano<sup>8,16</sup>. En este punto se puede determinar si realmente es el árbol dorsal o el plantar el dominante. Si el sistema dorsal es el predominante, se liga la conexión plantar y se continúa la disección de la arteria por el lado dorsal hasta conseguir una buena longitud. Si el lado plantar es el predominante, entonces se continúa la disección plantar ligando la primera arteria metatarsiana dorsal.

Por el mismo lado dorsal se realiza la disección de la parte venosa, que generalmente son de buen calibre. Debe hacerse una disección larga proximal para obtener una longitud adecuada. De igual manera se toma el tendón extensor largo. Por la parte plantar es importante tomar al menos uno de los nervios digitales. Por seguridad, yo hago una disección de otro pedículo arterial plantar que podría ser usado adicionalmente. El tendón flexor también es disecado para que sea largo.

Cuando se trasplanta el dedo a su parte receptora, hacemos en primera instancia la fijación ósea con mini placas o con clavos, y luego en orden se procede con la parte tendinosa, la arterial, venosa y por último la nerviosa. Este orden puede ser variado dependiendo de las circunstancias.

Es un trabajo de la investigación con riesgo mínimo. Todos los pacientes firmaron un consentimiento para la cirugía y aceptaron estar dentro de esta publicación. Se protegió la identificación de los mismos.

## Resultados

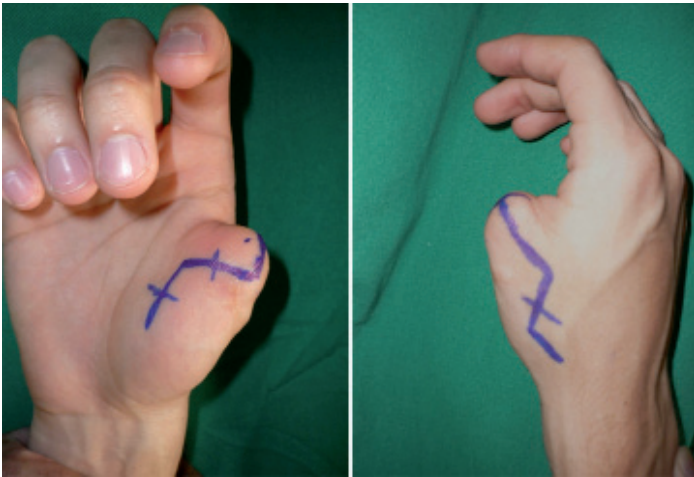
Se realizaron 12 trasplantes, de los cuales 8 fueron para reconstruir el pulgar ausente, y 4 en otros dedos de la mano diferentes al pulgar por lesiones de avulsión, 2 por anillo y los otros 2 por amputación causada por maquinas en el trabajo (Tabla 1, Figs. 1-4). Diez pacientes fueron adultos y dos niños de 8 y 10 años. El trasplante fue realizado como procedimiento diferido. El tiempo de seguimiento mínimo fue de 6 meses (6-34 meses).

Todos los trasplantes sobrevivieron sin complicaciones. Dos pacientes requirieron tenolisis del tendón flexor. La sensibilidad recuperada fue buena con discriminación de 2 puntos de 8 mm en promedio (6 a 10 mm).

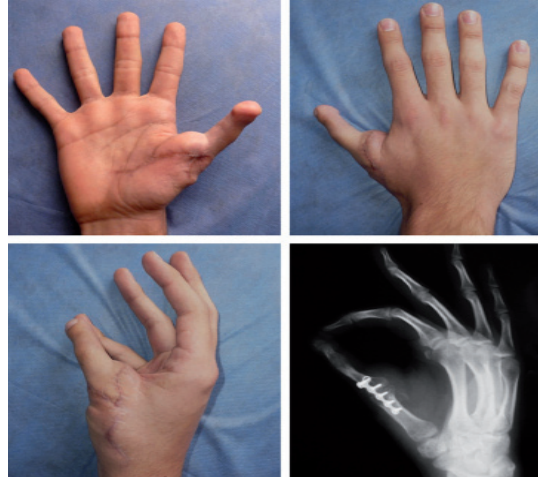**Tabla 1.** Características de los pacientes, trauma y resultados

Caso	Edad	Trauma	Dedo	Discriminación Dos puntos	Cirugías adicionales
1	26	Corte por herida	Pulgar	8	
2	14	Corte por herida	Pulgar	8	
3	8	Herida por explosión	Pulgar	6	tenolisis del flexor
4	10	Avulsión por maquina	Pulgar	10	
5	24	Avulsión por anillo	4 dedo	6	
6	28	Corte por herida	Pulgar	8	
7	34	Avulsión por maquina	Pulgar	8	
8	20	Avulsión por anillo	4 dedo	8	
9	27	Avulsión por maquina	3 dedo	10	
10	33	Avulsión por maquina	3 dedo	8	
11	19	Corte por herida	Pulgar	8	tenolisis del flexor
12	24	Avulsión por maquina	Pulgar	8	

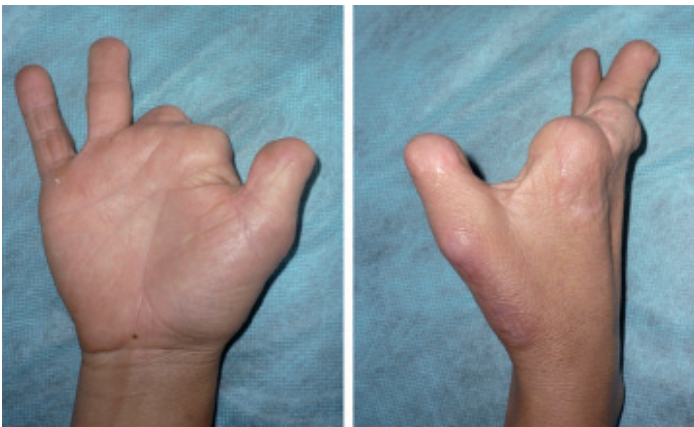\*Ninguno de los pacientes presentó complicaciones



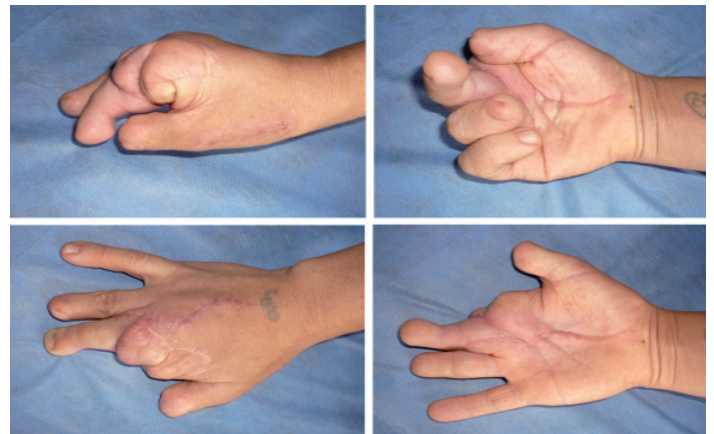
**Figura 1.** Paciente de 19 años, con amputación traumática del pulgar derecho de su mano dominante, pasaron dos años antes de la cirugía. Se muestra el diseño de la incisión.



**Figura 2.** Trasplante dedo pie a mano, a los 8 meses de seguimiento se observa buen resultado. El paciente está satisfecho con el resultado.



**Figura 3.** Paciente de sexo femenino de 33 años de edad, amputación parcial del pulgar y el cuarto dedo y amputación casi completa del segundo y tercer dedo. Anteriormente se realizó un alargamiento en el pulgar. Se realizó un segundo trasplante de de pie a mano.



**Figura 4.** Resultado postoperatorio observados a los 4 meses después del trasplante. La paciente está muy satisfecha con la función y apariencia estética.

## Discusión

El trasplante del dedo del pie a la mano es un procedimiento estandarizado para la reconstrucción en las amputaciones traumáticas del pulgar y en algunas amputaciones definidas de otros dedos<sup>6-13</sup>. Hay

cuatro tipos de transferencias del dedo del pie a la mano: el segundo dedo del pie, el dedo gordo del pie, la envoltura del dedo gordo del pie y el de algunas partes específicas de un dedo del pie.

Cualquiera de estos trasplantes es el preferido para una amputación distal a la metacarpofalángica del pulgar. Sin embargo, en las amputaciones proximales a la MF, un segundo dedo del pie puede ser el más adecuado, ya que permite llegar hasta la región metatarsiana sin aumentar la morbilidad de la zona donante. Cualquiera de las técnicas usadas da una tasa de éxito entre el 95-100%<sup>2,3,9,10</sup>.

Cuando el trasplante de un dedo del pie a la mano es considerado como una opción de cirugía reconstructiva, el defecto del sitio donante debe ser evaluado con el paciente. Aunque la función del pie para la mayoría de las actividades de la vida diaria no se limita después de la resección de uno o dos dedos de los pies, podría tener limitación en cierta medida para algunas actividades deportivas específicas. La estética en el pie no debe pasarse por alto, aspecto que podría ser importante en algunas pacientes de sexo femenino. También debe considerarse algunos aspectos culturales en el uso de calzado, como las personas que habitan en tierra caliente o acostumbran a estar descalzos.

El primer dedo del pie es más grande que el dedo pulgar, y el segundo dedo más pequeño. Se han diseñado algunos artificios técnicos para reducir el tamaño del primer dedo del pie, para que pueda coincidir con el tamaño del pulgar, igualmente se puede realizar la transferencia de solo la envoltura del dedo<sup>2,3,11,13</sup>. De otra parte el sacrificio del primer dedo del pie causa más deformidad en el pie que la del segundo dedo, estéticamente es desagradable y puede afectar la marcha.

Respecto al segundo dedo no se puede aumentar el tamaño, y la apariencia en la punta es ligeramente bulboso. Pero su defecto en el pie es mínimo y cuando se hace un cierre cuidadoso, estéticamente produce buena apariencia.

Particularmente usamos siempre el segundo dedo para transferencias hacia la mano, sabiendo de antemano que será más delgado que el pulgar original, Nuestros pacientes no tienen queja respecto a esta apariencia.

Si necesitan ser reconstruidos dos dedos adyacentes, el segundo y el tercer dedo del pie pueden ser trasplantados en una sola cirugía<sup>2,3,10</sup>. Nosotros no hemos realizado esta técnica, a pesar que la hemos indicado, ya que en nuestro medio hay mucha resistencia de los pacientes a los trasplantes de dedo pie a la mano, y mucho más cuando es del primer dedo o cuando se ofrece la posibilidad de dos dedos.

En la actualidad, la decisión de utilizar una de las técnicas de transferencia del dedo del pie, está basada sobre todo en el gusto y en la formación del cirujano.

No hay discusión en la indicación de trasplante de dedo del pie a la mano cuando es para reconstruir el pulgar, pero existe cierta polémica en la reconstrucción de los otros dedos. En los pocos casos en que la hemos realizado, como en mutilaciones de varios dedos de la misma mano, hemos tenido resultados buenos y satisfactorios para el paciente.

#### Conflicto de intereses

Ningún conflicto de interés

#### Referencias

1. Gu YD, Cheng DS, Zhang GM, Chen XM, Xu JG. Long term results of toe transferretrospective analysis. *J Reconstr Microsurg.* 1997; 13: 405–8.
2. Lutz BS, Wei FC. Basic principles on toe-to-hand transplantation. *Chang Gung Med J.* 2002; 25: 568–76.
3. Lin PY, Sebastin SJ, Ono S, Bellfi LT, Chang KW, Chung KC. A systematic review of outcomes of toe-to-thumb transfers for isolated traumatic thumb amputation. *Hand.* 2011; 6: 235–43.
4. Bunke HJ, Bunke CM, Schulz WP. Immediate Nicoladoni procedure in Rhesus monkey hallux-to-hand transplantation utilizing microminature anastomosis. *Br J Plast Surg.* 1966; 19: 332–7.
5. Cobbett JR. Free digital transferreport of a case of transfer of a great toe to replace an amputated thumb. *J Bone Joint Surg Br.* 1969; 51: 677–9.
6. Dongyue Y, Gu YD. Thumb reconstruction utilizing second toe transplantation by microvascular anastomosisreport of 78 cases. *Chin Med J.* 1979; 92: 295–309.
7. Morrison WA, O'Brien BM, MacLeod AM. Thumb reconstruction with a free neurovascular wrap-around flap from the big toe. *J Hand Surg Am.* 1980; 5: 575–83.
8. Foucher G, Norris RW. The dorsal approach in harvesting the second Toe. *J Reconstr Microsurg.* 1988; 4: 185–7.
9. Vergara-Amador E. Reconstrucción microquirúrgica de la mano con transferencia de los dedos del pie. *Rev Col Ortop Traum.* 2004; 18: 43–50.
10. Van Holder C, Giele H, Gilbert A. Double second toe transfer in congenital hand anomalies. *J Hand Surg Br.* 1999; 24: 471–5.
11. Foucher G, Nagel D, Briand E. Microvascular great toenail transfer after conventional thumb reconstruction. *Plast Reconstr Surg.* 1999; 103: 570–6.
12. Foucher G, Nagel D. "Custom-made" toe transfer for partial thumb amputation. *Tech Hand Up Extrem Surg.* 1998; 2(3): 210–20.
13. Woo SH, Lee GJ, Kim KC, Ha SH, Kim JS. Cosmetic reconstruction of distal finger absence with partial second toe transfer. *J Plast Reconstr Aesthet Surg.* 2006; 59(4): 317–24.
14. Gilbert A, Landi A. Reconstruction of the Thumb. London: Chapman and Hall; 1989. Vascular anatomy of the first web space of the foot; pp. 205.
15. Martínez VG, García JG. The arterial system of the first intermetatarsal space and its influence in toe-to-hand transfer a report of 53 long-pedicle transfers. *J Hand Surg Br.* 2002; 27(1): 73–7.
16. Wei FC, El-Gammal TA. Toe-to-hand transferCurrent concepts, techniques, and research. *Clin Plast Surg.* 1996; 23: 103–16.