

## Case of Interest

# Breast intracystic papillary carcinoma with areas of infiltration. Report of two cases

María del Mar Muñoz Díaz\*<sup>ab</sup>, Silvia Martín Gutiérrez<sup>ab</sup>, María Antonia Nieto Gallo<sup>ac</sup>, Rosario Noguero Meseguera<sup>ab</sup>, Ignacio Rodríguez Prieto<sup>ad</sup>.

Hospital Universitario Infanta Cristina, Parla, Madrid, España <sup>a</sup>

Servicio de Obstetricia y Ginecología <sup>b</sup>

Servicio de Anatomía Patológica <sup>c</sup>

Servicio de Cirugía General y Aparato Digestivo <sup>d</sup>

### Article info

#### Article history:

Received 07 March 2011

Received in revised form 20 June 2011

Accepted 22 July 2011

Available online 1 June 2012

#### Keywords:

Ductal carcinoma in situ, Breast cancer,

Papillary carcinoma, Papilloma

### ABSTRACT

Intracystic papillary carcinoma of the breast associated with areas of infiltration, is a rare, constituting less than 1% of breast cancers.

These are tumors whose initial radiological study shows lesions with low suspicion of malignancy in a high proportion of cases.

We present two cases of intracystic papillary carcinoma, associated with infiltration diagnosed at the Breast Unit of Hospital Infanta Cristina

In both cases the reason for consultation was the palpation of a nodule and initial radiographic approach showed lesions with low suspicion of malignancy.

### INTRODUCCIÓN:

Las lesiones papilares en la mama incluyen una variedad de tumores que van desde los papilomas benignos con o sin atipias, hasta los carcinomas papilares. Los carcinomas papilares pueden dividirse en formas invasivas y no invasivas; estas últimas, a su vez, se subdividen en formas localizadas (carcinoma papilares intraquisticos) y formas difusas, considerada una variedad de carcinoma ductal in situ<sup>1</sup>. El carcinoma papilar intraquistico se caracteriza por el crecimiento papilar dentro de un quiste y puede asociarse a un carcinoma ductal in situ (46%) o a un carcinoma infiltrante (36%)<sup>2</sup>. La ausencia de células mioepiteliales en la periferia de las áreas de tumor papilar ha sido histológicamente utilizada para definir la naturaleza invasora de la lesión<sup>3</sup>.

La presencia de un nódulo palpable de nueva aparición, en una mujer mayor, junto con la telorrea sanguinolenta y el hallazgo

ecográfico de una lesión quística con márgenes mal definidos, nos deben orientar a su diagnóstico<sup>4</sup>. El diagnóstico ecográfico no es sencillo, a no ser que exista franca invasión, siendo el hallazgo más frecuente el de una lesión quística, con áreas engrosadas en la pared o, de forma ocasional, proyecciones intraquisticas (quiste complicado).

La punción aspiración con aguja fina (PAAF) debe formar parte del estudio inicial, si bien es cierto que se trata de una técnica con una tasa de falsos negativos elevada, alrededor del 22-37.8%<sup>5</sup>; con lo cual ante la sospecha diagnóstica, el estudio se debe completar mediante una biopsia con aguja gruesa (BAG), incluso con biopsia escisional, para así poder especificar la naturaleza de la lesión.

Presentamos dos casos de carcinoma papilar intraquistico, asociados a infiltración diagnosticados en la Unidad de Mama del Hospital Universitario Infanta Cristina.

### PRESENTACION DE CASOS

#### Caso n° 1

Paciente de 50 años, sin antecedentes familiares, ni personales de interés, en seguimiento en la Unidad de Mama por quiste simple

#### \* Corresponding author

E-mail adress: ginmamu@hotmail.com. (M del.M. Muñoz), silvigi-ne@hotmail.com (S. Martín), manietog@salud.madrid.org (M.A.Nieto), rnoguero.hdoc@salud.madrid.org (R. Noguero), irodriguezp@salud.madrid.org (I.Rodríguez),

en región retroareolar izquierda, desde el 2008. A la exploración física la paciente presenta un nódulo de 1.5 cm, de consistencia elástica, no adherido, en unión de cuadrantes inferiores de mama izquierda.

En mamografía de abril 2009 se observa un nódulo retroareolar, ovalado y bien definido de 16 mm, de características mamográficas: posiblemente benignas. (Birads 0). Se indica ampliar los estudios mediante una ecografía mamaria izquierda. La ecografía mamaria izquierda muestra en región retroareolar izquierda una lesión quística bien definida con contenido heterogéneo, de 19.1 x 12 x 17.8 mm que comparado con estudios previos desde el 2006 ha aumentado de tamaño. (Birads 4 a). La PAAF evidencia una extensión negativa para células malignas, con hallazgos compatibles con contenido quístico. Con los resultados anteriores se decide control ecográfico de dicha lesión en 3 meses. En la ecografía de mama izquierda (julio 2009), se apreciaba una lesión quística con contenido heterogéneo retroareolar de 12x 8.4 x 12 mm. Fig. 1.

Ante los hallazgos se decide biopsia diferida. La anatomía patológica informó de la existencia de una lesión quística, de 13 mm, en la pieza de tumorectomía. Las secciones histológicas mostraron un ducto quísticamente dilatado, una proliferación neoplásica en su interior de crecimiento sólido y papilar con un delicado estroma fibrovascular y células de pequeño tamaño, con atipia leve y ocasionales figuras de mitosis. En la periferia del quiste se observaron nidos tumorales compatibles con áreas de microinfiltración, y confirmación de la ausencia de células mioepiteliales con técnicas de inmunohistoquímica (actina y colágeno IV). La inmunohistoquímica mostró positividad para receptores hormonales (estrógenos y progesterona), ausencia de expresión de HER-2 y p53 negativo. El diagnóstico anatomopatológico fue de carcinoma papilar sólido intraquístico con áreas de microinfiltración, sin poder valorar los márgenes de resección. Fig.2.

Se realizó ampliación de márgenes más biopsia selectiva de ganglio centinela, siendo este último negativo para infiltración tumoral. La paciente recibió radioterapia adyuvante tras la cirugía y terapia hormonal con tamoxifeno.

### Caso n° 2

Paciente de 81 años que consulta por nódulo de reciente aparición en mama derecha, sin antecedentes familiares, ni personales de interés. A la exploración física la paciente presenta un nódulo de 20 mm en cuadrante inferior interno de mama derecha.

En la mamografía se observa una imagen nodular, que en el estudio ecográfico se corresponde con un quiste con contenido, de bordes bien delimitados y con buena transmisión del sonido. Fig.3. La PAAF evidencia una proliferación epitelial de características papilares.

Ante dichos hallazgos se decide biopsia diferida. Intraoperatoriamente se produjo la apertura accidental del quiste y drenaje de material hemático. La anatomía patológica informó de una formación nodular, bien delimitada, en la cual se observaba una proliferación sólida de grandes nidos compuestos por células con núcleos uniformes y escasa actividad mitótica. Dicha formación tenía un patrón de crecimiento expansivo en el interior de una cavidad quística parcialmente colapsada y un área infiltrativa de 10

mm en la pared de dicha estructura quística. La inmunohistoquímica mostró positividad para receptores hormonales (estrógenos y progesterona), ausencia de expresión de HER-2 y p53 negativo. El diagnóstico anatomopatológico fue de carcinoma papilar sólido intraquístico con un foco de invasión. Carcinoma papilar infiltrante y carcinoma papilar intraquístico. Fig.4.

Se realizó ampliación de márgenes más biopsia selectiva de ganglio centinela, siendo este último negativo para infiltración tumoral. La paciente recibió radioterapia adyuvante tras la cirugía y tratamiento hormonal con tamoxifeno.

### DISCUSION

El carcinoma papilar intraquístico de mama es una variedad de carcinoma intraductal papilar, que puede asociarse a un carcinoma ductal in situ (46%) o a un carcinoma infiltrante (36%). Afecta predominantemente a mujeres mayores, pero puede también aparecer en mujeres jóvenes, siendo la media de edad al diagnóstico mayor que en el resto de variedades histológicas de cáncer de mama<sup>6</sup>.

Su expresión clínica varía entre la presencia de un nódulo palpable, la telorrea sanguinolenta o un hallazgo radiológico. La edad, el contenido hemorrágico del quiste (>50%) y la presencia de un quiste recurrente o masa residual tras PAAF, obliga a realizar diagnóstico diferencial con el carcinoma papilar intraquístico.

En cuanto al diagnóstico por imagen el 98% de las mamografías cumplen criterios de benignidad<sup>7</sup> mostrando un nódulo bien delimitado. El hallazgo ecográfico más frecuente: es el nódulo quístico, con áreas engrosadas en la pared o, de forma ocasional, proyecciones intraquísticas (quiste complicado). La resonancia magnética (RMN) puede ser útil para descartar infiltración.

La PAAF debe formar parte del estudio inicial y con ella se puede llegar al diagnóstico en el 40-80% de los casos. Si con la PAAF no es suficiente se realizará una BAG. En algunos casos es necesario para llegar al diagnóstico la realización de una biopsia escisional. La anatomía patológica muestra una lesión papilar, a veces de gran tamaño (media de 20 mm.), localizada en un ducto quístico grande, que se caracteriza por ejes fibrovasculares finos y una población de células neoplásicas epiteliales con características de carcinoma intraductal de bajo grado. Puede mostrar un patrón de crecimiento sólido, cribiforme, micropapilar o fusocelular estratificado. La ausencia de capa de células mioepiteliales en la periferia de las áreas de tumor papilar revela la naturaleza infiltrante de la lesión.

La variante de carcinoma papilar sólido se caracteriza por una proliferación celular muy densa que oscurece el patrón papilar y la naturaleza quística de la lesión. Suelen ser lesiones de bajo grado histológico, sin necrosis y con positividad para receptores estrogénicos y ausencia de expresión HER-2<sup>8</sup>.

El tratamiento es el mismo que el del carcinoma ductal in situ. La cirugía es la primera opción terapéutica. Si la lesión asocia infiltración debe ser tratado de acuerdo al estadio de la lesión invasora. La radioterapia adyuvante en los carcinomas papilares intraquísticos no está indicada en las formas que no asocian otro tipo de tumor (carcinoma ductal extenso, carcinoma infiltrante).

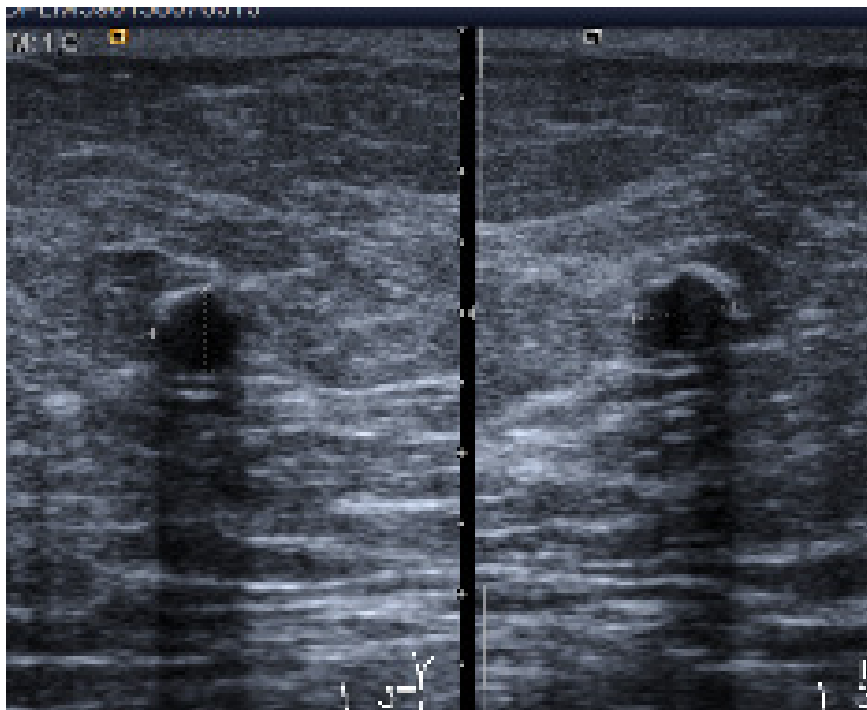


Fig 1. Lesión quística bien definida con contenido heterogéneo

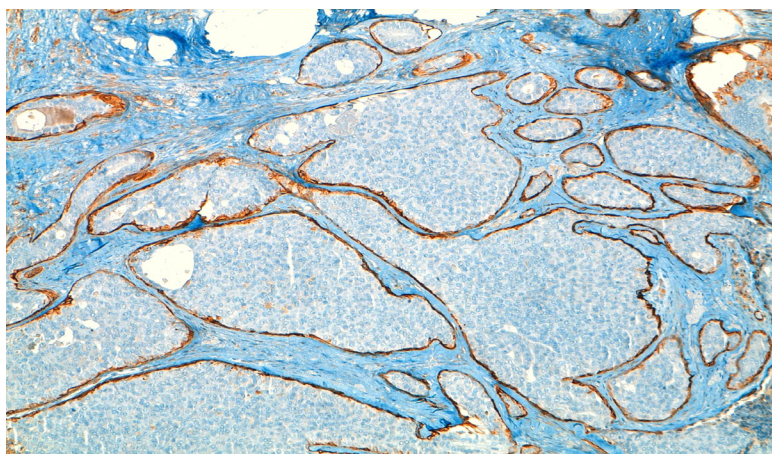


Fig 2. Marcaje característico de células con actina HHF35 en periferia de nidos de áreas de componente in situ

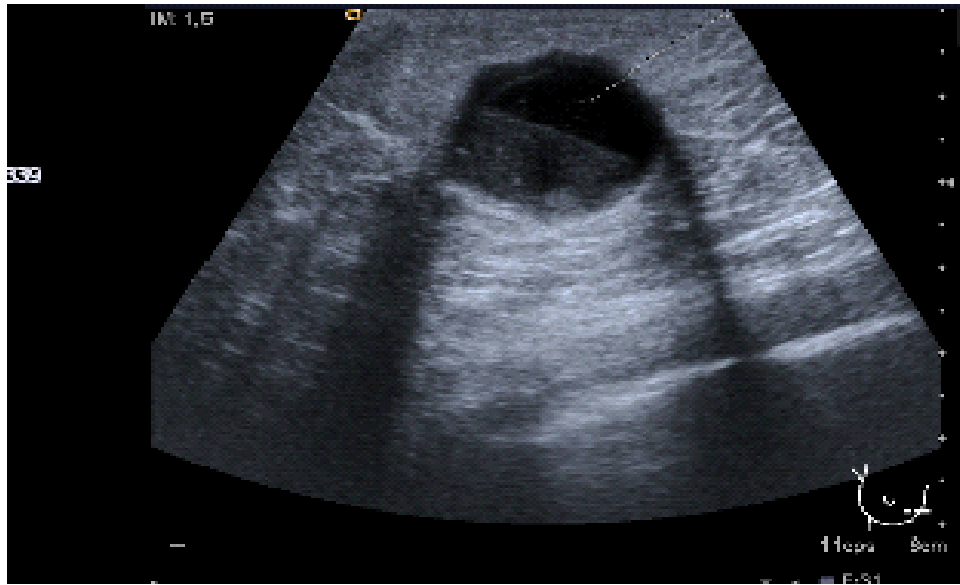


Fig.3. Quiste con contenido, de bordes bien delimitados

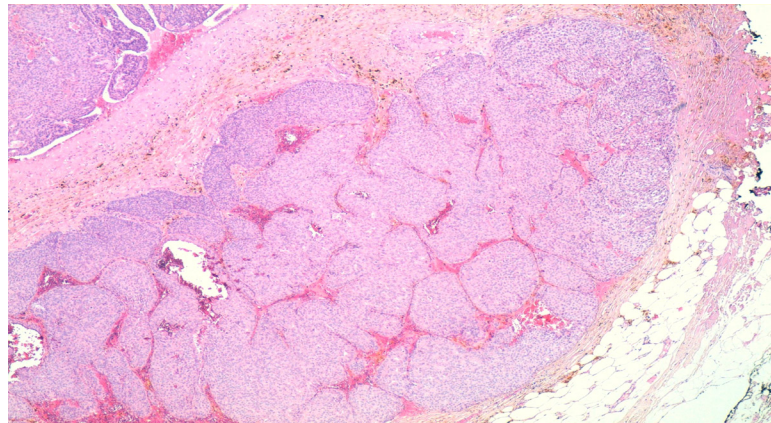


Fig 4. Nidos con patrón de crecimiento papilar sólido. Técnica de HEx40

La hormonoterapia no está justificada en las formas no invasivas, ya que no modifica el pronóstico de la enfermedad y sin embargo puede aumentar la morbilidad por sus efectos secundarios<sup>9</sup>.

Los carcinomas papilares intraquísticos no asociados a otro tipo de tumor presentan un pronóstico comparativamente mejor. Cuando no asocian componente invasor la afectación ganglionar es muy baja, similar a cuando se asocia a carcinoma intraductal, pero en este último caso se describe un aumento de la recurrencia local. Cuando se asocia componente infiltrante, la frecuencia de metástasis axilares es similar a la del carcinoma ductal infiltrante. A pesar del buen pronóstico de este tumor varios autores han descrito formas de carcinoma papilar intraquístico infiltrante con metástasis hepáticas<sup>10</sup>.

### CONCLUSIONES

El carcinoma papilar intraquístico es un tumor poco frecuente, con muy buen pronóstico, que afecta principalmente a mujeres mayores. El estudio radiológico suele mostrar lesiones con baja sospecha de malignidad. El tratamiento de primera línea es el quirúrgico y si la lesión asocia focos infiltrativos debe ser tratado de acuerdo al estadio de la lesión invasora. El tratamiento adyuvante en ausencia de invasión no está justificado.

### CONFLICTO DE INTERESES

Los autores declaran no tener ningún conflicto de intereses

### REFERENCIAS

1. Grabowski J, Salzstein SL, Robins Sadler G and Blair S. Intracystic papillary carcinoma: a review of 917 cases. *Cancer*. 2008; 113:

916-20.

2. Pérez JA, Mariángel P y Poblete MT. Carcinoma mamario papilar intraquístico. *Cuad. Cir.* 2004; 18: 70-75.

3. Collins LC, Carlo VP, Hwang H, Barry TS, Gown AM, Schnitt SJ. Intracystic papillary carcinomas of the breast: a reevaluation using a panel of myoepithelial cell markers. *Am J Surg Pathol.* 2006; 30: 1002-7.

4. Torregroza-Díazgranados E, Gómez MC. Tumores papilares intraductales de seno. *Rev. Colomb. Cir.* 2010; 25: 131-50.

5. Hummel Levine P, Waisman J and Yang G. Aspiration cytology of cystic carcinoma of the breast. *Diagnostic Cytopathology.* 2002; 28: 39-44.

6. Akagi T, Kinoshita T, Shien T et al. Clinical and pathological features of intracystic papillary carcinoma of the breast. *Surg Today.* 2009; 39: 5-8.

7. Jaffer S, Chen X, Lee L and Bleiweiss I. Pleomorphic solid and cystic papillary carcinoma of the breast: two cases occurring in young women. *Annals of diagnostic pathology.* 2004; 8: 126-9.

8. Balsa Marín T, Díez J, Timón J, Gil B, Palomar A, González N. Carcinoma papilar intraquístico no invasivo de mama en varón. Caso clínico. *Cir Esp.* 2005; 78: 266-7.

9. Fayanju OM, Ritter J, Gillanders WE et al. Therapeutic management of intracystic papillary carcinoma of the breast: the roles of radiation and endocrine therapy. *AM J Surg.* 2007; 194: 497-500.

10. Okita R, Ohsumi S, Takashima S, Saeki T, Aogi K, Nishimura R. Synchronous liver metastases of intracystic papillary with invasion of the breast. *Breast Cancer.* 2005; 12: 327-30.

## Carcinoma papilar intraquístico de mama con focos de infiltración. Presentación de dos casos

### RESUMEN:

El carcinoma papilar intraquístico de mama asociado a áreas de infiltración, es una entidad infrecuente, que constituye menos de un 1% de los cánceres de mama. Se trata un tumor cuyo estudio radiológico inicial muestra lesiones con baja sospecha de malignidad en una proporción elevada de casos.

Presentamos dos casos de carcinoma papilar intraquístico, asociados a infiltración diagnosticados en la Unidad de Mama del Hospital Universitario Infanta Cristina. En ambos casos el motivo de consulta fue la palpación de un nódulo y la aproximación radiológica inicial mostró lesiones con baja sospecha de malignidad.

Palabras clave : cancer de seno, Papiloma, Carciroma papilar

Muñoz MM, Martín S, Nieto MA, Noguero R, Rodríguez I. Breast intracystic papillary carcinoma with areas of infiltration. *Colombia Médica.* 2012, 43 (2): 162-6