

Trombosis de la arteria renal en un recién nacido. Presentación de un caso y revisión

ANA LUCÍA TORRES, MD¹, JAVIER TORRES, MD², JORGE ANDRÉS CIFUENTES, MD³

RESUMEN

Se describe un neonato que presenta cifras tensionales elevadas y ausencia de pulsos en miembros inferiores en su cuarto día de vida después de la colocación de un catéter umbilical arterial, evidenciando trombosis en arteria aorta y renal izquierda. Se realizó gammagrafía con MAG 3 que mostró exclusión renal izquierda y angioresonancia de aorta y renal izquierda. Se inició manejo con heparina no fraccionada y estreptoquinasa durante 6 horas. Se recuperó totalmente el compromiso en miembros inferiores, mejorando cifras tensionales a los pocos días. Estudios de seguimiento de función renal y crecimiento evidencian flujo de arteria renal izquierda y algo de función. Se describe mejoría con tratamiento anticoagulante y trombolítico de un riñón neonatal a pesar de sufrir isquemia prolongada.

Palabras claves: Trombosis aorta; Trombosis renal; Hipertensión neonatal; Isquemia renal; Anticoagulante; Trombolítico.

Thrombosis in renal artery in a newborn. Presentation a review of a case

SUMMARY

This report describes a newborn who presents high pressure values and absence of pulses in inferior extremities in his 4th day of life. Posterior to placement of umbilical arterial catheter, confirming diagnostic of thrombosis in aorta and left renal artery. A gamagraphy with MAG 3 was performed that gave evidence of left renal exclusion and aorta and left renal angioresonance. A management with no fractional heparin and streptokinase during 6 hours was initiated. The compromise in lower extremities was totally recovered, improving presure values in a few days. Following studies of renal function and growth give evidence of left renal artery flow and some function. This report describes an improvement with anticoagulant and thrombolytic treatment of a newborn kidney despite of a prolonged ischemia.

Keywords: Aorta thrombosis; Renal thrombosis; Newborn hypertension; Renal ischemia; Anticoagulan; Thrombolytic.

En la última década ha sido reconocida la presencia de trombosis debido al uso de cateterismo umbilical arterial y venoso. Los espasmos vasculares ocurren por constricción arterial y en estados tempranos pueden ser difícil de diferenciar de estados tromboticos, que por lo general van seguidos de palidez y cianosis de extremidades luego de la inserción del catéteres^{1,2}. Esta complicación puede ocasionar daño a diferentes órganos, migración de trombos, embolización a otras áreas e infección. A nivel arterial se puede comprometer la

aorta y sus ramas en miembros inferiores, renal y cerebral. La terapia sistémica con agentes fibrinolíticos continúa siendo muy controvertida. Se describe el tratamiento favorable con estos agentes a pesar de su uso luego de varios días de haber realizado el diagnóstico.

INFORME DEL CASO

Se hospitalizó en la Unidad de Recién Nacidos (CIRENA) del Hospital Universitario del Valle (HUV),

1. Residente de Neonatología, Departamento de Pediatría, Escuela de Medicina, Facultad de Salud, Universidad del Valle, Cali, Colombia.
2. Profesor Asistente, Departamento de Pediatría, Escuela de Medicina, Facultad de Salud, Universidad del Valle, Cali, Colombia.
3. Profesor Asistente, Departamento de Radiología, Escuela de Medicina, Facultad de Salud, Universidad del Valle, Cali, Colombia.

Recibido para publicación noviembre 26, 2007 Aceptado para publicación enero 15, 2009

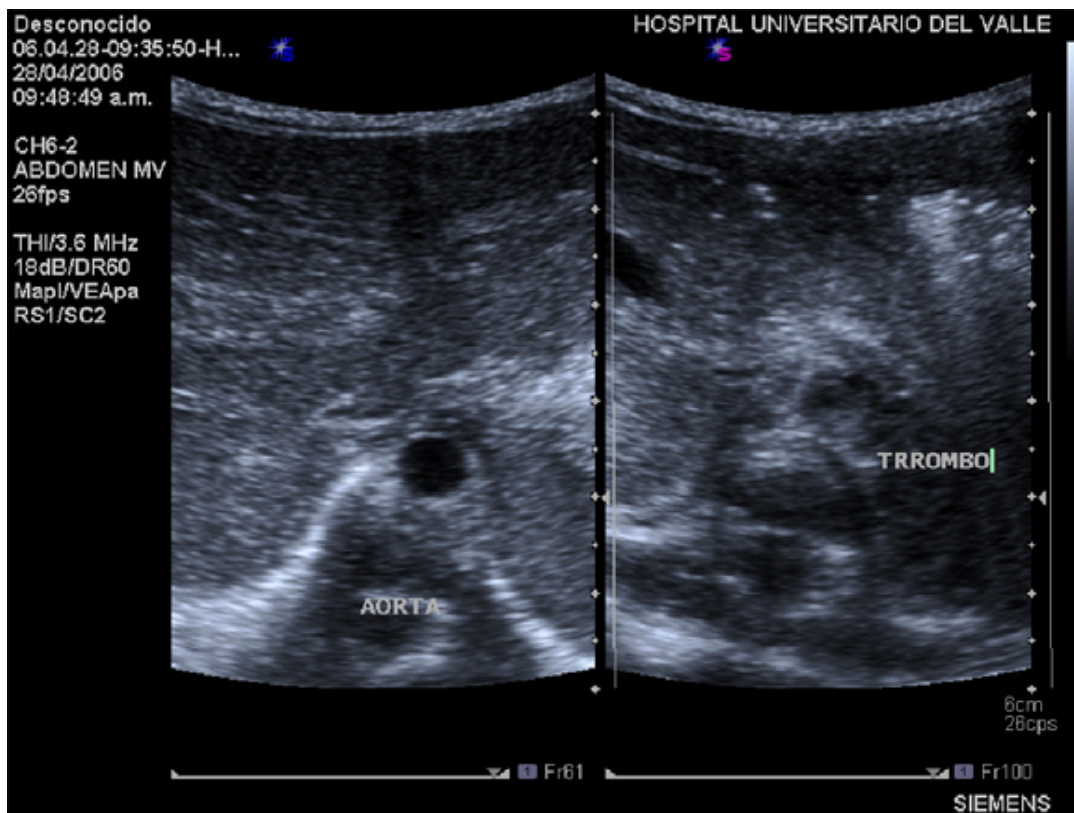


Figura 1. Ecografía abdominal, octavo día de vida. Se evidencia trombo en aorta abdominal que obstruye parcialmente

un recién nacido de género masculino, pretérmino de 34 semanas, con peso 2,035 g, con signos de dificultad respiratoria por lo que se realizó cateterismo umbilical venoso y arterial. Al cuarto día de vida presenta cifras tensionales elevadas y al séptimo día se evidencia acrocianosis, ausencia de pulsos y no detección de tensión arterial en miembros inferiores. Al octavo día de vida se retiran catéteres umbilicales, persiste hipertenso y con cambios descritos en miembros inferiores. Se realiza ecocardiograma observado trombo a nivel de arteria aorta. En su noveno día de vida se confirmó el diagnóstico por medio de ecografía Doppler (Figuras 1 y 2) donde se evidenció trombo que compromete parcialmente la arteria aorta y totalmente la arteria renal izquierda sin observarse flujo sanguíneo en riñón izquierdo.

Se inició protocolo de anticoagulación con heparina no fraccionada (dosis inicial 75 U/k/h y mantenimiento 20 U/k/h) y terapia trombolítica con estreptoquinasa endovenosa (4000 U/k/dosis inicial y continuar 2,000 U/k/h durante 6 horas). Persistió hasta el día 16 de vida con

cifras tensionales elevadas a pesar de manejo médico antihipertensivo y la perfusión y pulsos en miembros inferiores se recuperó totalmente al octavo día de iniciado el manejo trombolítico. Se valoró en junta médica donde se solicitó gammagrafía renal con MAG 3 (Figura 3) y angio-resonancia de aorta abdominal y renal (Figuras 4 a, b, c), donde se encontró ausencia de función renal izquierda y evidencia de flujo sanguíneo hacia el miembro inferior izquierdo con ausencia del mismo hacia el riñón izquierdo respectivamente.

Se continuó tratamiento con antihipertensivo (propranolol) y anticoagulante oral (warfarina). A los 3 meses de vida se realizó control con ecografía Doppler renal en la que se observó mejoría en el crecimiento del riñón izquierdo y una gammagrafía renal DMSA en donde se evidencia función en el riñón izquierdo. Las cifras de tensión arterial, la creatinina, el crecimiento y desarrollo del miembro inferior izquierdo han sido normales durante los primeros 6 meses. Se realizó un control de ecografía Doppler renal a los 6 meses de vida demostrando asimetría en tamaño renal (longitud riñón

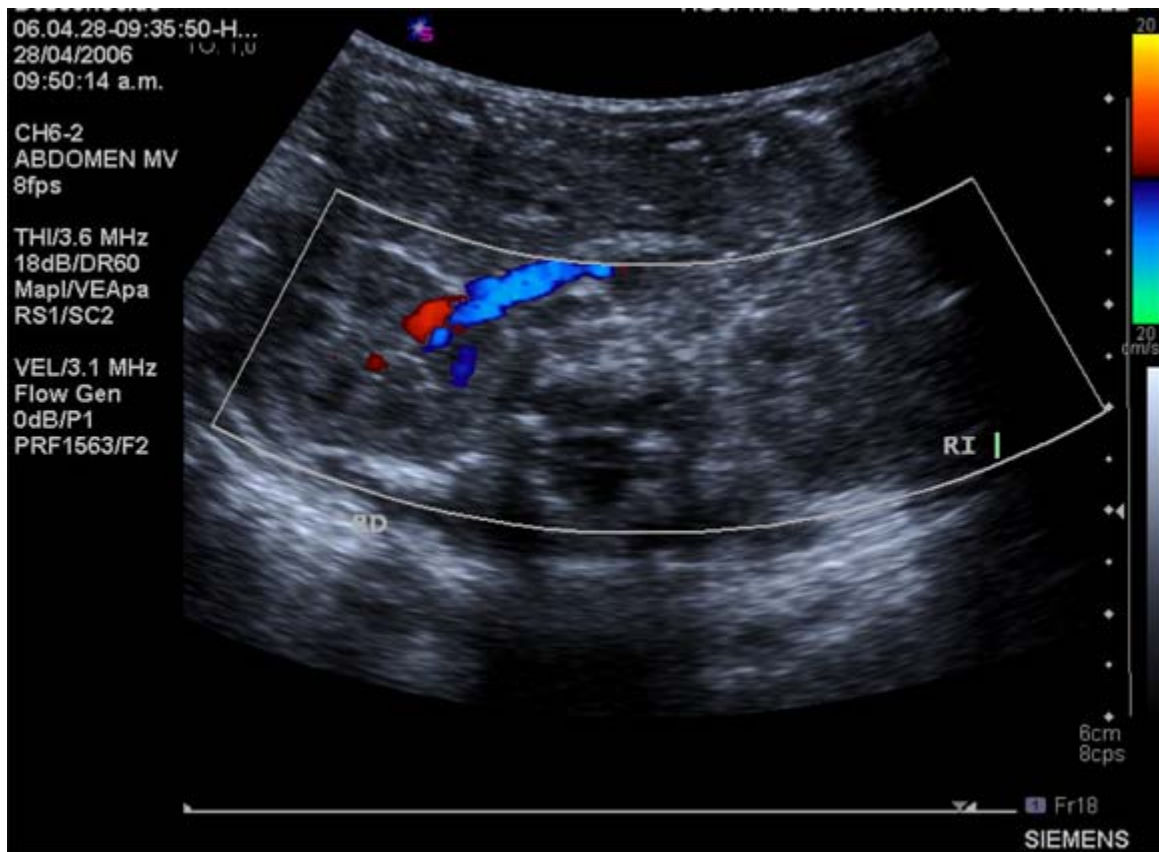


Figura 2. Ecografía doppler renal, noveno día de vida. Se evidencia ausencia de flujo arteria renal izquierda

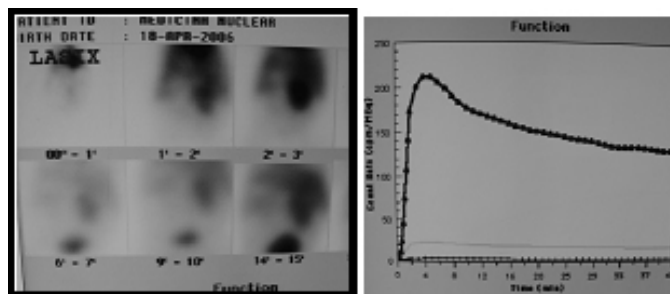


Figura 3. Gammagrafía renal MAG 3 sin evidencia de perfusión renal izquierda y exclusión funcional secundaria. Riñón derecho con leve compromiso de la función tubular

derecho: 4.9 cm; izquierdo 3.5 cm) observándose flujo dentro del parénquima renal izquierdo (Figuras 5 a, b).

DISCUSIÓN

Es alta la frecuencia de complicaciones vasculares asociadas con el uso de catéteres arteriales umbilicales en neonatos (30%) dependiendo del método diagnóstico

utilizado y la sintomatología presentada¹⁻⁵.

El diagnóstico se puede sospechar por signos como cambios en la coloración de los miembros superiores e inferiores e hipertensión. El mejor método para el diagnóstico es la angiografía, aunque en algunos casos puede haber muchas dificultades para el acceso arterial. Se dispone también de la ecografía Doppler, aunque su sensibilidad y especificidad son inciertas, pero es de más

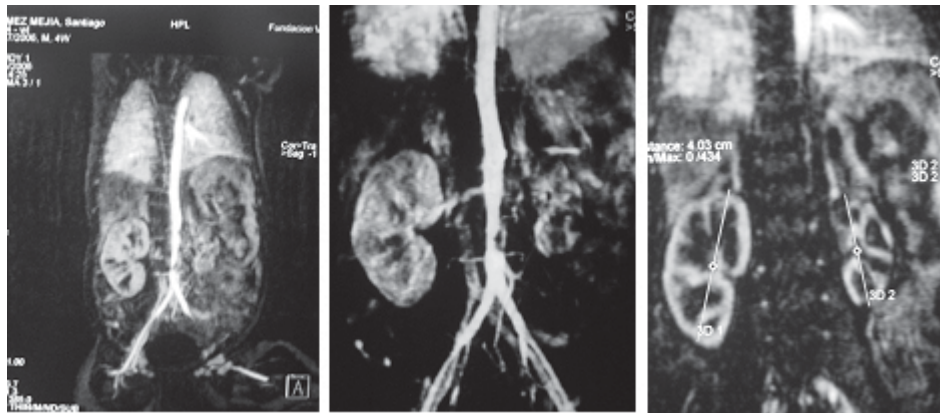


Figura 4. Angio-resonancia de la aorta abdominal y renal realizada a los 28 días de vida. Se evidencia flujo sanguíneo hacia miembro inferior izquierdo, persistencia del trombo a nivel de aorta, ausencia de flujo renal izquierdo y disminución en tamaño

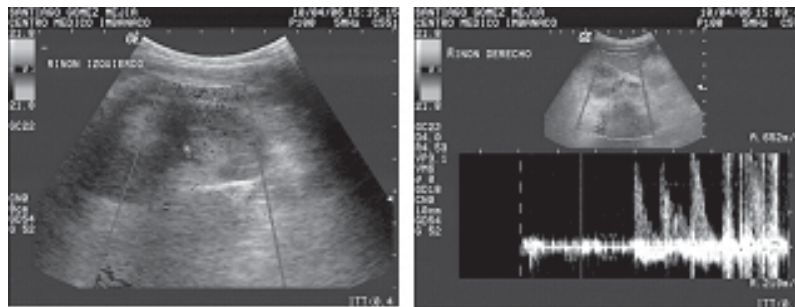


Figura 5. Ecografía doppler renal a la edad de 6 meses. Asimetría en tamaño renal

fácil disponibilidad^{1,2}. Hay que elaborar una adecuada historia clínica con antecedentes familiares de procesos tromboticos y trombofilicos.

El primer paso en el manejo es proveer cuidado de soporte, que incluye la realización de paraclínicos como electrolitos, corregir la anemia, tratar la sepsis, mejorar el problema de la trombocitopenia y obviamente la remoción de los catéteres. La terapia anticoagulante que se puede utilizar, consta de heparina estándar o no fraccionada (HNF), heparinas de bajo peso molecular (HBPM) y terapia trombolítica con o sin intervención quirúrgica. El grado de severidad del trombo determina el grado de intervención¹⁻³.

La hipertensión arterial por lesión renovascular es común en los sobrevivientes de trombosis aórtica neonatal. En un estudio de seguimiento durante cuatro años realizado por Seibert *et al.*⁶ documentaron falla en el crecimiento renal en 78% de los sobrevivientes de trombosis aórtica. Muchos autores concluyen que la ausencia completa de flujo sanguíneo renal puede ser un

predictor temprano de lesión renal irreversible, con una tasa de mortalidad elevada. En este caso se inició tratamiento a pesar de que el diagnóstico se había realizado varios días después del evento, con previa valoración y seguimiento estricto con estudios como fibrinógeno, dímero D y tiempos de coagulación. Este caso sugiere una recuperación de la perfusión en miembro inferior izquierdo y de la función renal, aunque se haya presentado un intervalo de isquemia de 9 días, aceptando la teoría de que un riñón inmaduro puede tolerar mejor la isquemia-hipoxia, sin que exista un límite de tiempo para la iniciación del tratamiento.

El manejo de este síndrome es muy controvertido en la etapa neonatal y se realiza con base en informes de casos y en la extrapolación de estudios descriptivos en niños. La terapia para trombosis en recién nacidos se considera de forma individual, siempre hay que valorar el riesgo-beneficio de cada tratamiento y el compromiso de órganos vitales¹⁻⁴.

Finalmente se debe realizar seguimiento estricto a lo

largo de toda la infancia, valorando la presencia de hipertensión, anomalías en la función renal, desarrollo y crecimiento de los miembros inferiores.

REFERENCIAS

1. Ramasethu, Jayashree. Management of vascular thrombosis and spasm in the newborn. *NeoReviews*. 2005; 6: c298- c310.
2. Thornburg C, Pipe S. Neonatal thromboembolic emergencies. *Semin Fetal Neonatal Med*. 2006; 11: 198-206.
3. Seventh ACCP Conference on Antithrombotic and Thrombolytic Therapy. *Chest*. 2004; 126 (Suppl): 645-87.
4. Michaels L, Gurian M, Hegyi T, Drachtman R. Low molecular weight in the treatment of venous and arterial thromboses in the premature infant. *Pediatrics*. 2004; 114: 703-7.
5. Coleman M, Spear M, Finkelstein M, Leef K, Pearlman S, Chien C, *et al*. Short-term use of umbilical artery catheters may not be associated with increased risk for thrombosis. *Pediatrics*. 2004; 113: 770-4.
6. Seibert J, Northington F, Miers J, Taylor B. Aortic thrombosis after umbilical artery catheterization in neonates: prevalence of complications on long-term follow-up. *AJR*. 1991; 156: 567-9.