

RELATO DE CASO

EVIDÊNCIAS DA MAMA PUERPERAL POR TERMOGRAFIA: RELATO DE CASO*

Anita Batista dos Santos Heberle¹, Percy Nohama², Sandra Marisa Pelloso³

RESUMO

Objetivo: analisar a temperatura da mama puerperal utilizando termografia por infravermelho.

Método: estudo realizado no Banco de Leite Humano de um Hospital de Curitiba em 2011. Selecionou-se aleatoriamente uma lactante com ingurgitamento bilateral nos quadrantes externos das mamas, e inspecionou-se a temperatura.

Resultados: encontrou-se um lobo mamário macio com assimetria térmica de 1,5°C, comparado à região contralateral, mas não se identificou assimetria térmica na temperatura geral entre as mamas.

Conclusão: este caso sugere que assimetria térmica na mama puerperal está relacionada ao volume de leite nos lobos e não a disfunções ou patologias nesses lobos. O estudo abre perspectivas para aprofundamento da compreensão da fisiologia lactacional com a ampliação do grupo amostral avaliado nesta pesquisa. A termografia é uma técnica adequada às lactantes, mas requer sala apropriada, tempo para aclimação e conhecimento da anatomia mamária.

DESCRIPTORIOS: Mama; Aleitamento materno; Enfermagem materno-infantil; Termografia; Lactação.


*Artigo extraído da dissertação de mestrado "Uma contribuição tecnológica para o manejo e avaliação do ingurgitamento mamário na lactação". Pontifícia Universidade Católica do Paraná, 2011.


COMO REFERENCIAR ESTE ARTIGO:


Santos Heberle AB dos, Nohama P, Pelloso SM. Evidências da mama puerperal por termografia: relato de caso. Cogitare enferm. [Internet]. 2019 [acesso em "colocar data de acesso, dia, mês abreviado e ano"]; 24. Disponível em: <http://dx.doi.org/10.5380/ce.v24i0.57569>.



Este obra está licenciado com uma Licença [Creative Commons Atribuição 4.0 Internacional](https://creativecommons.org/licenses/by/4.0/).

¹Enfermeira. Doutoranda em Enfermagem. Universidade Estadual de Maringá. Maringá, PR, Brasil. 

²Engenheiro elétrico. Doutor em Engenharia Elétrica. Docente da Pontifícia Universidade Católica do Paraná. Curitiba, PR, Brasil. 

³Enfermeira. Doutora em Enfermagem. Docente de Enfermagem da Universidade Estadual de Maringá. Maringá, PR, Brasil. 

CASE REPORT / REPORTE DE CASO

EVALUATION OF THE PUERPERAL BREAST THROUGH THERMOGRAPHY: A CASE REPORT**ABSTRACT**

Objective: to analyze puerperal breast temperature using infrared thermography.

Method: study performed at the Human Milk Bank of a Hospital in Curitiba, Brazil. A lactating mother with bilateral engorgement in the external breast quadrants was randomly selected and the temperature was measured.

Results: A soft mammary lobe was found, with thermal asymmetry of 1.5°C, compared to the contralateral region, however no thermal asymmetry was identified in the general temperature between the breasts.

Conclusion: this case suggests that thermal asymmetry in the puerperal breast is related to the volume of milk in the lobes and not to dysfunctions or pathologies in these lobes. The study indicates possibilities for deepening the understanding of lactational physiology with the amplification of the sample group evaluated in this study. Thermography is a technique suitable for lactating mothers, however requires an appropriate room, time for acclimatization and knowledge of the mammary anatomy.

DESCRIPTORS: Breast; Breastfeeding; Maternal and child nursing; Thermography; Lactation.

EVIDENCIAS DE LA MAMA PUERPERAL POR TERMOGRAFÍA: INFORME DE CASO**RESUMEN**

Objetivo: Analizar la temperatura de la mama puerperal utilizando termografía infrarroja.

Método: Estudio realizado en Banco de Leche Humana de hospital de Curitiba en 2011. Se seleccionó aleatoriamente una lactante con ingurgitación bilateral en cuadrantes externos de las mamas, y se verificó la temperatura.

Resultados: Se halló un lóbulo mamario blando con asimetría térmica de 1,5°C comparado con la zona contralateral, no identificándose asimetría térmica en temperatura general entre mamas.

Conclusión: Este caso sugiere que la asimetría térmica en la mama puerperal está relacionada con el volumen de leche en los lóbulos, y no con disfunciones o patologías en dichos lóbulos. El estudio ofrece perspectivas para profundizar la comprensión de la fisiología lactante, ampliando el grupo muestral evaluado en este estudio. La termografía es una técnica adecuada para las lactantes, aunque requiere de ámbito adecuado, tiempo de aclimatación y conocimiento de la anatomía mamaria.

DESCRIPTORES: Mama; Lactancia Materna; Enfermería Materno infantil; Termografía; Lactancia.

INTRODUÇÃO

O aleitamento materno para a saúde da criança tem sido bastante estudado e seus benefícios amplamente difundidos⁽¹⁾; por isso, é defendido pelas principais organizações mundiais de saúde⁽²⁾. Dessa forma, a sua promoção é considerada prioridade na saúde pública⁽³⁾. No entanto, essa prática fica prejudicada frente aos eventos dolorosos que acometem a mama puerperal, e que podem ser evitados por meio de uma abordagem adequada junto à lactante⁽⁴⁾. Num estudo recente, chamou-se a atenção para a necessidade de maior conhecimento sobre a mama, a fim de se implementar a assistência na área da amamentação⁽⁵⁾.

O exame clínico de inspeção e palpação das mamas ainda é a técnica mais utilizada na prática clínica⁽⁶⁾. A identificação de problemas mamários no período gravídico puerperal representa um desafio na medicina, em função das alterações fisiológicas. Considerando os riscos de métodos com radiação ionizante, o ultrassom tem sido o método de escolha para mama na lactação⁽⁷⁾. Nessa perspectiva, a termografia surge como método diagnóstico não invasivo e não radioativo, amplamente utilizada no campo industrial e vem sendo utilizada na área médica. Esse método capta a radiação infravermelha emitida por um corpo e determina a sua temperatura (T), obtendo imagens a partir de zero absoluto. Assim, observam-se diferentes padrões de distribuição térmica, que proporciona informações relacionadas a determinado processo que esteja ocorrendo no organismo⁽⁴⁾.

Na prática clínica, o enfermeiro é considerado um dos profissionais que desempenha papel importante junto à puérperas, exercendo influência positiva na decisão de amamentar⁽⁸⁾. Também tem a oportunidade de contribuir com a pesquisa, na busca de evidências que possam subsidiar a sua prática, considerando as intervenções nos eventos que acometem a mama na lactação⁽⁴⁾. O objetivo deste estudo foi avaliar o perfil térmico da mama puerperal, por meio da termografia por infravermelho.

MÉTODO

O estudo descrito foi realizado no Banco de Leite Humano (BLH) em um Hospital Universitário do Paraná. Uma lactante, com ingurgitamento mamário bilateral nos dois quadrantes laterais externos das mamas, permaneceu em uma sala de 7,5 m², climatizada com temperatura controlada em 23°C e umidade relativa do ar em 55%, monitorada utilizando-se um termo-higrômetro de mesa. Houve isolamento de fontes de calor.

Neste estudo, aplicou-se duas abordagens na avaliação: exame clínico e a termografia por infravermelho. Para obter informações sobre a temperatura das mamas, utilizou-se uma câmera termográfica modelo A325, da FLIR Systems Inc. A câmera ficou disposta sobre um tripé com 75 cm de altura, a 130 cm de distância da lactante.

A imagem foi obtida na posição frontal e, antes da aquisição da imagem, a lactante despiu a região do tórax e permaneceu por 15 min para aclimatização.

O exame físico foi realizado por uma enfermeira com ampla experiência no manejo da amamentação. Para melhor compreensão da díade anatomia/fisiologia da mama na lactação, a temperatura foi medida em pontos de interesse, com foco nos padrões diferenciais de cores e comparando com o exame físico realizado após a obtenção das imagens. As imagens foram analisadas com auxílio do programa Therma CAM™ 2.9 da FLIR.

O estudo teve a sua aprovação no Comitê de Ética em Pesquisa (CEP) com Seres Humanos da Pontifícia Universidade Católica do Paraná, sob nº 5863.

O CASO

A lactante, 36 anos, parda, terceira gestação, múltipara, idade gestacional 34 semanas, cesariana, estava no oitavo dia de puerpério. A Figura 1 mostra o termograma da voluntária com mamas hipertróficas, mamilos protrusos, íntegros, ingurgitamento bilateral em quadrantes laterais externos. A criança encontrava-se na Unidade de Terapia Intensiva (UTI) neonatal, recebia leite ordenhado da própria mãe, e havia mamado pela primeira vez na mama esquerda (E), 30 min antes da aquisição das imagens. A área de cor amarela (SP14) nesta mama apresentava-se macia, e nela ocorreu um gradiente negativo de temperatura se comparado com outras regiões da mesma mama, denotando assimetria térmica (diferença $\geq 0,3^{\circ}\text{C}$) dentro dela. A temperatura da lateral interna (LI) desta mama estava mais elevada que a externa (LE).

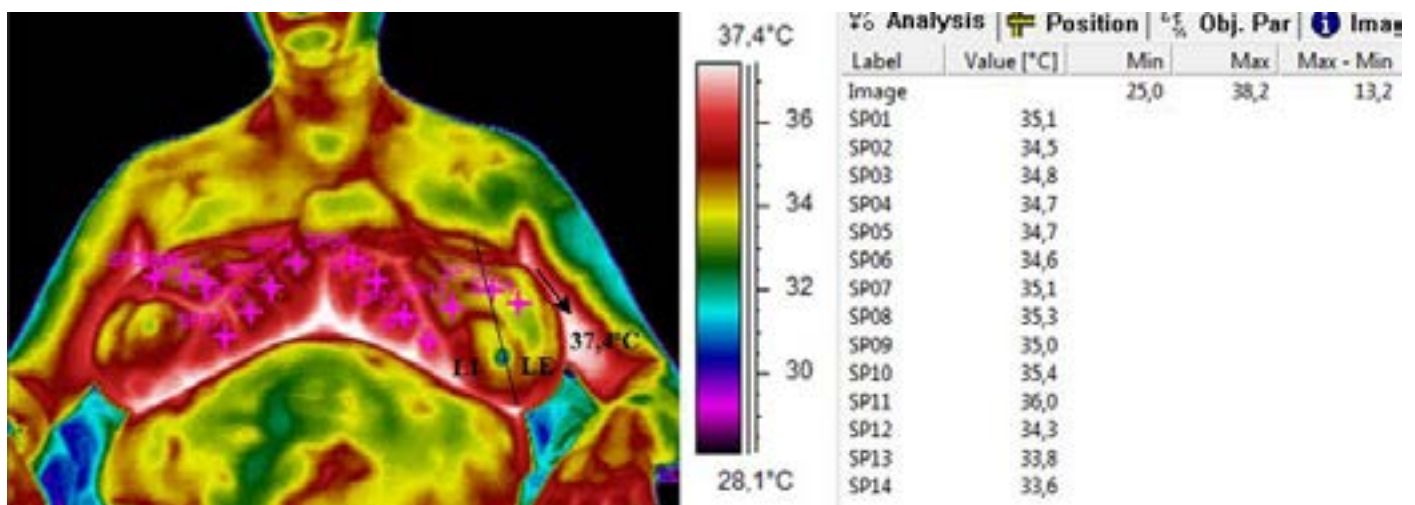


Figura 1 – Termograma de lactante com ingurgitamento lobar, a partir do marcador *Spotmeter Flying* (palette hainhi). Curitiba, PR, Brasil, 2011

Comparando mama direita (D), nos pontos SP01 a SP07, com mama E, nos pontos SP08 a SP14, a mama D apresentou uma temperatura média de $34,8^{\circ}\text{C}$ e mama E a média foi de $34,7^{\circ}\text{C}$, não havendo assimetria térmica entre elas. No entanto, qualitativamente observa-se um diferencial no padrão de distribuição térmica, onde verificou-se um padrão de temperatura distribuído homogeneamente ao longo da mama D. Quando comparados os pontos SP01 e SP014, regiões contralaterais, identificou-se assimetria térmica: o lobo do quadrante superior externo da mama estava mais macio e apresentava um gradiente negativo de $1,5^{\circ}\text{C}$. Segundo a lactante, essa região da mama amoleceu durante a amamentação praticada meia hora antes da aquisição da imagem. Já na região axilar (seta) e inframamária, a temperatura foi mais elevada que nas mamas. Observou-se, na Figura 1, a rede anastomótica de Haller (cor rosa claro), formada por veias calibrosas que recobre grande parte da superfície da mama.

DISCUSSÃO

Para este estudo, a segurança e o conforto na obtenção da imagem foram critérios indispensáveis. Dessa forma, a termografia foi considerada um método adequado para estudar as alterações termodinâmicas e circulatórias da mama na lactação.

No período gravídico puerperal, a mama sofre várias alterações⁽⁷⁾. No pós-parto, a mama fica ingurgitada, pode ocorrer estase linfática e venosa, aumento da vascularização e da produção de leite⁽⁹⁾. Alterações fisiológicas do organismo também foram detectadas em outras pesquisas que empregaram termografia⁽¹⁰⁻¹¹⁾, que se confirmou como um método de análise fisiológica.

Neste estudo, a assimetria térmica encontrada esteve relacionada com o grau de maciez do lobo mamário, sendo o exame de imagem subsidiado pelo exame físico. A termografia identifica anomalias térmicas e vasculares⁽¹¹⁾, fornecendo dados sobre as alterações do fluxo sanguíneo, mas não fornece informações sobre as estruturas anatômicas de partes profundas do corpo⁽¹⁰⁾. A temperatura da pele do corpo humano saudável apresenta simetria térmica. Assim, uma temperatura superior a 0,5°C é considerada assimétrica, indicando a existência de processos dolorosos ou doenças⁽¹¹⁾, mas de acordo com a literatura, somente assimetrias térmicas maiores que 1 °C indicam a existência de processos patológicos⁽¹⁰⁾.

Neste estudo, a rede vascular de Haller e suas anastomoses foram visualizadas como uma malha na superfície das mamas, limitando a análise das imagens. No passado, métodos como a mamografia e o ultrassom também apresentaram limitações em função da densidade glandular mamária e do volume de leite no interior da mama. Entretanto, com o avanço tecnológico, as imagens ultrassônicas passaram a ter melhor resolução, permitindo a visualização de estruturas muito pequenas no interior da mama⁽¹²⁾, além de identificar o fluxo do leite e a dilatação dos ductos⁽¹³⁾. Entretanto, as desvantagens desse método incluem a impossibilidade da visualização global da mama e a necessidade de um operador com bastante experiência⁽⁷⁾.

Dentre as vantagens da termografia neste estudo, destacam-se seu fácil manuseio, sensibilidade e resolução térmica (0,08°C) e espacial (0,1mm), qualidade de imagem, resultados imediatos, inocuidade, possibilidade de múltipla repetição dos exames, análise estática e dinâmica, conforto à lactante, além de não requerer contato com o corpo da lactante. Já as limitações, além da rede de Haller, englobam o prolongado tempo para aclimatização corpórea e a impossibilidade de uma visão completa da mama quando em 2-D, à semelhança do método ultrassônico. Mamas hipertróficas geralmente apresentam ptose, e a lactante, em posição sentada, não propiciou a visualização geral da mama. Dessa forma, os quadrantes inferiores e os laterais externos não foram visualizados, e realizar o exame com os braços erguidos seria inadequado, pois considerando o tempo para aclimatização das mamas, a lactante precisa ficar numa posição confortável. Essa situação também foi encontrada em outros métodos de avaliação da mama.

Em outro estudo envolvendo avaliação térmica, os autores utilizaram o *Thermofocus*®, que mede temperatura sem contato com o corpo da lactante. Trata-se de um termômetro que mede a temperatura pontualmente, em determinada região de interesse das mamas⁽¹⁴⁾. Assim, a obtenção da temperatura sem contato físico representa uma das vantagens desse instrumento, semelhante à termografia. No entanto, sua desvantagem é captar a temperatura pontualmente, enquanto a termografia permite a aquisição de imagens, mapeando termicamente toda a superfície da glândula mamária avaliada.

Assim como a termografia⁽¹⁵⁾, vários outros métodos de imagens têm sido aplicados na avaliação mamária, tais como mamografia, ultrassom, ressonância nuclear magnética (RNM) e cintilografia. Contudo, cada um apresenta suas vantagens e desvantagens em relação ao outro. Nessa perspectiva, novas técnicas estão surgindo para suprir as atuais demandas, especialmente na identificação de lesões mamárias, como possibilita a ressonância nuclear magnética; porém, sua melhor aplicação clínica ainda não foi estabelecida⁽¹⁶⁾.

Atualmente, considera-se que o ultrassom apresente a melhor performance. Por isso, é o método de primeira escolha para mamas, oferecendo bons resultados e manuseio relativamente complexo. Exerce papel importante como exame complementar à mamografia, mas requer conhecimento da anatomia e patologias mamárias. Por essas razões, o exame ultrassônico é considerado dependente do operador. É indicado especialmente para gravidez e lactação⁽¹⁷⁾. Para o presente estudo, o ultrassom foi a técnica

inicialmente pensada como metodologia de investigação. No entanto, ficou inviabilizada por falta de recursos técnicos e disponibilidade de profissional com especialização na área. Assim, adotou-se a termografia como um método experimental adequado para lactantes e considerado por outros autores⁽¹⁵⁾ como confortável, indolor e livre de radiações (ionizantes ou não).

CONCLUSÃO

Neste estudo, verificou-se que o exame físico, considerado padrão ouro, subsidiou a tecnologia utilizada experimentalmente neste estudo. A termografia forneceu evidências sobre a fisiologia da mama puerperal, sugerindo que o esvaziamento da mama pode diminuir a tensão e a temperatura glandular, proporcionando alívio e conforto para a lactante. A assimetria térmica na mama puerperal pode não representar anomalias ou patologias, mas estar relacionada com o volume de leite no interior dos lobos. Por não empregar radiações ionizantes, essa técnica é adequada às lactantes. Porém, requer uma sala apropriada, tempo para aclimação e conhecimento da anatomia da mama.

AGRADECIMENTOS

Os autores agradecem à SETI-PR pelo apoio financeiro para aquisição da câmera termográfica (028/05) e ao CNPq pela bolsa de produtividade em pesquisa (309514/2014-2).

REFERÊNCIAS

1. Pinto E, Chaves C, Duarte J, Nelas P, Coutinho E. Maternal affection and motivation for breastfeeding. *Procedia Soc Behav Sci*. [Internet]. 2016 [acesso em 07 abr 2018]; 217. Disponível em: <https://doi.org/10.1016/j.sbspro.2016.02.099>.
2. Rodrigues JM, Lima PJ de. Contribuição científica sobre o aleitamento materno nos anos 1990 a 2014. *Cad. Saúde Desenv*. [Internet]. 2016 [acesso em 07 abr 2018]; 3(2). Disponível em: <https://www.uninter.com/cadernosuninter/index.php/saude-e-desenvolvimento/article/view/414>.
3. Galvão DM, Cardoso C. da M. Enfermeiros especialistas em enfermagem de saúde infantil e pediatria e promoção da amamentação após o regresso ao trabalho. *Int J Educ Dev. Revista INFAD de Psicologia*. [Internet]. 2017 [acesso em 07 de abr 2018]; 3(1). Disponível em: <http://dx.doi.org/10.17060/ijodaep.2017.n1.v3.1020>.
4. Heberle ABS, Pelloso SM, Nohama P. Puerperal Breast Engorgement: A Technological Intervention. *Nurs.Care Open Access Journal*. [Internet]. 2017 [acesso em 07 de abr 2018]; 3(6). Disponível em: <http://dx.doi.org/10.15406/ncoaj.2017.03.00093>.
5. Mangesi L, Zakarija-Grkovic I. Treatments for breast engorgement during lactation. *Cochrane Database Syst Rev* [Internet]. 2016 [acesso em 07 de abr 2018]; 6(28). Disponível em: <http://dx.doi.org/10.1002/14651858.CD006946.pub3>.
6. Heberle ABS, Ichisato SMT, Nohama P. Breast evaluation during lactation using thermography and pressure algometry. *Acta paul. enferm*. [Internet]. 2015 [acesso em 07 abr 2018]; 28(3). Disponível em: <http://dx.doi.org/10.1590/1982-0194201500043>.
7. Holanda AAR de, Gonçalves AKS, Medeiros RD, Oliveira AMG de, Maranhão TMO. Ultrasound findings of the physiological changes and most common breast diseases during pregnancy and lactation. *Radiol Bras*. [Internet]. 2016 [acesso em 07 abr 2018]; 49(6). Disponível em: <http://dx.doi.org/10.1590/0100-3984.2015.0076>.

8. Miranda LM, Zangão OB, Rizzo S. O papel do enfermeiro no sucesso para o aleitamento materno: revisão da literatura nurse's role in success for breastfeeding: review of literature. RIASE [Internet]. 2017 [acesso em 07 de 2018]; 3(1). Disponível em: [http://dx.doi.org/10.24902/r.riase.2017.3\(1\).854](http://dx.doi.org/10.24902/r.riase.2017.3(1).854).
9. Heberle ABS, Moura MAM de, Souza MA de, Nohama P. Avaliação das técnicas de massagem e ordenha no tratamento do ingurgitamento mamário por termografia. Rev. Latino-Am. Enfermagem [Internet]. 2014 [acesso em 07 de abr 2018]; 22(2). Disponível em: <http://dx.doi.org/10.1590/0104-1169.3238.2413>.
10. Côrte AC, Hernandez AJ. Application of medical infrared thermography to sports medicine. Rev Bras Med Esporte. [Internet]. 2016 [acesso em 07 de abr 2018]; 22(4). Disponível em: <http://dx.doi.org/10.1590/1517-869220162204160783>.
11. Kwak BK, Jang EC, Shim HJ, Song KS. Asymmetric Thermal Response of Human Feet to Hopping Detected by Digital Infrared Imaging. Br J Med Med Res [Internet]. 2015 [acesso em 07 de abr 2018]; 6(11). Disponível em: <http://dx.doi.org/10.9734/BJMMR/2015/15073>.
12. Ramsay DT, Kent JC, Hartmann RA, Hartmann PE. Anatomy of the lactating human breast redefined with ultrasound imaging. J anot. [Internet]. 2005 [acesso em 07 de abr 2018]; 206(6). Disponível em: <https://doi.org/10.1111/j.1469-7580.2005.00417.x>.
13. Geddes DT. Ultrasound imaging of the lactating breast. Methodology and application. Int Breastfeed J [Internet]. 2009 [acesso em 07 de abr 2018]; 4(4). Disponível em: <https://doi.org/10.1186/1746-4358-4-4>.
14. Lim AR, Song JA, Hur MH, Lee MK, Lee MS. Cabbage compression early breast care on breast engorgement in primiparous women after cesarean birth: A controlled clinical trial. Int J Clin Exp Med [Internet]. 2015 [acesso em 07 de abr 2018]; 8(11). Disponível em: <https://www.ncbi.nlm.nih.gov/pmc/articles/PMC4723919/>.
15. Rassiwala M, Mathur P, Mathur R, Farid K, Shukla S, Gupta PK, Jain B. Evaluation of digital infrared thermal imaging as an adjunctive screening method for breast carcinoma: A pilot study. Int J Surg. [Internet]. 2014 [acesso em 08 de abr 2018]; 12(12). Disponível em: <https://doi.org/10.1016/j.ijssu.2014.10.010>.
16. Barra FR, Barra RR, Barra SA. Novos métodos funcionais na avaliação de lesões mamárias. Radiol Bras. [Internet]. 2012 [acesso em 08 abr 2018]; 45(6). Disponível em: <http://dx.doi.org/10.1590/S0100-39842012000600010>.

Recebido: 02/02/2018

Finalizado: 14/02/2019

Autor Correspondente:

Anita Batista dos Santos Heberle.

Universidade Estadual de Maringá

Av. Mandacarú, 1590 - 87083-240 - Maringá, PR, Brasil

E-mail: absheberle@hotmail.com

Contribuição dos autores:

Contribuições substanciais para a concepção ou desenho do estudo; ou a aquisição, análise ou interpretação de dados do estudo - ABSH, PN, SMP

Elaboração e revisão crítica do conteúdo intelectual do estudo - ABSH, PN, SMP

Aprovação da versão final do estudo a ser publicado - ABSH, PN, SMP