

Leiomioma perianal. Reporte de un caso (Perianal leiomyoma. A case report)

Yorlenis C Uzcátegui R¹✉, Ángel A Rodríguez U¹; Luigi R Flores¹; Rafael E Colina S¹, Hansely Arcos O¹, Gery Ruiz C¹, Henry Ramírez², Humberto Ruz³

¹ Unidad Académica de Anatomía Humana, Facultad de Medicina, Universidad de Los Andes, Mérida Venezuela. ² Servicio de Urología, Hospital II Doctor Tulio Carnevali Salvatierra, Mérida, Venezuela. ³ Servicio de Cirugía General, Hospital II Doctor Tulio Carnevali Salvatierra, Mérida, Venezuela

[CASO CLÍNICO]

Recibido: 5 de Noviembre de 2013. Aceptado: 11 de Abril de 2014.

Resumen (español)

Los leiomiomas perianales son tumoraciones derivadas de células mesenquimales distribuidas por todo el cuerpo. Histológicamente se han clasificado en tres subtipos: vascular, no vascular y epiteloide. El subtipo vascular puede ser sólido, cavernoso o venoso. Los leiomiomas son raros en adultos, con incidencia de 0,1 %, generalmente se presentan entre la cuarta a sexta década de la vida con predominio en mujeres en caso de ser benignos. La forma de presentación más frecuente es un nódulo palpable, próximo al ano e indoloro. El diagnóstico se realiza según criterios histológicos e inmunohistoquímicos, además son útiles la ecografía endoanal y RMN. La exéresis es la primera opción terapéutica. Se presenta caso de paciente femenino de 41 años de edad, quien consulta por presentar nódulo palpable perianal derecho, con dolor a la palpación, de ocho meses de evolución, con valores normales de marcadores tumorales, el ultrasonido revela a nivel perianal derecho imagen sólida, hipocrómica (con tejido lineal fibroso), mide 4.82x 6.7x 6.87cm, la RMN muestra lesión ocupante de espacio en la misma ubicación, Doppler Color sin vascularización. Se efectuó exéresis de leiomioma en fosa isquirorectal derecha de 4x6 cm. El estudio anatomopatológico reportó leiomioma perianal subtipo epitelial. En el presente estudio se reporta un caso muy poco frecuente de leiomioma perianal doloroso, exponiendo las características clínicas e histológicas del mismo

Palabras clave (español)

Leiomioma perianal, tumor perianal, tumor de recto.

Abstract (english)

Perianal leiomyomas are neoplasms arising from mesenchymal cells distributed throughout the body. Histologically have been classified into three subtypes: vascular, nonvascular and epithelioid. The vascular subtype may be solid, cavernous or venous. Leiomyomas are rare in adults, with an incidence of 0.1 %, usually within the fourth to sixth decade of life with female predominance if benign. The most frequent form of presentation is, near the anus and painless palpable nodule. The diagnosis is made by histologic and immunohistochemical criteria also are useful endoanal ultrasound and MRI. The resection is the first treatment option. Case of female patient aged 41 , who consulted for perianal nodule palpable right , with tenderness , eight months duration , with normal levels of tumor markers is presented , ultrasound reveals perianal solid right image hypochromic (linear fibrous tissue) , measured 4.82x 6.7x 6.87cm , MRI shows space occupying lesion in the same location , without Color Doppler vascularity. Leiomyoma excision was performed in right ischiorectal fossa 4x6 cm. Histopathological study reported perianal leiomyoma epithelial In the present study a rare case of painful perianal leiomyoma is reported, explaining the clinical and histological characteristics

Keywords (english)

Perianal leiomyoma, perianal tumor, tumor of rectum.

Introducción

El leiomioma es un tumor benigno formado principalmente por haces desordenados de músculo liso, con fibras morfológicamente más grandes y abundante cromatina, revestido por tejido conectivo sano. Muy frecuente en útero y menos frecuente en tubo digestivo y partes blandas (1). Respecto al recto, se considera que solo 1 por cada 2.000 tumores corresponden de este tipo (2). El 50% de las lesiones son de localización intraluminal en el recto, el 30% extrarrectales, el 10% intra y extraluminales, y el 10% restante intramurales (3). La incidencia máxima es entre la 4ª y la 6ª década de la vida, siendo la distribución por géneros semejante (2,); con predominio en mujeres en caso de ser benignos, aproximadamente el 63,9% (4-5). La forma de presentación más frecuente es un nódulo palpable próximo al ano indoloro; aunque el estreñimiento o la hemorragia también se observan en estos pacientes (3). En el examen histológico están constituidos por fascículos o bandas de células de músculo liso entrelazadas y dispuestas en palizadas. Dentro de la misma lesión se pueden observar áreas de edema con incremento en la celularidad, atipia celular y nuclear y figuras mitóticas escasas o ausentes, patrones de células epitelioides y de células claras. (6). Son diagnosticados dentro del primer año del inicio de los síntomas (2). A medida que se avanza en la búsqueda de los tumores del colon, se encuentran lesiones que no son tan comunes, pero que plantean algunas dudas diagnósticas y por lo tanto, hay que tenerlas en cuenta en la evaluación de los pacientes con sintomatología del colon o del recto es por ello la importancia del estudio de estos casos

Caso clínico

Presentamos el caso de una paciente femenina de 41 años de edad, con hábitos alcohólicos ocasionales y tabáquicos desde los 23 hasta los 37 años, la paciente acude a la consulta del servicio de cirugía del Instituto Venezolano de los Seguros Sociales, por presentar tumoración en región perineal derecha con ocho meses de evolución que ha aumentado de tamaño y tiene como concomitante dolor. A la exploración clínica se encuentra en la inspección nódulo perianal derecho con bordes definidos, de aproximadamente 4cm x 6cm, que se extiende desde la fosa isquiorrectal derecha hasta la pared lateral de la vagina y recto derecho, de

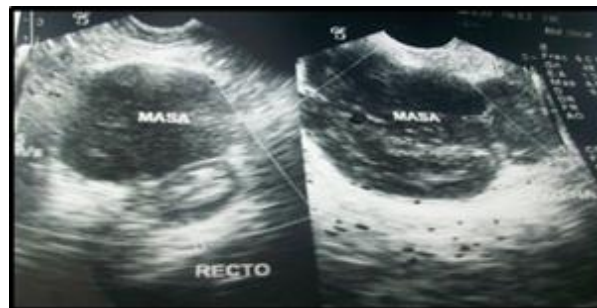

Figura 1. Ultrasonido región rectal y ultrasonido región perianal (imagen que mide 4,82 x 6,70 x 6,87 cm, volumen de 116,15 ml).

consistencia dura, sin evidencia de signos de flogosis, dolorosa a la palpación. Se solicita Ultrasonido donde se evidencia imagen sólida hipoeoica (con tejido lineal fibroso) que hace contigüidad con región posterior y anterior de vagina y labios mayores a predominio derecho, bordes definidos circulares, mide 4,82 x 6,70 x 6,87 cm y presenta un volumen de 116,15 ml. (Fig. 1). Doppler negativo de enfermedad a precisar, la RMN de pelvis demuestra lesión ocupante de espacio a nivel de fosa isquiorrectal derecha en intimo contacto con la pared lateral derecha de la vagina y recto así como con el músculo elevador del ano, imagen sólida o quística con líquido muy espeso, con un diámetro cefalocaudal de 5,6 cm, eje transversal de 4,5 cm, eje anteroposterior de 6,3 cm y no se evidencian cambios inflamatorios. Marcadores tumorales CEA: 0,4 ng/ml (VN: <0,5 ng/ml), AFP: 0,2 ng/ml (VN: <10 ng/ml), CA-19:12,8 ng/ml (VN: <37 U/ml), CA-125:17,1 ng/dl (VN: <35 U/ml). En este caso determinado por la presencia de características clínicas e imagenológicas de la masa, especialmente por su localización extramural e independencia de la pared rectal, se efectuó una intervención quirúrgica, donde se realizó un abordaje perineal con incisión pararrectal derecha vertical en el espacio isquiorrectal, efectuándose exéresis de tumoración irregular adyacente a pared lateral derecha de la vagina y recto, obteniendo como muestras para el estudio anatomopatológico la tumoración y tejido blando de los bordes de la lesión, el cual reportó biopsia de tumoración irregular de 7,2 x 4,6 x 2,6 cm, color pardo claro, aspecto fibroadiposo de consistencia firme (Fig. 2a). La biopsia de partes blandas muestra fragmento irregular que mide 1,2 x 0,7 cm de color pardo claro, aspecto fibroadiposo de consistencia firme.

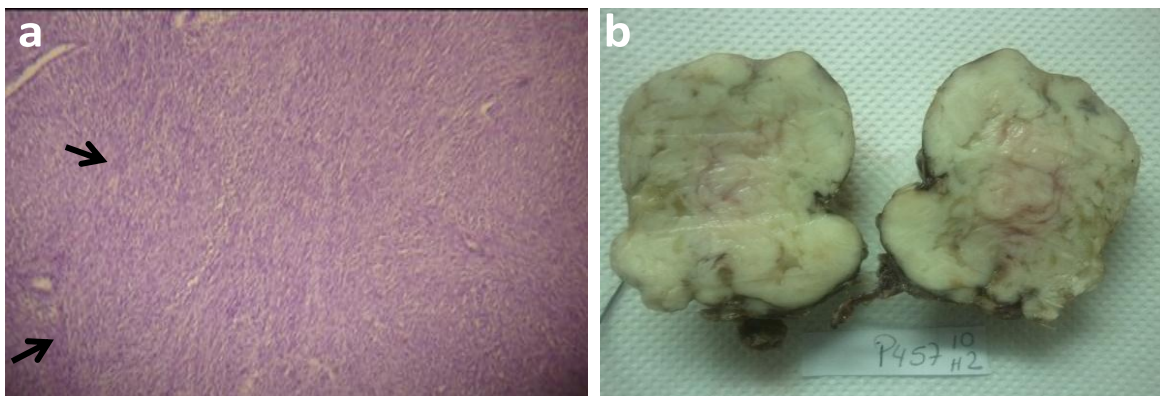


Figura 2. 2a. La biopsia del tumor en la región perianal, muestra lesión encapsulada de estirpe epitelial con células musculares lisas ahusadas, dispuestas en haces o fascículos en diferentes direcciones. 2b Tumor de region perianal irregular que mide 7,7x4.6x26cm de color pardo claro, aspecto fibroso.

Los cortes evaluados muestran lesión encapsulada de estirpe epitelial con células musculares lisas ahusadas dispuestas en haces o fascículos en diferentes direcciones, núcleo de cromatina densa y homogénea, un patrón arremolinado esteriforme en área de lesión. El estroma es vascularizado con escaso infiltrado de tipo crónico, áreas de colagenización (Fig. 2b), lo cual nos puede orientar a que el leiomioma tuvo un probable origen en la pared del recto, en el material evaluado no se observa criterio de malignidad, lesión benigna de estirpe mesenquimática de células musculares lisas. En la biopsia de partes blandas se halló tejido adiposo con hemorragias recientes

Discusión

Los leiomiomas de localización anorrectal son tumores infrecuentes que se originan en la pared del recto, en el músculo liso de la vagina o a partir del plano muscular del tabique rectovaginal, además de la localización su vascularización determina la naturaleza de los signos y síntomas que presentan, ya sea dolor anal, perineal, cambios en el hábito intestinal, tenesmo, prurito, dispareunia, masa palpable y sangrado (3). El diagnóstico se realiza mediante el estudio macroscópico e histopatológico de la pieza quirúrgica; las biopsias que se realizan antes de la cirugía son de poca utilidad (sólo se correlacionan en un 20%) (7), La forma más frecuente de presentación es una masa próxima al ano e indolora (8). Macroscópicamente, el leiomioma aparece como un tumor sólido, de consistencia elástica por estar formado de músculo y colágeno, bien delimitado, de aspecto fascicular y color blanco-nacarado, blanco-

grisáceo o rojizo al corte, dependiendo de la vascularización que presente permanecen localizados en la pared del intestino o abordar hacia el exterior rechazando las estructuras perirrectales, puede estar recubierto por mucosa ulcerada o no ulcerada (9).

Histológicamente, están constituidos por células musculares lisas maduras con abundante citoplasma eosinófilo, organizadas en haces entrelazados carentes de atipia y necrosis, y con leve actividad mitótica (< 1 mitosis/50 campos de alta potencia (7). La modalidad más útil para la detección de leiomiomas son la ecografía, tomografía computarizada y resonancia magnética. Sin embargo, algunos leiomioma pueden simular otro resultado (10). La ecografía endoanal junto a la RNM evalúan las características de la lesión y su relación con el complejo esfinteriano anal (11).

En este caso se realizó el diagnóstico en base a la clínica posteriormente con la ecografía y resonancia que permitió determinar la extensión de la lesión y características.

Los leiomiomas constituyen el 4% aproximadamente de los tumores de partes blandas(7)entre los tumores benignos a nivel de recto y ano, los pólipos epiteliales son los más frecuentes como el adenoma tubular y el vellosos. Los lipomas rectales se sitúan en la submucosa y proyectándose en la luz del recto a manera de pólipos sésiles pudiendo en ocasiones ulcerar la mucosa. Los hemangiomas son excepcionales pudiendo ser pequeños en forma de nódulos, extenderse por todas las capas rectales; su clínica es la hemorragia siendo difícil a veces la localización de la tumoración si es pequeña ya que se puede circunscribir a la mucosa y submucosa (12). El principal diagnóstico diferencial del leiomioma

pararrectal es el leiomioma, que también se ha descrito a nivel pararrectal, y los tumores estromales gastrointestinales (GIST). El leiomioma presenta características microscópicas e histopatológicas que permiten un diagnóstico diferencial en ocasiones límite. Microscópicamente, son lesiones de rápido crecimiento que presentan en su sección áreas de necrosis y hemorragia, junto a unos límites poco definidos. Desde el punto de vista histopatológico, se observa una mayor densidad de células fusiformes con núcleos atípicos y pleomórficos, patrón estoriforme, con áreas de necrosis coagulativa y sobre todo una elevada actividad proliferativa; éste es un elemento fundamental en el diagnóstico diferencial entre lesiones border line. Los GIST se caracterizan por dar una tinción inmunohistoquímica positiva para CD117, CD34 y ser negativos para actina y desmina. El riesgo de recidiva se establece sobre todo en función del tamaño tumoral y del índice mitótico (13).

En cuanto al tratamiento, la resección quirúrgica completa del tumor es la elección. Los leiomiomas de localización intrarrectal de fácil acceso pueden resecarse por vía transanal, la resección anterior baja o la amputación abdominoperineal deberán reservarse para aquellos casos en los que el tamaño o la afectación de la pared no permiten una resección local. Deberá plantearse otro abordaje como el transperitoneal, el pararrectal o el trasvaginal cuando sea de localización extrarrectal (14). En otros casos, de acuerdo a la extensión de la lesión, el compromiso de la pared rectal y la sospecha de malignidad puede ser necesaria una resección anterior, o anterior baja de recto, o una resección abdominoperineal (3). En el caso presentado determinada por la presencia de características clínicas e imagenológicas de la masa, especialmente por su

localización extramural y tamaño, se efectuó exéresis de tumoración irregular en fosa isquiorectal derecha, a través de un abordaje pararrectal, como la indicación más idónea de acuerdo con la revisión de la literatura.

La exéresis debe garantizar la eliminación completa del tumor ya que la recurrencia local de los leiomiomas de localización anorrectal, representa un gran problema pues aproximadamente 40% de ellos recurre después de una resección local y en un 10% lo hace como leiomiomas lo cual parece estar en relación con resecciones incompletas o un tamaño no superior a los 5 cm. (14). El leiomioma se origina en las mismas áreas que el leiomioma, siendo clínicamente imposibles de distinguir los grandes leiomiomas de los leiomiomas, mediante la TAC es difícil diferenciar un leiomioma de un leiomioma (9,12). Después de una escisión transanal, pararrectal o transvaginal, la recurrencia con transformación maligna se ha descrito en el rango de 9 meses a 9,5 años (3). Por lo tanto el seguimiento es necesario, ya que las recurrencias a largo plazo parecen ser también posible en los casos de lesiones de bajo grado (15), el comportamiento biológico también varía con la localización, los tumores de colon generalmente son menos agresivos en comparación con los de recto ya que estos últimos manifiestan mayor tasa de recurrencia y difusión, incluso después de la resección amplia con fines curativos (3). El caso expuesto debido a las dimensiones de la masa tumoral, amerita seguimiento postoperatorio en un periodo de 8 meses, no se evidenció la capacidad proliferativa de este tipo de tumor

Referencias

1. Chuaqui B, Duarte I, González S, Rosenberg H. Alteración del crecimiento y desarrollo. Manual de patología general. 2da edición. Santiago: Universitaria; 1999.
2. Kusminsky RE, Bailey W: Leiomyomas of the rectum and anal: report of six cases and review of the literature. Dis Colon Rectum 1977; 20: 580-99. [\[PubMed\]](#) [\[Google Scholar\]](#)
3. Lombana LJ, Domínguez LC, Bermúdez C. Leiomioma extrarrectal gigante en una mujer con embarazo de 22 semanas. Col Gastroenterol. 2007; 22: 131-5. [\[Google Scholar\]](#)
4. Behranwala KA, Clark MA, Thomas JM. Soft-tissue tumours of the perineum. Eur J Surg Oncol. 2002; 28: 437-42. [\[PubMed\]](#) [\[Google Scholar\]](#)
5. Grobmyer SR1, Clary B, Lewis JJ, Delgado R, Woodruff JM, Brennan MF. Adult perineal sarcomas. J Surg Oncol. 2001; 77: 101-4. [\[PubMed\]](#) [\[Google Scholar\]](#)
6. Paláu M, Sánchez Baracaldo LM, Rubio Romero JA, Castro de Pabón E. Tumores de músculo liso de vagina, presentación de dos casos y revisión de la literatura. Rev Col Obst Ginecol. 2001; 52: 1-4. [\[Google Scholar\]](#)
7. Bernal J, Tursi L, Landete F, Soriano D, Millán J, Ripoll F, Morera F, García M. Leiomioma perineal grande en gestante de 9 semanas. Progresos de Obstetricia y Ginecología. 2010; 53: 426-9. [\[Google Scholar\]](#)
8. Brox-Jiménez A, Díaz-Gómez D, Martínez-García P, Parra-Membrives P. Perineal leiomyoma. Cir Esp. 2007; 82:53-4. [\[PubMed\]](#)
9. Cheong MS, Koo DH, Kim IS, Moon KC, Ku JH. Concurrent Multilocular Cystic Renal Cell Carcinoma and Leiomyoma in

- the Same Kidney: Previously Unreported Association. Case Rep Oncol. 2010; 3: 218–22. [\[PubMed\]](#) [\[Google Scholar\]](#)
10. Koc O, Sengul N, Gurel S. Perineal leiomyoma mimicking complex Bartholin mass. Int Urogynecol J. 2010; 21: 495-7. [\[PubMed\]](#)
11. Salvans Ruiz S, Gimeno Beltrán J, Parés D. Perianal leiomyoma. Rev Esp Enferm Dig. 2009; 101: 209-11. [\[PubMed\]](#)
12. Clemente Ramos LM, Candia Fernández A, Allona Almagro A. Symptomatic leiomyoma of the kidney: renal mass with difficult preoperative diagnosis. Actas Urol Esp. 2003; 27: 546-50. [\[PubMed\]](#) [\[Google Scholar\]](#)
13. Poveda A, Artigas V, Casado A, Cervera J, García Del Muro X, Antonio López-Guerrero J, López-Pousa A, Maurel J, Ortega L, Ramos R, Romero I, Safont MJ, Martín J; Grupo Español de Investigación en Sarcomas (GEIS). Clinical practice guidelines in gastrointestinal stromal tumours (GEIS): update 2008. Cir Esp. 2008;84(Suppl 1): 1-20. [\[PubMed\]](#)
14. García-Santos EP, Ruescas-García FJ, Estaire-Gómez M, Martín-Fernández J, González-López L. Leiomioma anorrectal. Presentación de un caso y revisión de la literatura. Rev Gastroenterol Mex. 2014; 117:1-3. [\[PubMed\]](#)
15. Campos FG, Leite AF, Araújo SE, Atuí FC, Seid V, Habr-Gama A, Kiss DR, Gama-Rodrigues J. Anorectal leiomyomas: report of two cases with different anatomical patterns and literature review. Rev Hosp Clin Fac Med Sao Paulo. 2004; 59: 296-301. [\[PubMed\]](#)

Como citar este artículo: Uzcátegui-R YC, Rodríguez-U AA; Flores LR; Colina-S RE, Arcos-O A, Ruiz-C G, Ramírez H, Ruz H. Leiomioma perianal. Reporte de un caso. **Avan Biomed** 2014; 3: 93-7