

Bocio multinodular gigante deformante. Presentación de un caso sin síntomas obstructivos.

(Giant multinodular goiter. A case report with no obstructive symptoms)

Paul Bogucki¹, César Labastida-Moreno²✉, Anny Sánchez¹, José Tapia-González¹, Nelson Miliani¹

¹Servicio de Cirugía General. Instituto Autónomo Hospital Universitario de Los Andes (IAHULA). Mérida. Venezuela.

²Servicio de Cirugía General. Hospital II "Dr. Tulio Carnevali Salvatierra". Mérida. Venezuela

[CASO CLINICO]

Recibido: 27 de Mayo de 2013. Aceptado: 16 de Noviembre de 2013.

Resumen

Se presenta el caso de un paciente masculino de 50 años, con una tumoración en la parte anterior de cuello de 25 años de evolución, sin síntomas de compresión. Al examen físico se aprecia una glándula tiroides de gran tamaño que deforma el cuello, de superficie lisa y nodular, de aproximadamente 16x12cm. Los estudios de imágenes y de laboratorio confirmaron el diagnóstico. Se practicó una tiroidectomía total, obteniéndose una glándula de 17x12cm. Se identificaron y preservaron ambos nervios laríngeos recurrentes y las glándulas paratiroides. No hubo complicaciones postoperatorias y el resultado estético fue satisfactorio. En conclusión el bocio es una patología común en las zonas con insuficiente aporte de Yodo, donde tiene una incidencia aproximada de 11%. Las estadísticas obtenidas en nuestro hospital se corresponden con lo publicado en la literatura internacional. La variedad gigante es infrecuente, constituyendo una causa de síntomas compresivos y disconformidad estética, por lo que la cirugía es la indicación terapéutica.

Palabras clave

Bocio Multinodular, Gigante, Bocio Endémico, Tiroides, Tiroidectomía

Abstract

In this report we show a 50 years male patient with a tumor in the anterior part of neck of 25 years of evolution, without symptoms of compression. Physical examination shows a large thyroid gland, which deforms the neck, smooth and nodular, painless to palpation, approximately 16x12cm. Imaging studies and laboratory-confirmed diagnosis of multinodular goiter. A total thyroidectomy was performed, with a gland 17x12cm. Were identified and preserved both recurrent laryngeal nerves and parathyroid glands. There were no postoperative complications and the aesthetic result was satisfactory. In conclusion the goiter is a condition common in areas with insufficient supply of iodine, which has an incidence of approximately 11%. The statistics obtained in our hospital are as published in the international literature to endemic areas. The variety of the giant goiter is uncommon, constituting a cause of compressive symptoms and aesthetic disagreement, therefore, that surgery is the therapeutic indication.

Keywords

Multinodular goiter, endemic goiter, thyroid, thyroidectomy.

Introducción

Como bocio multinodular (BMN) se entiende a la hipertrofia o hiperplasia del tejido glandular tiroideo, debido a la presencia de dos o más nódulos. Se inicia con el aumento del tejido intersticial, del coloide y de la proliferación de células epiteliales, más tarde se agrega la formación de nuevos folículos. Los

nódulos pueden ser de tamaño muy variable, desde pocos milímetros hasta varios centímetros (1,2). Existen factores bociógenos como carencia de yodo, alimentarios y químicos. En zonas con suficiente aporte de yodo el 4% de la población sufre de bocio; en zonas con insuficiente aporte la frecuencia aumenta a 11% (2-5).

Cuando el bocio es de mayor tamaño se asocia a síntomas compresivos que pueden llegar a producir un cuadro obstructivo importante. La compresión crónica de la tráquea puede causar traqueomalasia, lo que puede producir un colapso de la vía aérea en el postoperatorio (6).

Presentamos un caso de bocio multinodular gigante sin síntomas obstructivos ni compresivos a pesar del gran tamaño de la glándula, sometido a tiroidectomía total.

Caso clínico

Paciente masculino de 50 años de edad, natural de la zona sur del estado Zulia, con enfermedad de 25 años de evolución, caracterizada por aumento progresivo de volumen de la glándula tiroidea, sin cambios de la voz ni síntomas respiratorios. Al examen físico se observa un paciente conciente, sin dificultad respiratoria ni estridor. Se aprecia tiromegalia deformante, de superficie lisa, aspecto nodular, que se extiende desde el borde

inferior de la mandíbula hasta la escotadura esternal (figura 1a). La tumoración no se moviliza con la deglución. A la palpación es firme de superficie nodular, inmóvil. El resultado de las hormonas tiroideas y calcio fueron normales. El ultrasonido reveló un lóbulo izquierdo multinodular con zonas necróticas y una imagen quística de 2x2cm en su porción central. El lóbulo derecho escapa de la pantalla del monitor, con una lesión tumoral de contenido quístico (figura 1b). Se practicó una resonancia magnética (RM) cervical, en la que se puede observar una glándula tiroides voluminosa, con mayor tamaño del lóbulo derecho, que ocupa casi la totalidad del espacio anterior del cuello, la tráquea presenta una leve disminución de su luz y una discreta desviación a la izquierda (figura 1c-d). La punción aspiración con aguja fina reportó estudio citológico compatible con entidad benigna (Bocio).

El paciente fue ingresado para cirugía electiva. Se explicó el procedimiento al paciente y se obtuvo el consentimiento escrito. Se realizó la intubación sin eventualidades. Se practicó una tiroidectomía total, a través de una cervicotomía transversa amplia,

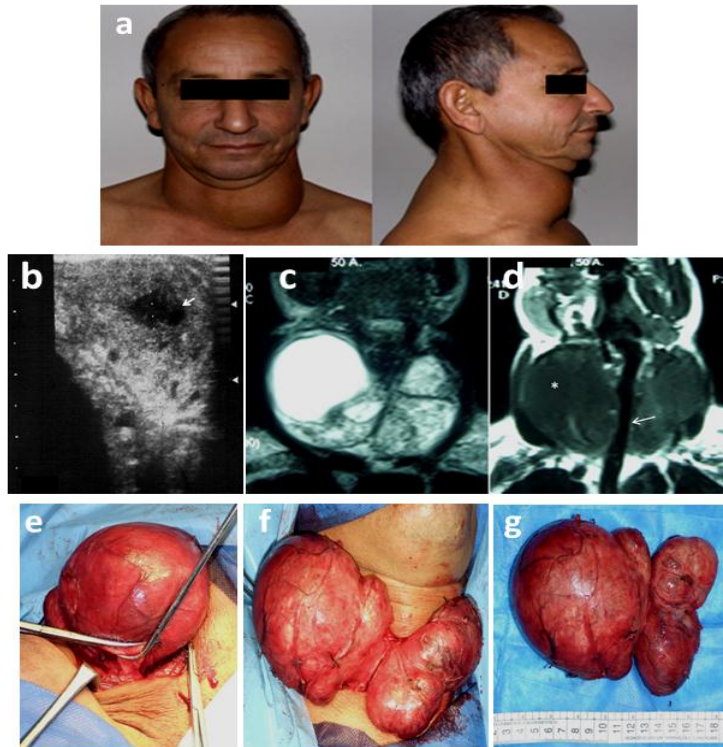


Figura 1. 1a. Corresponde a fotografías pre-operatorias del paciente. 1b. Ultrasonido tiroideo evidencia lesión tumoral de contenido quístico. 1c y 1d. Corresponde a la Resonancia Magnética Cervical, que evidencia lesión que desplaza la tráquea con leve disminución de su luz. 1e-g Muestran fotografía intraoperatoria, ligadura del pedículo vascular inferior (1e), extracción de la glándula (1f) y pieza operatoria (1g).

obteniéndose una glándula aumentada de tamaño, de 17x12cm, con crecimiento a predominio del lóbulo derecho, multinodular, sin extensión al tórax (figuras 1e-g). Se identificaron y preservaron ambos nervios laríngeos recurrentes y las glándulas paratiroides. Los pedículos vasculares fueron ligados satisfactoriamente. No se observaron evidencias de traqueomalacia. El paciente se mantuvo hemodinámicamente estable durante toda la cirugía. Posterior a la extubación el paciente se mantuvo en la unidad de cuidados postanestésicos por seis horas para vigilar su estado respiratorio. No se observaron complicaciones postoperatorias. El resultado estético fue satisfactorio, recuperándose la simetría del cuello (figura 2a). En el estudio histopatológico se evidenciaron folículos distendidos por coloide y revestimiento epitelial aplanado, concluyendo el diagnóstico de Bocio Multinodular Fibroquístico (figura 2b). La evolución postoperatoria fue favorable con un seguimiento de un año.

Resultados y Discusión

Actualmente el bocio gigante es poco frecuente. Prevalece en áreas geográficas apartadas sin tratamiento de yodo. El crecimiento difuso de la glándula puede causar síntomas compresivos que afectan la tráquea, el esófago y el nervio laríngeo recurrente. Cuando el crecimiento es mayor los síntomas incluyen disnea, estridor, ortopnea, disfagia o disfonía (7,8). El paciente no presentó síntomas obstructivos ni compresivos, a pesar de que estas manifestaciones clínicas están directamente relacionadas con bocios de gran tamaño.

Los avances en los estudios de imágenes han tenido un papel fundamental en la evaluación perioperatoria de la glándula tiroidea. El ultrasonido (US) y la punción guiada por ultrasonido son las técnicas de imágenes más útiles en el diagnóstico del bocio. Es seguro, no invasivo y accesible. Los detalles sobre el contenido de las lesiones, bordes, calcificaciones, ecotextura y vascularidad pueden aportar una valiosa información para evaluar una lesión maligna (9,10). La Tomografía Computarizada y la Resonancia Magnética (RM) son útiles para evaluar la extensión de la enfermedad, el componente subesternal y la relación de la glándula con otras estructuras (10,11). En este caso el US demostró características compatibles con enfermedad benigna. La RM aportó datos sobre el calibre y la desviación de la tráquea, aspectos importantes para el anesestesiólogo al momento de realizar la intubación.

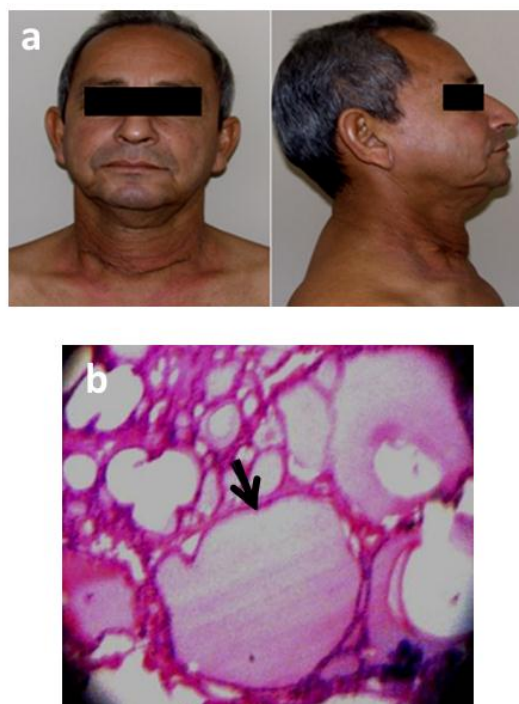

Figura 2. 2a. Corresponde a fotografías postoperatorias, se observa la recuperación de la forma y simetría del cuello. **2b.** Se evidencia en estudio histológico folículos distendidos por coloide y revestimiento epitelial aplanado.

La tiroidectomía es la principal estrategia de tratamiento para el bocio gigante. Además de eliminar los síntomas permite descartar una neoplasia. Las indicaciones para la cirugía son la compresión traqueal, bocio acompañado de hipertiroidismo que no responde a tratamiento farmacológico, el crecimiento rápido, y afectación a la estética. La cirugía para el bocio gigante es un reto para el cirujano. Debido al tamaño de la glándula se presenta una deformación de la anatomía y adherencias a estructuras vitales que pueden aumentar el riesgo de complicaciones quirúrgicas (6). Cuando el bocio es gigante, además de las complicaciones frecuentes de la tiroidectomía, se pueden presentar edema laríngeo, hemorragia masiva y lesión de la tráquea y el esófago. Además, la compresión crónica de la tráquea puede producir traqueomalacia, que conduce al colapso postoperatorio de la vía aérea (6,12).

El aumento de volumen de la glándula tiroidea puede producir un compromiso de la vía aérea con dificultad para la intubación debido a la desviación o compresión de la tráquea. Amathieu y col. reportaron que la incidencia de intubación difícil en cirugía tiroidea fue de 11,1% (13). En este caso no se

presentaron complicaciones relacionadas a la técnica quirúrgica ni traqueomalasia, a pesar de los factores de riesgo presentes, como el tamaño de la glándula, el tiempo de la enfermedad, y la compresión de la tráquea. La tiroidectomía se realizó de forma meticulosa con un campo operatorio amplio, con énfasis en el control y prevención de la hemorragia, además de la prevención de la lesión de los nervios laríngeos recurrentes. El manejo de la vía aérea no presentó dificultades notorias.

La literatura especializada ha reportado estudios que apoyan la tiroidectomía total en el tratamiento del bocio, lo que permite evitar recidivas y disminuir la morbilidad derivada de las reintervenciones. En el BMN la resección quirúrgica combinada con el seguimiento endocrinológico postoperatorio es la conducta indicada (14-16).

Referencias

- Townsend CM, Beauchamp RD, Evers BM, Mattox KL. Sabiston textbook of surgery: the biological basis of modern surgical practice. 18th ed. Philadelphia: Saunders Elsevier; 2008
- Martínez-Salgado H, Castañeda-Limones R, Lechuga-Martín del Campo D, Ramos-Hernández RI, Orozco-López M, Rivera-Dommarco J, Mendoza I, Magos C. Deficiencia de yodo y otras posibilidades en la persistencia del bocio endémico en México. *Gac Med Mex.* 2002; 138: 149-56. [[PubMed](#)]
- González M, Romero M, Díaz de León F, Moreno JS. Manejo quirúrgico de los nódulos de la glándula tiroides. *Rev Fac Med UNAM* 2001; 44: 152-5. [[Google Scholar](#)]
- Thomusch O, Sekulla C, Dralle H. Is primary total thyroidectomy justified in benign multinodular goiter? Results of a prospective quality assurance study of 45 hospitals offering different levels of care. *Chirurg* 2003; 74: 437-43. [[PubMed](#)] [[Google Scholar](#)]
- Diehl LA, Garcia V, Bonnema SJ, Hegedüs L, Albino CC, Graf H; Latin American Thyroid Society. Management of the nontoxic multinodular goiter in Latin America: comparison with North America and Europe, an electronic survey. *J Clin Endocrinol Metab* 2005; 90:117-23. [[PubMed](#)] [[Google Scholar](#)]
- Gao B, Tian W, Jiang Y, Zhang X, Zhao J, Zhang S, Chen J, Luo D. Peri-Operative Treatment of Giant Nodular Goiter. *Int J Med Sci* 2012; 9: 778-85 [[PubMed](#)] [[Google Scholar](#)]
- Steen J. Bonnema SJ, Bennedbæk FN, Ladenson P, Hegedüs L. Management of the Nontoxic Multinodular Goiter: A North American Survey. *J Clin Endocrinol Metab* 2002; 87:112-7. [[PubMed](#)]
- Nada A, Ahmed AM, Vilallonga R, Armengol M, Moustafa I. A Giant Euthyroid Endemic Multinodular Goiter with No Obstructive or Compressive Symptoms. *Case Rep Med.* 2011. doi:10.1155/2011/620480 [[PubMed](#)] [[Google scholar](#)]
- Kangelaris GT, Kim TB, Orloff LA. Role US Thyroid Disorders. *Otolaryngol Clin North Am.* 2010; 43: 1209-27. [[PubMed](#)]
- Vazquez BJ, Richards ML. Imaging Thyroid and Parathyroid Glands. *Surg Surg Clin North Am.* 2011 ; 91:15-32 [[PubMed](#)]
- de Aguiar-Quevedo K, Cerón-Navarro J, Jordá-Aragón C, Pastor-Martínez E, Sales-Badia JG, García-Zarza A, Pastor-Guillén J. Bocio intratorácico. Revisión de la literatura médica. *Cir Esp* 2010; 88: 142-45 [[PubMed](#)] [[Google Scholar](#)]
- Bajwa SJ, Sehgal V. Anesthesia and thyroid surgery: The never ending challenges. *Indian J Endocrinol Metab.* 2013; 17: 228-34. [[PubMed](#)] [[Google Scholar](#)]
- Amathieu R, Smail N, Catineau J, Poloujadoff MP, Samii K, Adnet F. Difficult intubation in thyroid surgery: Myth or reality? *Anesth Analg.* 2006;103: 965-8 [[PubMed](#)]
- Efremidou EI, Papageorgiou MS, Liratzopoulos N, Manolas KJ. The efficacy and safety of total thyroidectomy in the management of benign thyroid disease: a review of 932 cases. *Can J Surg.* 2009; 52: 39-44. [[PubMed](#)] [[Google Scholar](#)]
- Delbridge L. Total thyroidectomy: the evolution of surgical technique. *ANZ J Surg* 2003;73: 761-8. [[PubMed](#)] [[Google Scholar](#)]
- Bron LP, O'Brien CJ.. Total thyroidectomy for clinically benign disease of the thyroid gland. *Br J Surg* 2004; 91: 569-74. [[PubMed](#)] [[Google Scholar](#)]

Como citar éste artículo: Bogucki P, Labastida-Moreno C, Sánchez A, Tapia-González J, Miliani N. Bocio multinodular gigante deformante. Presentacion de un caso sin síntomas obstructivos. *Avan Biomed* 2014; 3: 34-7.