

# Tratamiento laparoscópico de la torsión primaria de epiplón

- Dr. Morris E. Franklin Jr. FACS<sup>1</sup>
- Dr. Luis E. Salgado Cruz<sup>2</sup>
- Dr. Guillermo Portillo Ramila<sup>3</sup>
- Dr. José A. Díaz Elizondo<sup>4</sup>

## Resumen

### • Palabras clave

Epiplón, torsión primaria, laparoscopia.

### • Introducción

La torsión de epiplón es una causa rara de dolor abdominal agudo. El diagnóstico frecuentemente no se realiza de manera preoperatoria. Existen dos tipos de torsión de epiplón: primaria, en la que no existe una causa intrabdominal; y secundaria, la cual se encuentra asociada a hernias, adherencias o tumores. El tratamiento ha sido de manera clásica por medio de una laparotomía. En el presente estudio se presenta un caso de torsión primaria de epiplón tratado por vía laparoscópica.

### • Métodos

Paciente del sexo masculino de 63 años de edad que presentaba dolor abdominal en el cuadrante superior derecho (CSD) de tres días de evolución. Antecedente de hernioplastía inguinal bilateral totalmente extraperitoneal (TEP). Negaba náusea o vómitos, fiebre o escalofríos. El examen físico reveló dolor moderado en el cuadrante superior derecho sin datos de irritación peritoneal. Sus exámenes de laboratorio reportaron una cuenta leucocitaria de  $9 \times 10^9$  L, hemoglobina de 14.3 g/dl. Se le realizó un ultrasonido (US) sin hallazgos de colecistolitiasis o colecistitis. Una tomografía computada (TC) reveló una área focal de engrosamiento de la grasa pericolónica de  $8 \times 3$  cm en el plano axial y 6 cm cráneo-caudal, que involucraba el borde antimesentérico en el ángulo hepático con hallazgos sugestivos de necrosis de epiplón.

### • Resultados

A través de una laparoscopia diagnóstica se identificó el punto de torsión en la base de la masa. Se realizó omentectomía parcial. El espécimen fue extraído en endobolsa a través de una incisión de 3 cm, extendida de un puerto de 10 mm. Anatomía patológica reportó infarto epiploico. La recuperación no presentó eventualidades y el paciente egresó el segundo día postoperatorio.

### • Conclusión

La torsión primaria de epiplón es una entidad rara que debe de ser diferenciada de apendicitis aguda, colecistitis aguda y diverticulitis aguda. El abordaje laparoscópico permite un diagnóstico transoperatorio y la resección del epiplón afectado evita laparotomías innecesarias.

## Introducción

Eitel describió por primera vez la torsión de epiplón en 1899,<sup>1</sup> y desde esa fecha se han reportado menos de 250 casos abordados por laparotomía y 26 por laparoscopia.

La causa de la torsión primaria es desconocida, pero se relaciona a variantes anatómicas del epiplón, como un epiplón abultado, epiplón bífido, epiplón accesorio, o venas epiploicas anormalmente tortuosas.<sup>2,3</sup> Se ha descrito en pacientes obesos, ya que presentan una distribución anormal de la grasa epiploica.<sup>2-6</sup>

La torsión secundaria de epiplón es el tipo más común, y la porción distal de epiplón se encuentra adherida a un proceso intrabdominal patológico como patologías ováricas, adherencias o tumoraciones.<sup>2</sup>

Los factores precipitantes descritos son los cambios en la posición, trauma, incremento súbito de la presión intrabdominal (tosar, estornudar), alimentación copiosa, o el uso de instrumentos vibratorios (martillos neumáticos).<sup>1-7</sup>

<sup>1</sup> Director del Texas Endosurgery Institute, San Antonio, Texas, Estados Unidos.

Profesor de Cirugía General de la Escuela de Medicina del Tecnológico de Monterrey.

<sup>2</sup> Residente de Cirugía General del Programa Multicéntrico de Especialidades del Tecnológico de Monterrey-SSNL.

<sup>3</sup> Fellow de Investigación del Texas Endosurgery Institute, San Antonio, Texas, Estados Unidos.

<sup>4</sup> Director de Pregrado del Área de Ciencias Clínicas de la Escuela de Medicina del Tecnológico de Monterrey.

Profesor de Cirugía General de la Escuela de Medicina del Tecnológico de Monterrey.

Los síntomas no son específicos y usualmente simulan apendicitis aguda o colecistitis aguda,<sup>1,3,6,7-9</sup> pero diagnósticos como diverticulitis, apendicitis epiploica o torsión de quiste ovárico deben de ser tomados en cuenta.<sup>2,9</sup>

Una vez que el epiplón se tuerce sobre un punto pivote, usualmente en el sentido de las manecillas del reloj, se compromete el retorno venoso, y el epiplón distal se torna congestivo y edematoso. Los cambios hemorrágicos crean el líquido peritoneal serosanguinolento característico. En la mayoría de los casos, la torsión de epiplón se encuentra durante una laparotomía o una laparoscopia, ya que el diagnóstico preoperatorio no se realiza con regularidad.

### Métodos

Un paciente del sexo masculino de 63 años de edad ingresa al Departamento de Emergencias con dolor abdominal en cuadrante superior derecho de tres días de evolución. Como antecedente de importancia sólo se le encontró una plastia inguinal bilateral TEP. El paciente negaba la presencia de náusea o vómitos, fiebre o escalofríos. Su examen físico reveló dolor abdominal moderado en el cuadrante superior derecho, sin datos de irritación peritoneal. En su biometría hemática se encontró una cuenta leucocitaria de  $9 \times 10^{10}$  L y una hemoglobina de 14.3 g/dL.

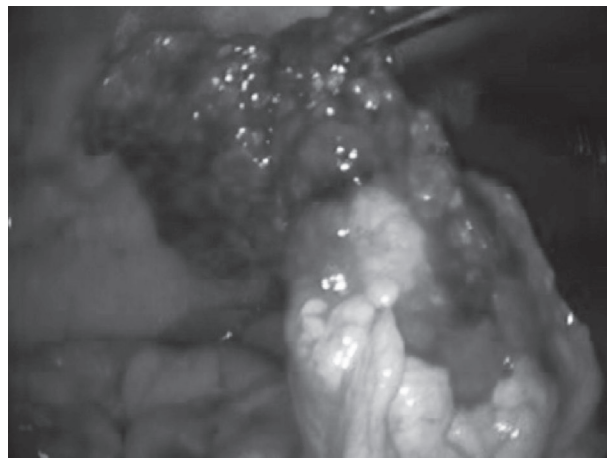
Se le realizó un US sin hallazgos de colecistitis o colecistolitiasis. Una TC reveló una área focal de engrosamiento de la grasa pericolónica de 8 x 3 cm en el plano axial y 6 cm craneocaudal, que involucraba el borde antimesentérico del ángulo esplénico, hallazgos sugestivos de infarto epiploico.

### Resultados

El paciente fue sometido a una laparoscopia diagnóstica y se le encontraron cantidades moderadas de tejido adiposo en la pared abdominal, una masa inflamatoria localizada en el CSD, fija a la pared abdominal, asas intestinales y grasa pericolónica rodeada de una pequeña cantidad de líquido serohemático.

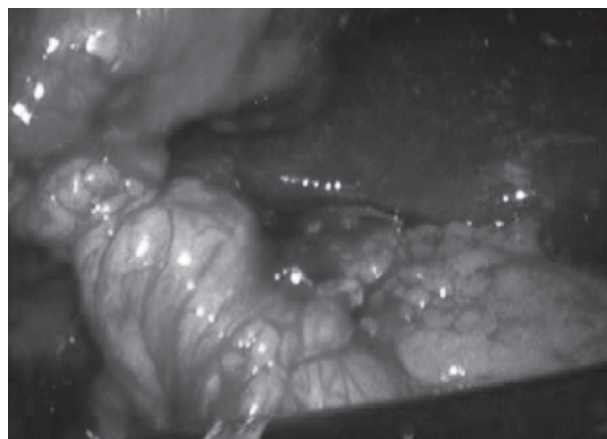
El epiplón fue liberado de manera roma, identificando el punto de torsión en la base de la masa (ver Figuras 1 y 2). Se realizó omentectomía parcial con la asistencia del bisturí armónico. El espécimen fue extraído en endobolsa a través de una herida de 3 cm del flanco izquierdo, extensión de un puerto de 10 mm.

**Figura 1.** Porción de epiplón torcido



Se muestra la apariencia congestiva y hemorrágica de su porción distal.

**Figura 2.** Punto de torsión



Anatomía patológica reportó infarto epiploico. El paciente tuvo mejoría instantánea de su dolor. Su recuperación postoperatoria no presentó eventualidades y fue dado de alta en su segundo día postoperatorio.

### Discusión

Usualmente los pacientes con torsión de epiplón presentan temperatura normal o fiebre de bajo grado, y cuentas leucocitarias normales o discretamente elevadas,<sup>3,4,10</sup> hallazgos similares a los que presentó nuestro paciente. Este paciente negó haber tenido náusea o vómitos, pero éstos son hallazgos frecuentes en este tipo de pacientes.<sup>3</sup> La torsión de epiplón del lado derecho es más común que en el lado izquierdo, debido a la mayor movilidad y longitud de este segmento de epiplón.<sup>2,5</sup>

**Tabla 1.** Reportes de torsión de epiplón tratados con abordaje laparoscópico

Autor	Pacientes	Año	País
Poujade (9)	1	2007	Francia
Coppin (15)	2	2006	Bélgica
Ha (10)	5	2006	China
Kies (17)	1	2006	EUA
Kerem (18)	1	2005	Turquía
Unal (19)	1	2005	Turquía
Siu (20)	1	2003	China
Sánchez (21)	4	2002	España
Gul (22)	2	2001	Malasia
Al-Jaberi (23)	4	2000	Jordania
Gassner (24)	1	1999	Australia
Kapshitar (25)	1	1993	Rusia
Chung (26)	1	1992	China
Abdulzhavador (16)	1	1990	Rusia

En la mayoría de los casos el diagnóstico no puede ser realizado de manera preoperatoria. Kimber y colaboradores identificaron 13 casos de torsión o infarto de epiplón en cerca de 8,000 casos de sospecha de apendicitis aguda en un período de más de 20 años.<sup>11</sup> Se ha encontrado que la TC es útil en el diagnóstico de este padecimiento complejo.<sup>1,2,4,7,9,12-14</sup> Los hallazgos en la TC de un patrón en espiral de líneas de grasa centrados sobre vasos congestivos debe de hacer sospechar el diagnóstico.<sup>1,12-14</sup>

En gran parte de los reportes de la literatura sobre la torsión primaria de epiplón, los pacientes fueron sometidos a una laparotomía exploradora,<sup>1,2,4,5,7</sup> pero, en los últimos años una mayor cantidad de reportes han demostrado que la laparoscopia es una técnica de invasión mínima segura que permite el diagnóstico y tratamiento de la torsión de epiplón.<sup>6,9,10,15</sup>

En nuestro caso el diagnóstico se sospechó previo a la cirugía, aunque sin los hallazgos clásicos encontrados en la literatura. El hallazgo de líquido serohemático en la cavidad fue compatible con el diagnóstico, como lo reportado en la literatura.<sup>1,2,5</sup>

Abdulzhavador de Rusia publicó la primera torsión de tejido epiploico tratado por laparoscopia.<sup>16</sup> Desde esa fecha, ha habido 14 reportes, incluyendo 26 pacientes en 10 países. (Ver Tabla 1).

Encontramos que la exploración laparoscópica fue de gran utilidad y certera en el diagnóstico de esta patología, así como la exclusión de otras patologías.

El tratamiento laparoscópico es fácil de realizar, una vez diagnosticada la torsión y habiendo descartado otros trastornos intrabdominales.

Un metanálisis de 14 estudios demostró que la laparoscopia no tuvo mortalidad y muy baja morbilidad, con una reducción de la estancia intrahospitalaria.<sup>9,10,15,16-26</sup>

**Conclusiones**

La torsión primaria de epiplón es una entidad rara que debe de ser diferenciada de la apendicitis aguda en la mayoría de los casos, pero se puede presentar simulando una colecistitis aguda o diverticulitis aguda.

El abordaje laparoscópico permite un diagnóstico certero y la resección de la porción de epiplón afectado para evitar la realización de una laparotomía.

**Referencias bibliográficas:**

1. Feo CF, Porcu A, Ginesu G, Dettori G. Primary torsion of the greater omentum: A difficult diagnosis. *Digestive Diseases and Science* 50(7):1283-1284, 2005.
2. Kim J, Kim Y, Cho OK, et al. Omental Torsion: CT features. *Abdom Imaging* 29: 502-504, 2004.
3. Wallace C, Jacob L. Primary omental torsion presenting as hip pain and limp. *J Pediatr Gastroenterol Nutr* 28:95-96, 1999.
4. Trombetta L. Primary torsion of the omentum: CT appearance. *J Am Coll Surg* 27(90):494, 2003.
5. Caprino P, Prete FP, Alfieri S, Doglietto GB. Acute abdomen for omental volvulus. *Am J Surg* 187: 268-269, 2004.
6. Mallick MS. Primary omental torsion in children. The predisposing factors and the role of laparoscopy in diagnosis and treatment. *Saudi Med J* 27(2):194-197, 2006.

7. Yeow WC, Jayasundera MV, Hool G, Sinniah R. Acute abdomen due to omental torsion. *MJA* 183(4):212, 2005.
8. Pinedo-Onofre JA. *Gac Med Mex* 143(1):17-20, 2007.
9. Poujade O, Ghiles E, Senasil A. Primary torsion of the greater omentum: case report-review of literature: diagnosis cannot always be performed before surgery. *Surgical laparoscopy , endoscopy and percutaneous techniques* 17(1): 54-55, 2007.
10. Ha JP, Tang CN, Siu WT, Tsui KK, Li MK. Laparoscopic management of acute torsion of the omentum in the adults. *JLS* 10(3) 351-354, 2006.
11. Kimber CP, Westmore P, Hutson JM, et al. Primary omental torsion in children. *J Paediatr Child Health* 1996; 32: 22-24.
12. Sammour KY, Abburu RS, Sammour T. Omental torsion in adults: A clinical twister. *Surgical Practice* 11(2): 66-70, 2007.
13. Garg AG, Singh AK, Desai RK, Kandarpa K. Omental infarction and its mimics. *Contemporary Diagnostic Radiology* 30(2): 1-5, 2007.
14. El Hajj II, Otrrock ZK, Sharara AL. Primary omental torsion: Radiologic diagnosis in a young woman. *Digestive Disease and Sciences* 50(6): 1169, 2005.
15. Coppin T, Lipsky D. Twisting infarction of the entire omentum managed by laparoscopy: a report of two cases. *Acta chirurgica Belgica* 106 (2): 215-217, 2006.
16. Abdulzhavadov IM. Laparoscopy in the diagnosis and treatment of torsion of the epiploic process of the sigmoid colon *Klin Khir.* 1990;(2):62-3.
17. Kies D, Garcia-Covarrubias L, Corsetti RL. Omental torsion mimicking acute appendicitis: a case report. *J La State Med Soc.* 2006 Jan-Feb;158(1):36-8.
18. Kerem M, Bedirli A, Menten BB, Torsion of the greater omentum: preoperative computed tomographic diagnosis and therapeutic laparoscopy. *JLS.* 2005 Oct-Dec;9(4):494-6.
19. Unal E, Yankol Y, Sanal T, Laparoscopic resection of a torsioned appendix epiploica in a previously appendectomized patient. *Surg Laparosc Endosc Percutan Tech.* 2005 Dec;15(6):371-3.
20. Siu WT, Law BK, Tang CN, Laparoscopic management of omental torsion secondary to an occult inguinal hernia. *J Laparoendosc Adv Surg Tech A.* 2003 Jun;13(3):199-201.
21. Sánchez J, Rosado R, Ramírez D, Torsion of the greater omentum: treatment by laparoscopy. *Surg Laparosc Endosc Percutan Tech.* 2002 Dec;12(6):443-5.
22. Gul YA, Jabbar MF, Moissinac K. Primary torsion of the greater omentum. *Acta Chir Belg.* 2001 Nov-Dec;101(6):312-4.
23. Al-Jaberi TM, Gharaibeh KI, Yaghan RJ. Torsion of abdominal appendages presenting with acute abdominal pain. *Ann Saudi Med.* 2000 May-July;20(3-4):211-3.
24. Gassner PE, Cox MR, Cregan PC. Torsion of the omentum: diagnosis and resection at laparoscopy. *Aust N Z J Surg.* 1999 Jun;69(6):466-7.
25. Kapshitar AV. Laparoscopic diagnosis of torsion of the great omentum in a patient with acute pancreatitis. *Klin Khir.* 1993;(9-10):70-1.
26. Chung SC, Ng KW, Li AK. Laparoscopic resection for primary omental torsion. *Aust N Z J Surg.* 1992 May;62(5):400-1.

---

**Correspondencia:**

Dr. Morris E. Franklin Jr. FACS.

Email: [texasendosurgery@texasendosurgery.com](mailto:texasendosurgery@texasendosurgery.com)