



# Maculopatia tóxica por antimaláricos - detecção pela tomografia óptica espectral de alta resolução: relato de casos

*Toxic maculopathy caused by antimalarial drugs - detection using spectral domain OCT: case reports*

Laurentino Biccas Neto<sup>1</sup>  
Arthur Silva de Mesquita<sup>2</sup>

## RESUMO

As drogas antimaláricas, como a cloroquina, são úteis no controle de doenças reumáticas, mas podem causar lesões oculares potencialmente graves como a retinopatia cloroquinica (RC). Neste relato, são descritos os achados à tomografia de coerência óptica convencional e na espectral de alta resolução (HD-OCT) em aparelho Cirrus™HD-OCT de duas pacientes com RC. Em um dos casos, chama a atenção à similaridade entre a imagem de atrofia do epitélio pigmentado retiniano (EPR) na angiofluoresceinografia e a obtida na HD-OCT por segmentação “en -face” (reconstruções coronais). Em outra paciente, com sinais clínicos de maculopatia, mas sem anormalidades na angiofluoresceinografia, os sinais de atrofia do EPR foram também observados nos “scans” da HD-OCT, levantando a possibilidade de que esta técnica possa permitir a detecção precoce desta doença.

**Descritores:** Cloroquina/efeitos adversos; Doenças retinianas/induzido quimicamente; Macula lútea/efeitos de drogas; Tomografia de coerência óptica; Relatos de casos [Tipo de publicação]

## INTRODUÇÃO

Além de eficazes na profilaxia e no tratamento da malária, os derivados da 4-aminoquinolona são úteis no controle de doenças reumáticas. Entretanto, desde 1957, surgiram relatos de toxicidade ocular por estas drogas - a degeneração do epitélio pigmentado retiniano (EPR) e da retina causada pelo uso prolongado de cloroquina ou de hidroxicloroquina mostrou-se a mais importante doença tóxica do polo posterior ocular<sup>(1)</sup>. A maioria dos pacientes que a desenvolvem receberam doses diárias de cloroquina acima de 250 mg (ou acima de 750 mg de hidroxicloroquina) acumulando doses totais superiores a 100g<sup>(1-2)</sup>.

A incidência de retinopatia cloroquinica (RC) inicial em pacientes sob uso prolongado de antimaláricos é de cerca de 10% para cloroquina e de 3-4% para hidroxicloroquina, evoluindo para formas avançadas em cerca de 0,5% dos casos<sup>(3)</sup>.

As primeiras manifestações de RC ocorrem na região perifoveal de cada olho, com rarefação do EPR que pode evoluir até uma atrofia avançada envolvendo a retina externa, em típico aspecto de “olho de boi”<sup>(1-2)</sup>. Em estágios iniciais, a acuidade visual corrigida pode ser normal ou minimamente afetada. Podem ocorrer escotomas paracentrais ou em anel e discromatopsia, com deterioração progressiva dos sinais e sintomas ao longo do tempo mesmo após a suspensão da medicação<sup>(4-5)</sup>.

Trabalho realizado na Santa Casa de Misericórdia de Vitória - EMESCAM - Vitória (ES) - Brasil.

<sup>1</sup> Doutor, Professor Adjunto da Escola de Medicina da Santa Casa de Misericórdia de Vitória - EMESCAM - Vitória (ES) - Brasil.

<sup>2</sup> Acadêmico do Curso de Medicina da EMESCAM - Vitória (ES) - Brasil.

**Endereço para correspondência:** Laurentino Biccas Neto, Rua Fortunato Ramos, 411 Vitória (ES)  
CEP 29055-029  
E-mail: biccas@terra.com.br

Recebido para publicação em 19.08.2008

Última versão recebida em 08.04.2009

Aprovação em 20.05.2009



Os achados oftalmológicos da toxicidade por antimaláricos podem ser indeléveis, e não se restringem à maculopatia: córnea verticilata, poliose, catarata subcapsular anterior e posterior, diminuição da acomodação, paralisia dos músculos extraoculares, neuropatia óptica e uveíte anterior também são descritas<sup>(1)</sup>.

A RC pode estar presente com acuidade visual, teste de visão de cores, reflexo foveal e fundo de olho normais<sup>(6)</sup>, tornando necessários exames periódicos em pacientes sob uso de antimaláricos. A perimetria estática com estímulo vermelho, a angiografias fluoresceinográficas e testes eletrofisiológicos podem detectar a RC bem antes de surgirem sintomas ou sinais relevantes<sup>(1)</sup>.

Mais recentemente, a tomografia de coerência óptica (OCT) surgiu como novo método diagnóstico capaz, em tempo real e sem contato direto, de fornecer imagens com alta resolução de seções transversas das estruturas oculares<sup>(7)</sup>. O princípio das primeiras tecnologias de OCT era análogo ao da ultrassonografia, empregando reflexos de ondas luminosas infravermelhas ao invés de ondas acústicas em estratégia "time-domain". O StratusOCT™ (Zeiss-Humphrey, Dublin, EUA) é da 3ª geração desta tecnologia e atinge 10 µm de resolução axial, em "scans" lineares da região macular. Esta tecnologia evoluiu, empregando atualmente a estratégia espectral (spectral domain) no aparelho Cirrus™HD-OCT (Zeiss-Humphrey, Dublin, EUA), que é 400 vezes mais rápido e tem o dobro da resolução do seu antecessor.

O objetivo deste relato de casos é descrever os achados de RC vistos com as duas tecnologias de OCT ("time" e "spectral domain") em duas pacientes.

#### RELATO DE CASOS

Duas pacientes do sexo feminino, com dificuldade visual recente e em uso sistêmico de cloroquina para doenças reumáticas, foram incluídas neste relato. Após determinação da dose total de droga recebida, um dos autores (LBN) realizou em ambas um exame oftalmológico completo, incluindo fundoscopia sob midríase, angiografias fluoresceinográficas, campimetria visual computadorizada Humphrey e OCT convencional e espectral.

**Paciente 1** - M.P.C., 57 anos de idade, portadora de artrite reumatóide, usou cloroquina por seis anos. Interromper o uso da medicação havia dois meses por baixa visual importante e insidiosa em cada olho, principalmente à esquerda. A dose acumulada estimada total de cloroquina excedia 600 g. Ao exame, acuidade visual corrigida de 20/60 e 2/200 no olho direito (OD) e no olho esquerdo (OE), respectivamente. A fundoscopia mostrava mobilização do EPR macular, mas o típico aspecto em "olho de boi" foi visto somente à angiografias fluoresceinográficas. Campimetria visual computadorizada Humphrey 24-2 e 10-2 revelava importante perda difusa da sensibilidade e escotoma central profundo no olho direito (exame não confiável no olho esquerdo pela fixação ruim). "Scans" transversais da região macular mostravam diminuição difusa da espessura macular, principalmente por hipotrofia da retina externa.

Notava-se irregularidade da linha correspondente aos segmentos interno e externo dos fotorreceptores e apagamento do EPR, permitindo maior penetração dos raios luminosos na coriocalpilar. O achado mais interessante foi visto em reconstruções "en-face". Neste último protocolo - ajustando-se o corte para "ILM-EPR fit" com 2 micra de espessura - identificou-se a atrofia do EPR no padrão típico em "olho de boi", similar à vista na angiografias fluoresceinográficas (Figura 1).

**Paciente 2** - R.M.V., 63 anos, usava cloroquina em baixa dose (2 mg/kg/d) havia quatro anos para o controle de artrite reumatóide (dose acumulada estimada total de cloroquina em torno de 200 g) e foi referida por queda da visão (acuidade visual corrigida de 20/40 bilateralmente). Não havia alterações fundoscópicas ou angiográficas relevantes na mácula de ambos os olhos, mas à tomografia identificaram-se achados análogos aos da primeira paciente - atrofia relativa da retina externa foveal, apagamento irregular da linha representativa dos segmentos interno/externo dos fotorreceptores e também uma área de atrofia placoide centro-macular na reconstrução "en-face" (Figura 2). Campimetria visual computadorizada Humphrey nos protocolos 24-2 e 10-2 mostrou importante perda difusa da sensibilidade e escotoma central profundo nos 5 graus centrais de cada olho.

#### DISCUSSÃO

No Brasil, não há a padronização para monitorização do uso de antimaláricos<sup>(8)</sup>. A Academia Americana de Oftalmologia publicou rotina customizada por fatores de risco como dose e duração do uso da medicação, obesidade, doença retiniana concomitante, idade e função renal, recomendando realização de exame oftalmológico previamente à introdução da medicação e exames periódicos que incluem exame oftalmológico completo sob midríase e teste de campo visual com tela de Amsler ou em aparelho HFA Humphrey no protocolo 10-2. Testes adicionais como retinografia, angiografias fluoresceinográficas e ERG multifocal, são opcionais<sup>(9)</sup>.

As alterações maculares foram vistas através das duas tecnologias de OCT: no StratusOCT™ é visível a atrofia macular na análise normativa, já que a versão de software atual do Cirrus™HD-OCT não permite esta função (embora se verifique também a pouca espessura macular). A visibilização da estrutura intrafoveal, entretanto, é muito mais completa com a tecnologia espectral, que evidenciou apagamento irregular da linha correspondente à junção das camadas externa e interna dos fotorreceptores, além de identificar as camadas externas foveais - como a nuclear externa - como as principais responsáveis pela hipotrofia foveal.

Além dos cortes transversais, a versão 3.x do software do Cirrus™HD-OCT permite também a análise estratificada e reconstrução "en-face". Neste último protocolo - ajustando-se o corte para "ILM-EPR fit" com 2 micra de espessura - identificou-se atrofia do EPR no padrão típico em "olho de boi" em dois olhos de uma das pacientes, coincidindo com aspectos angiográficos. Na outra paciente, placas de atrofia do EPR

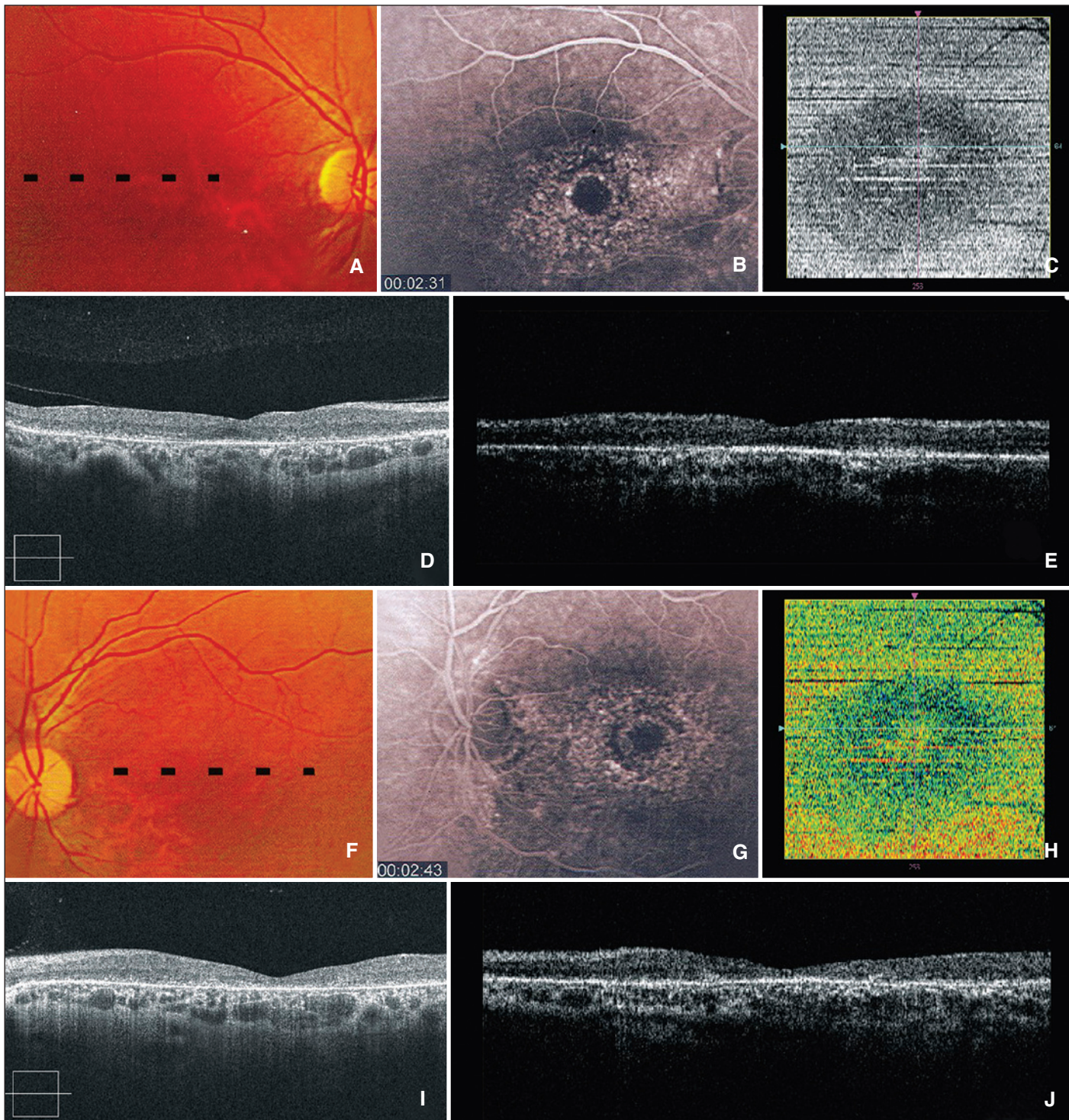


Figura 1 - Paciente 1: retinografia de OD (A) e de OE (F) indicando o local do scan transversal; angiograma revelando típico padrão em “olho de boi” de alterações do EPR macular em OD (B) e em OE (G); reconstrução segmentada “en-face” mostrando zona placóide de atrofia do EPR macular com mesmo padrão de atrofia e mobilização do EPR em “olho de boi” em OD (C) e em OE (H); scan transversal no Cirrus™HD-OCT mostrando diminuição da espessura foveal e apagamento irregular e extenso da linha correspondente à transição dos segmentos internos/externos dos fotorreceptores em OD (D) e em OE (I) - notar a maior penetração luminosa na coróide por atrofia do EPR; scan transversal do mesmo local no StratusOCT™ demonstrando atenuação menos visível da retina externa tanto em OD (E) como em OE (J)

foram também vistas, mas sem correspondência angiográfica, o que pode significar detecção mais precoce destas alterações pela tomografia de coerência óptica espectral em alguns casos.

Algumas ressalvas devem ser feitas na análise dos resultados apresentados: primeiramente, faltam estudos que comprovem a eficácia, a sensibilidade e a especificidade deste pro-

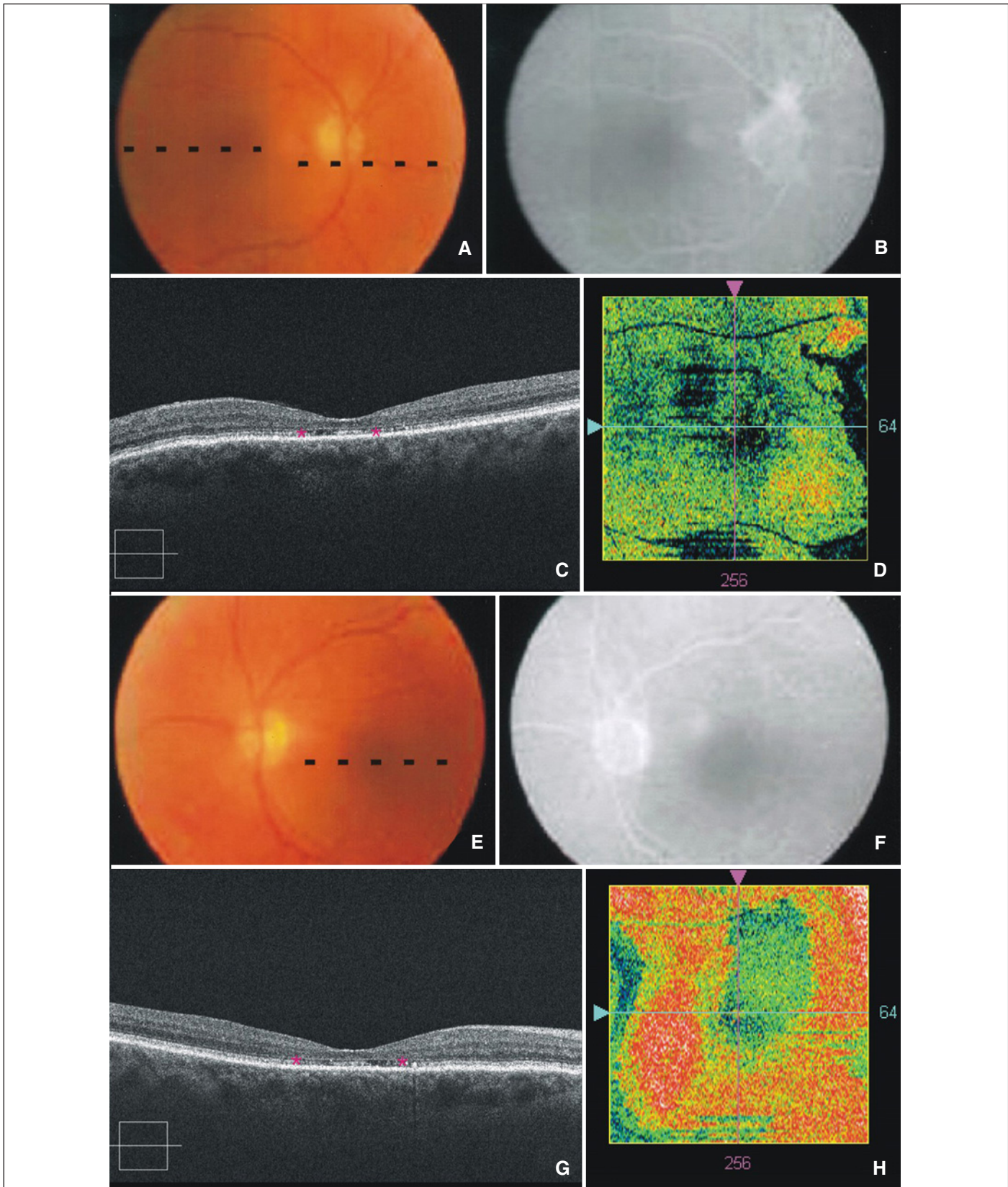


Figura 2 - Paciente 2: retinografia indicando o local scan transversal em OD (A) e em OE (E); angiograma sem alterações relevantes na mácula de OD (B) e de OE (F); scan transversal no Cirrus™HD-OCT mostrando diminuição da espessura foveal e apagamento irregular da linha correspondente à transição dos segmentos internos/externos dos fotorreceptores (asteriscos) em OD (C) e de forma mais acentuada em OE (G); corte “en-face” macular mostrando zona placóide de atrofia do EPR em OD (D) e em OE (H).



toloco na segmentação e reconstrução de imagens “en-face”, na identificação de alterações do EPR. Além disso, não se pode afastar a possibilidade de que as imagens obtidas sejam artefatos bem caprichosos, resultados da própria concavidade dos elementos oculares, tangenciados por cortes eventualmente mal ajustados (as camadas do corte podem ser ajustadas em espessura, mas não em seu raio de curvatura). De toda forma, este relato pioneiro levanta a possibilidade de que um exame não invasivo, embora de alto custo, possa somar ao arsenal diagnóstico convencional (eletroretinograma multifocal, angiografias fluoresceinográficas, campimetria visual computadorizada, tela de Amsler, biomicroscopia de fundo do olho) no diagnóstico precoce da RC. Estes achados devem ser confirmados em séries maiores de pacientes sob uso de antimaláricos.

#### ABSTRACT

Antimalarial drugs, such as chloroquine, are useful in the management of rheumatic diseases, but may cause a potentially blinding condition known as toxic maculopathy. This report describes the findings on standard and on high-resolution spectral domain ocular coherence tomography performed in a Cirrus™ HD-OCT device in two patients with chloroquine maculopathy. In one case, a very similar aspect of retinal pigment epithelium (RPE) plaque atrophy occurred in both angiographic and HD-OCT images obtained by “en-face” (coronal) segmentation. In another patient with clinical signs of maculopathy and no angiographic abnormalities, signs of RPE atro-

phy could also be observed in HD-OCT scans, raising the possibility that this technique may allow the early detection of the disease.

**Keywords:** Chloroquine/adverse effects; Retinal disease/chemically induced; Macula lutea/drug effects; Tomography, optical coherence; Case reports [Publication type]

#### REFERÊNCIAS

- Gass JDM. Stereoscopic atlas of macular diseases. 4<sup>th</sup> ed. St. Louis: Mosby; 1997.
- Gass JDM. Toxic disease affecting the pigment epithelium and retina: chloroquine (Aralen®) and hydroxycloquine (Plaquenil®) retinopathy. In: Gass JDM. Stereoscopic atlas of macular disease: diagnosis and treatment. 4<sup>th</sup> ed. St Louis: Mosby; 1997. p.457-73.
- Bernstein HN. Ophthalmologic considerations and testing in patients receiving long-term antimalarial therapy. Am J Med. 1983;75(1A):25-34.
- Hart WM Jr, Burde RM, Johnston GP, Drews RC. Static perimetry in chloroquine retinopathy. Perifoveal patterns of visual field depression. Arch Ophthalmol. 1984;102(3):377-80.
- Easterbrook M. Long-term course of antimalarial maculopathy after cessation of treatment. Can J Ophthalmol. 1992;27(5):237-9.
- Ventura D, Silveira L, Nishi M, Costa M, Gualtieri M, Santos R. Color vision loss in patients treated with chloroquine. Arq Bras Oftalmol. 2003;66 (Suppl 5):9-15.
- Toth CA, Narayan DG, Boppart SA, Hee MR, Fujimoto JG, Birngruber R, et al. A comparison of retinal morphology viewed by optical coherence tomography and by light microscopy. Arch Ophthalmol. 1997;115(11):1425-8.
- Gouveia EB, Morales MS, Gouveia GB, Lourenzi VP. Ocular toxicity due to 4-aminoquinoline derivatives. Arq Bras Oftalmol. 2007;70(6):1046-51.
- Marmor MF, Carr RE, Easterbrook M, Farjo AA, Mieler WF. Recommendations on screening for chloroquine and hydroxychloroquine retinopathy: a report by the American Academy of Ophthalmology. Ophthalmology; 2002;109(7):1377-82.



**American Academy of  
Ophthalmology Annual Meeting**

**16 a 19 de outubro de 2010**  
Chicago - Illinois - USA

**Informações:**  
site: [www.aao.org](http://www.aao.org)