



Melanose da margem palpebral com suspeita de malignidade: relato de caso

Melanosis in eyelid margin with malignancy suspect: case report

Claudia Akemi Shiratori de Oliveira¹
 Jeison de Nadai Barros²
 Simone de Biagi Souza³
 Tadeu Cvintal⁴
 Silvana Artioli Schellini⁵

RESUMO

Apresenta-se relato de caso de paciente parda, com 47 anos de idade, havendo lesão pigmentada na margem palpebral inferior do olho direito, de aspecto irregular e heterogêneo, suspeitando-se clinicamente de lesão maligna. A paciente foi tratada com base no resultado da citologia de impressão e diagnosticada pelo exame histológico. Demonstra-se a importância da citologia para o planejamento da ressecção de lesões suspeitas como um método seguro e efetivo para assim se evitar cirurgias em áreas extensas da superfície ocular e de anexos.

Descritores: Melanose/diagnóstico; Melanoma/patologia; Neoplasias da conjuntiva; Técnicas citológicas; Doenças palpebrais; Relatos de casos [Tipo de publicação]

INTRODUÇÃO

As lesões melanocíticas da superfície ocular representam um amplo espectro de condições, desde as benignas (como o nevo e as melanoses) a malignas, como o melanoma da conjuntiva⁽¹⁻²⁾. Sabe-se que alguns nevos e a melanose adquirida primária podem representar lesões precursoras do melanoma na superfície ocular, cuja mortalidade atinge 25% dos casos⁽³⁻⁴⁾.

Aproximadamente 75% dos melanomas da conjuntiva derivam das melanoses adquiridas com atipia. A identificação da atipia pelo exame histológico é fundamental para se avaliar o risco de conversão da lesão em melanoma⁽⁴⁾.

A suspeita de malignidade também pode ser avaliada pelo método citológico⁽⁵⁻⁶⁾. A citologia de impressão é uma técnica para avaliação do epitélio da superfície ocular. Consiste na aquisição de camadas de células por meio da aplicação de material poroso, geralmente papel filtro, o qual é originalmente comercializado para ultrafiltração de soluções. Este exame apresenta vantagens sobre a citologia esfoliativa já que oferece mais conforto ao paciente do que o raspado com espátula ou escova, além de melhor preservar a morfologia celular. Por se tratar de um método não invasivo, múltiplas amostras podem ser obtidas de uma lesão, além de não acarretar cicatrizes, que podem ocorrer na superfície ocular após biópsia incisional. Este exame tem sido empregado na avaliação de olho seco, deficiência de vitamina A, conjuntivite alérgica, insuficiência límbica, infecções microbianas e neoplasias⁽⁷⁾. Nas neoplasias, observam-se células de origem epitelial ou melanocítica com atipia⁽⁵⁻⁷⁾.

Para lesões pigmentadas na superfície ocular de adultos, sobretudo se houver evidência de aumento da extensão ou espessura, recomenda-se suspeitar de malignidade e instituir o tratamento. O exame histológico, além de confirmar o diagnóstico clínico ou citológico, determina as margens

Trabalho realizado no Departamento de Oftalmologia, Otorrinolaringologia e Cirurgia de Cabeça e Pescoço da Faculdade de Medicina de Botucatu da Universidade Estadual Paulista "Julio de Mesquita Filho" - UNESP - Botucatu (SP) - Brasil.

¹ Mestre em Cirurgia, Médica Oftalmologista da Universidade Estadual Paulista "Julio de Mesquita Filho" - UNESP - Botucatu (SP) - Brasil.

² Doutor em Ciências Visuais responsável pela Citologia de Impressão do Departamento de Oftalmologia da Universidade Federal de São Paulo e do Instituto da Visão - IPEPO - São Paulo (SP) - Brasil.

³ Médica do Instituto de Oftalmologia Tadeu Cvintal - IOTC - São Paulo (SP) - Brasil.

⁴ Diretor clínico do IOTC - São Paulo (SP) - Brasil.

⁵ Livre-docente, Professora Titular e Chefe da Disciplina de Plástica Ocular da UNESP - Botucatu (SP) - Brasil.

Endereço para correspondência: Silvana Artioli Schellini. Depto. de OFT/ORL/CCP. Faculdade de Medicina de Botucatu - UNESP - Botucatu (SP)
 CEP 18618-000
 E-mail: sartioli@fmb.unesp.br

Recebido para publicação em 05.08.2008

Última versão recebida em 19.03.2009

Aprovação em 15.06.2009

Nota Editorial: Depois de concluída a análise do artigo sob sigilo editorial e com a anuência das Dras. Denise de Vuono Chinzon e Ana Estela Besteti Pires Ponce Sant'Anna sobre a divulgação de seus nomes como revisoras, agradecemos suas participações neste processo.



cirúrgicas⁽⁴⁾. Quando comprometidas, há a necessidade de ressecção ampla para remoção dos melanócitos atípicos, o que pode resultar num aspecto pós-operatório esteticamente indesejável.

Os autores apresentam um portador de lesão melanocítica da pálpebra, abordando aspectos diagnósticos e do tratamento.

RELATO DE CASO

A paciente M.T.C., 47 anos, sexo feminino, melanoderma, natural e procedente de Franca - São Paulo, apresentava, em janeiro de 2005, queixa de irritação ocular e presença de “caroços” na margem palpebral inferior direita há dois anos, com piora no último ano. Como antecedentes oculares, havia sido submetida a cirurgias para remoção de pterígio primário e pterígio recidivado em ambos os olhos, além de mais duas retiradas de “tumor conjuntival” no olho direito (sic). Avaliando-se a história progressa, em agosto de 2003 havia sido feita biópsia excisional de “lesão hiperpigmentada conjuntival” na área nasal e de lesão elevada na margem palpebral inferior direita, com aplicação de álcool absoluto no leito escleral e crioterapia na margem conjuntival. O exame histológico revelava “mucosa conjuntival com processo inflamatório, caracterizado por infiltrado linfoplasmocitário envolvendo as glândulas, por vezes acometendo epitélio”. Em junho de 2004, a paciente foi submetida à nova retirada de tumor conjuntival associada à simblefaroplastia, com reconstrução de fórnice inferior utilizando membrana amniótica. O material não foi submetido a exame histológico.

O exame oftalmológico em janeiro de 2005 apresentava ectrópio mecânico e lesão pigmentada com aspecto irregular e áreas ulceradas na margem palpebral inferior direita, na porção medial, acometendo extensão maior que 50% da margem palpebral; havia também pigmentação difusa da margem palpebral e da conjuntiva tarsal inferior e nichos de pigmentação bulbar medial e canto medial adjacentes à carúncula; blefarite seborréica em ambos olhos (Figuras 1, 2 e 3). Acuidade visual: 1,0 (Tabela de Snellen) em ambos os olhos; tonometria: 14/15 mmHg e fundoscopia dentro da normalidade em ambos olhos.

Diante do quadro exposto, havendo lesões pigmentadas ulceradas ocupando extensão significativa da margem palpebral, considerando-se os antecedentes prévios de suspeita de malignidade com laudos histológicos não conclusivos, manteve-se a suspeita de lesão com potencial maligno.

No intuito de auxiliar o diagnóstico e orientar o planejamento cirúrgico, optou-se pela citologia de impressão. Foi feita aplicação de papel filtro de acetato de celulose sobre a lesão, realizando-se “imprints” na margem palpebral, conjuntiva tarsal inferior e área da carúncula. O exame revelou “sinais de metaplasia escamosa com queratinização e processo inflamatório, mas sem evidências de células atípicas”.

Optou-se pela exérese da lesão da margem palpebral com auxílio de pinça hemostática, dissecação para liberação das margens da incisão e sutura de aproximação das margens cirúrgicas.

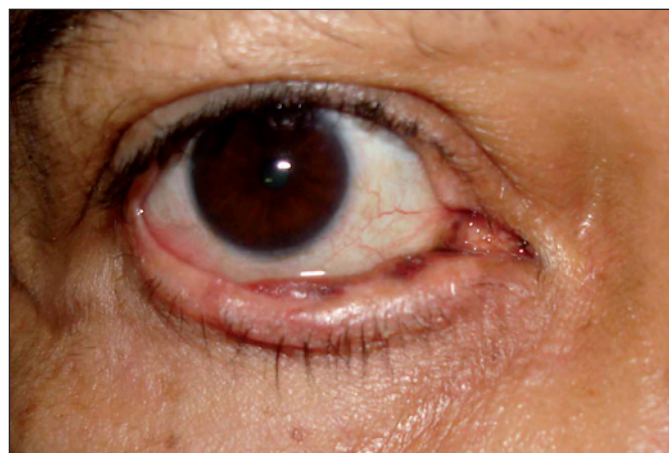

Figura 1 - Aspecto da lesão pigmentada na margem palpebral e conjuntiva bulbar inferiores e carúncula no olho direito

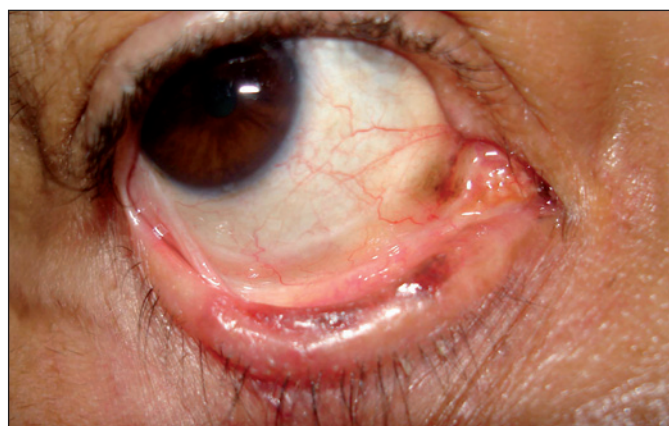

Figura 2 - Lesão na pálpebra inferior direita à eversão palpebral. Nota-se lesão com pigmentação difusa, aspecto ulcerado e irregular e bordos elevados.

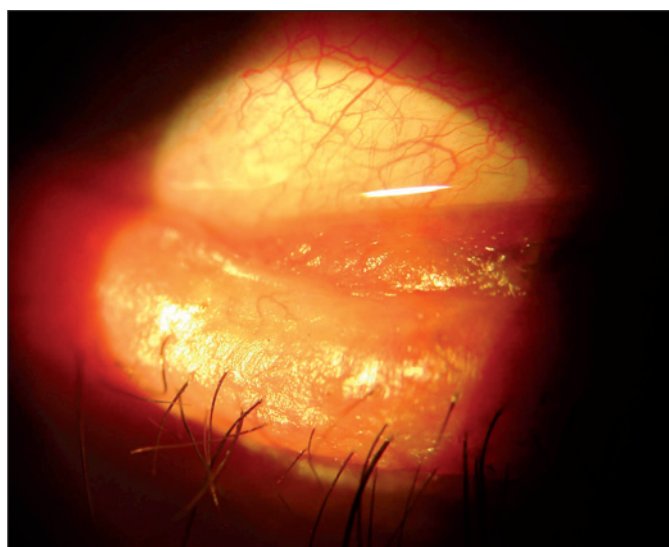


Figura 3 - Lesão na margem palpebral inferior direita vista ao biomicroscópio. Note a irregularidade da margem palpebral na linha cinzenta. Linha ciliar preservada.

gicas (da conjuntiva tarsal à linha cinzenta) com fio de ácido poliláctico 7-0. Foi realizada também a ressecção da lesão pigmentada da conjuntiva bulbar medial, com fechamento por aproximação simples (Figura 4).

O resultado do exame histológico revelou inflamação crônica inespecífica, focos de incontinência pigmentar e metaplasia escamosa, com presença de melanófagos, sem atipias, microorganismos ou células gigantes multinucleadas e ausência de malignidade.

No 15º pós-operatório, a paciente mostrou melhora do aspecto de irregularidade da margem palpebral inferior direita, estando satisfeita tanto do aspecto estético, como da sintomatologia e até o momento não apresenta sinais de recidiva da pigmentação.

COMENTÁRIOS

Uma ampla variedade de lesões pigmentadas pode ser vista clinicamente na superfície ocular. O diagnóstico pode ser difícil e ter graus variáveis de potencial maligno.

O diagnóstico diferencial de uma lesão pigmentada conjuntival inclui: os nevos e as melanoses (raciais e secundárias/reacionais), benignas; a melanose adquirida/idiopática e o melanoma, a primeira pré-maligna e a segunda maligna com graus variáveis de invasão e disseminação⁽¹⁻²⁾.

Os nevos são o tipo de tumor benigno mais frequente da conjuntiva, mais comum em mulheres⁽⁸⁾. Têm aspecto espessado, podendo conter cistos de inclusão epitelial. A localização é, em geral, na região interpalpebral, no limbo, na prega semilunar ou na carúncula⁽⁸⁾. A paciente, além de lesões pigmentadas na conjuntiva bulbar medial e carúncula, apresentava uma pigmentação dispersa (e não uma lesão bem delimitada) que acometia a conjuntiva da margem palpebral e tarsal, que é uma localização rara de nevos.

Embriologicamente, os melanócitos da pele e da conjuntiva originam-se da crista neural e migram para as camadas basais do epitélio. Na melanose ocular congênita, os melanócitos falham na sua migração e ficam sequestrados nos tecidos

dos moles da órbita, bainhas do nervo óptico, derme palpebral (nevo de Ota), úvea, esclera e episclera. Portanto, na melanose ocular congênita, a conjuntiva propriamente dita pode não ser afetada, de forma que quando se mobiliza a conjuntiva, observa-se que a pigmentação mantém-se imóvel no plano profundo, condição diferente do caso aqui descrito.

A melanose primária adquirida (MAP) apresenta-se como uma lesão unilateral, pigmentada, plana, difusa na conjuntiva bulbar e tarsal de indivíduos adultos, geralmente da raça branca⁽²⁾. Pode apresentar uma taxa de progressão para melanoma de 13% a 25%, nos casos de MAP com atipia grave⁽³⁾. Como a presença de atipia não é distinguível ao exame clínico, é prudente considerar a biópsia em todos os casos de melanose conjuntival unilateral, principalmente em indivíduos de meia-idade.

O melanoma de conjuntiva ocorre por volta da quarta a sétima décadas de vida, com preferência pelo sexo feminino e pela raça branca, como uma massa elevada com pigmentação variável, na área interpalpebral e perilimbar; é uma neoplasia rara (cerca de 2% dos melanomas oculares e menos de 1% de todos os tumores malignos do olho), contudo com altas taxas de mortalidade⁽⁹⁾.

No caso em discussão, a suspeita foi de uma lesão com potencial maligno, uma vez que havia aspecto heterogêneo e irregular, com destruição da margem palpebral, além dos antecedentes de remoção de outras lesões suspeitas de malignidade.

Optou-se pela investigação devido à suspeita de melanose primária. Após o resultado da citologia de impressão e analisando o resultado do exame histológico, concluiu-se tratar de um caso de melanose secundária ou reacional, provavelmente decorrente do quadro reacional à inflamação crônica (blefarite crônica), em paciente com características de tipo de pele com tendência à hiperpigmentação, além das repetidas intervenções cirúrgicas a que foi submetida.

Nesses casos, a pigmentação decorre da liberação de melanina pelos melanócitos. A melanina é fagocitada por macrófagos (melanófagos) e os agregados de melanófagos resultam em aspecto enegrecido e espessado à conjuntiva, sem representar melanoma⁽⁹⁾. Isto se confirma no diagnóstico histológico, em que se observou presença de melanófagos.

O risco de melanoma, apesar de raro, deve ser considerado em vista de haver lesões com aspecto e comportamento fora do usual, cujo diagnóstico só poderá ser elucidado por meio de exames laboratoriais⁽¹⁰⁾.

O interessante deste caso foi observar a dificuldade em estabelecer o diagnóstico em lesão pigmentada, com aspecto irregular, em paciente submetida a intervenções cirúrgicas prévias na mesma localização, causando confusão diagnóstica. No caso, a citologia de impressão permitiu um planejamento cirúrgico mais conservador. Além disso, foi observada a concordância do resultado do exame citológico com o histológico.

Evidencia-se a importância dos exames complementares, neste caso a citologia de impressão, considerada relativamente simples e pouco onerosa, possibilitando recursos diagnósticos seguros. Trata-se de uma técnica citológica que apre-

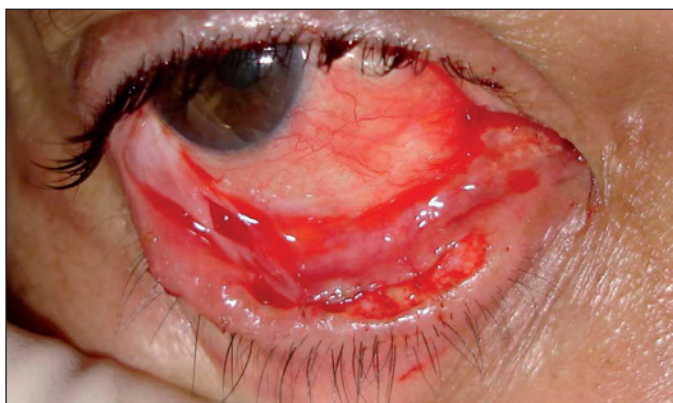

Figura 4 - Aspecto da margem palpebral após remoção da lesão e sutura de aproximação das margens



senta altas especificidade e sensibilidade, não somente na avaliação de lesões de origem melanocítica⁽⁵⁻⁶⁾, mas também para lesões epiteliais⁽⁷⁾.

CONCLUSÃO

As lesões pigmentadas da superfície ocular devem ser observadas cuidadosamente, principalmente quando localizadas na margem palpebral, pois lesões benignas nesta área são pouco frequentes. Se benignas, o paciente deve ser acompanhado periodicamente, observando-se mudanças no aspecto da lesão e a necessidade de intervenção cirúrgica. A citologia de impressão mostrou-se como um exame útil no auxílio diagnóstico da melanose secundária.

ABSTRACT

A case of a patient with an irregular pigmented lesion of the lower eyelid margin simulating malignant tumor, which was treated based on the results of impression cytology and diagnosed by histopathological study is presented. The importance of cytological technique is emphasized as an effective and safe method that avoids unnecessary and extensive procedures.

Keywords: Melanosis/diagnosis; Melanoma; Conjunctival neoplasms; Cytological techniques; Eyelid diseases; Case reports [Publication type]

REFERÊNCIAS

1. Cursino JW. Lesões pigmentares da conjuntiva bulbar. *An Ophthalmol.* 1984;3(1):124-6.
2. Shields CL, Shields JA. Tumors of the conjunctiva and cornea. *Surv Ophthalmol.* 2004;49(1):3-24.
3. Desjardins L, Poncet P, Levy C, Schlienger P, Asselain B, Validire P. [Prognostic factors in malignant melanoma of the conjunctiva. An anatomo-clinical study of 56 patients]. *J Fr Ophtalmol.* 1999;22(3):315-21. French.
4. Shields JA, Shields CL, Mashayekhi A, Marr BP, Benavides R, Thangappan A, et al. Primary acquired melanosis of the conjunctiva: risks for progression to melanoma in 311 eyes. The 2006 Lorenz E. Zimmerman lecture. *Ophthalmology.* 2008;115(3):511-9.e2.
5. Paridaens AD, McCartney AC, Curling OM, Lyons CJ, Hungerford JL. Impression cytology of conjunctival melanosis and melanoma. *Br J Ophthalmol.* 1992;76(4):198-201.
6. Keijsers S, Missotten GS, De Wolff-Rouendaal D, Verbeke SL, Van Luijk CM, Veselic-Charvat M, de Keizer RJ. Impression cytology of melanocytic conjunctival tumours using the Biopore membrane. *Eur J Ophthalmol.* 2007;17(4):501-6.
7. Barros JN. Valor preditivo da citologia de impressão na avaliação de lesões epiteliais da superfície ocular. [tese]. São Paulo: Universidade Federal de São Paulo; 2008.
8. Schellini SA, Silva MRBM, Marques MEA, Padovani CR. Nevo Conjuntival. Avaliação clínica e histopatológica. *Rev Bras Oftalmol.* 1997;56(11):853-7.
9. Brownstein S. Malignant melanoma of the conjunctiva. *Cancer Control.* 2004;11(5):310-6. Review.
10. Vieira CGL, Guimarães CS, Assis CPS, Netto JA. Relato de um caso de melanoma de conjuntiva. *Arq Bras Oftalmol.* 2000;63(5):395-7.

**Encontro da ARVO -
Association for Research in
Vision and Ophthalmology**

02 a 06 de maio de 2010
Fort Lauderdale
Flórida - EUA

Informações:
site: www.arvo.org