



# Tumores intracranianos em pacientes encaminhados para estudos por tomografia de coerência óptica como portadores de glaucoma sem hipertensão ocular: relato de dois casos

*Intracranial tumors in patients referred for optical coherence tomography examination as glaucoma suspects: case report*

Laurentino Biccás Neto<sup>1</sup>  
Arthur Silva de Mesquita<sup>2</sup>

## RESUMO

A tomografia de coerência óptica (OCT) tem se mostrado muito útil na avaliação de pacientes com glaucoma. São relatadas duas pacientes referidas com a suspeita de glaucoma sem hipertensão para avaliação por tomografia de coerência óptica que, na verdade, eram portadoras de tumores intracranianos - um cordoma de clivo no primeiro caso e um craniofaringeoma no segundo. Os achados à tomografia de coerência óptica - diminuição difusa da espessura da camada de fibras nervosas circundiscais desproporcionalmente acentuada nos setores nasal e temporal - levantaram a suspeita de acometimento na região do quiasma e permitiram o diagnóstico destes importantes tumores intracranianos.

**Descritores:** Glaucoma/diagnóstico; Disco óptico/patologia; Quiasma óptico/patologia; Retina/patologia; Tomografia de coerência óptica/métodos; Hemianopsia; Craniofaringioma; Doenças do nervo óptico; Humanos; Feminino; Adulto; Relatos de casos [Tipo de publicação]

## INTRODUÇÃO

A tomografia de coerência óptica (OCT) é um meio propedêutico muito útil no diagnóstico e no acompanhamento da neuropatia óptica glaucomatosa<sup>(1)</sup>. Além do glaucoma, outras condições neuro-oftalmológicas podem cursar com alterações dos discos ópticos assemelhadas às glaucomatosas. Entre elas, os tumores intracranianos merecem destaque, por apresentarem implicações sistêmicas potencialmente graves além de danos relevantes à visão<sup>(2)</sup>.

Tumores intracranianos adquiridos que produzam dano direto ou indireto das vias ópticas no território supraquiasmático dificilmente causam degeneração trans-sináptica e alterações na espessura da camada de fibras nervosas peridiscais<sup>(3)</sup>. Já os tumores intracranianos na região do quiasma, como adenomas hipofisários, craniofaringeomas ou meningeomas, podem estar associados a alterações na espessura da camada de fibras nervosas peridiscais, acompanhando as características alterações heterônimas e bilaterais na campimetria visual<sup>(4)</sup>. Com o passar do tempo, estes tumores podem levar à característica aparência de atrofia em faixa horizontal (do inglês "band atrophy") dos nervos ópticos, pelo acometimento predominante das fibras que se cruzam no quiasma óptico - elas são oriundas das células ganglionares na hemirretina nasal, incluindo o feixe papilomacular e

Trabalho realizado na clínica Ocular Oftalmologia - Vitória (ES) - Brasil.

<sup>1</sup> Doutor em Medicina pela Universidade Federal de Minas Gerais; Professor Titular de Oftalmologia - Escola Superior de Ciências da Santa Casa de Misericórdia de Vitória - EMESCAM - Vitória (ES) - Brasil.

<sup>2</sup> Estudante de Medicina - Escola Superior de Ciências da EMESCAM - Vitória (ES) - Brasil.

**Endereço para correspondência:** Laurentino Biccás Neto, Rua Fortunato Ramos, 411 - Vitória (ES) CEP 29055-290  
E-mail: biccás@terra.com.br

Recebido para publicação em 25.08.2008  
Última versão recebida em 30.03.2009  
Aprovação em 20.05.2009

situam-se nos setores nasal e temporal do nervo óptico. A degeneração retrógrada destas fibras acaba levando à palidez relativa destes setores do nervo óptico<sup>(5)</sup>.

Neste relato, duas pacientes com suspeita de glaucoma sem hipertensão (GSH) foram encaminhadas para um dos autores (LBN) para confirmação diagnóstica por OCT. Os acha-

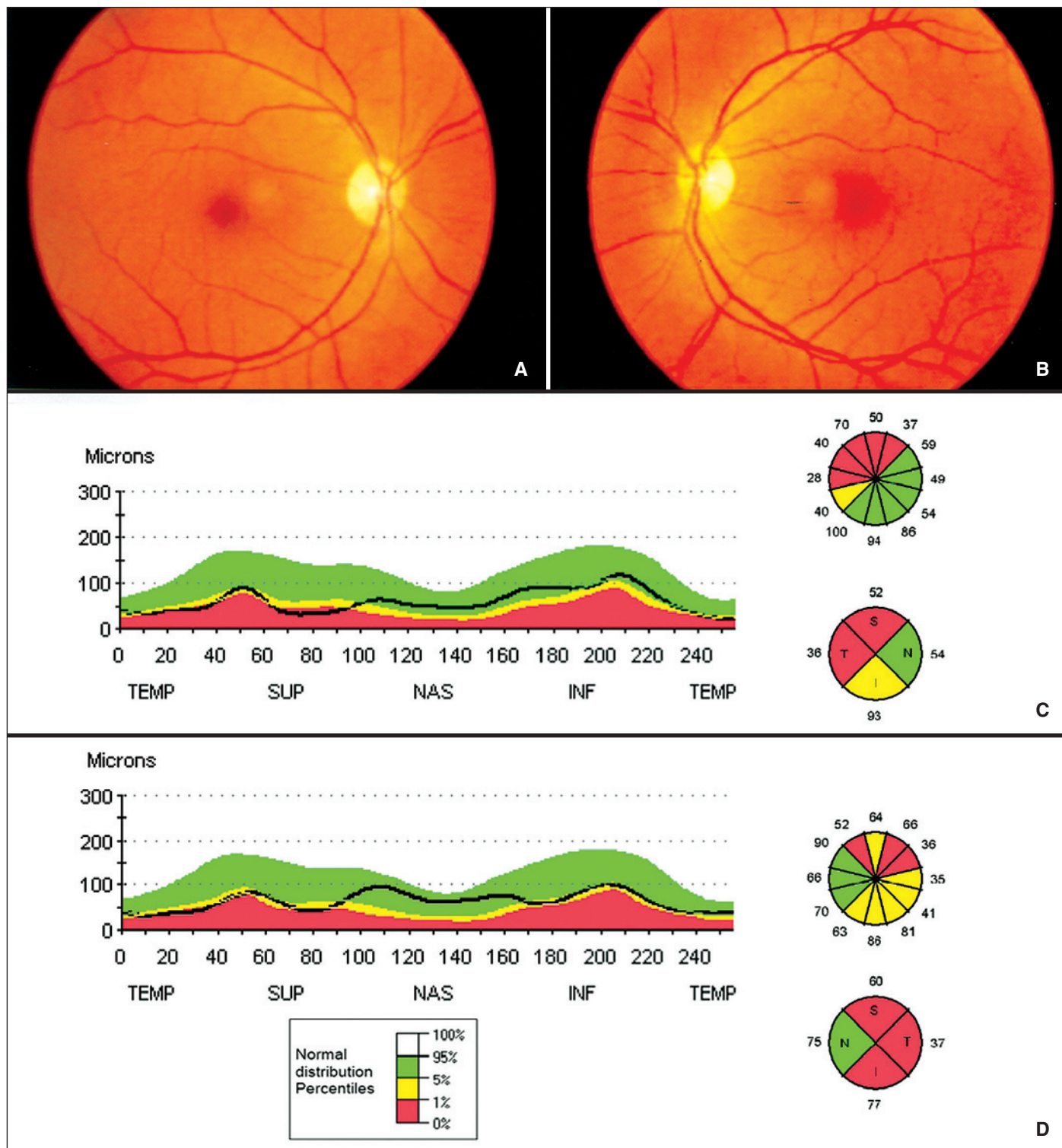


Figura 1 - Retinografias coloridas de OD (A) e de OE (B) da primeira paciente, mostrando nervos ópticos levemente pálidos em faixa horizontal com escavações em torno de 0,6; à OCT diminuição global da espessura da camada de fibras nervosas peridiscais, com destaque para a importante atenuação do setor temporal em OD (C) e em OE (D)

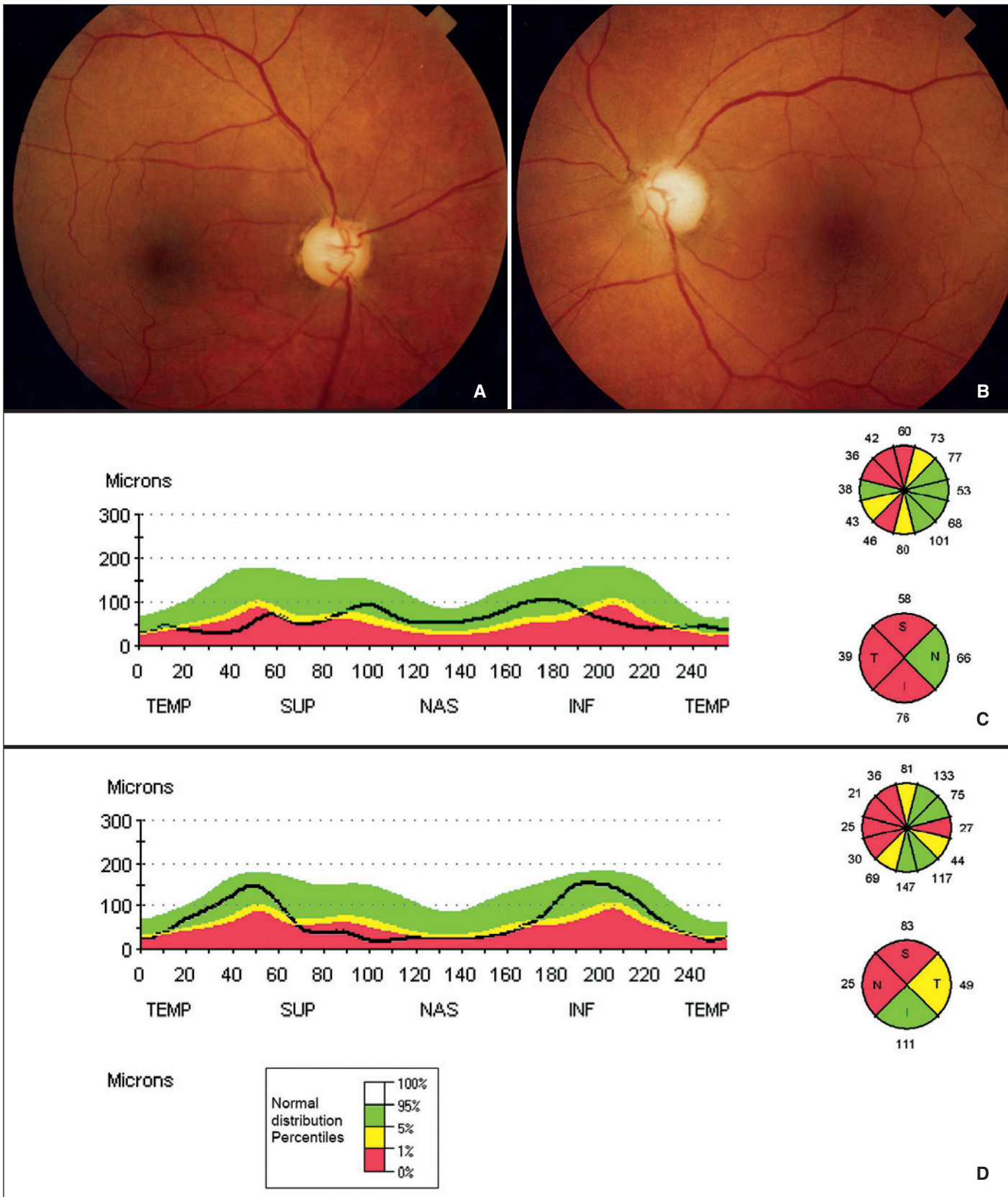


Figura 2 - Retinografias coloridas da segunda paciente, mostrando nervos ópticos pálidos em faixa horizontal com escavações em torno de 0,8 em OD (A) e de 0,9 em OE (B); à OCT diminuição global da espessura da camada de fibras nervosas peridiscais, com destaque para a atenuação do setores temporal e nasal moderada em OD (C) e acentuada em OE (D)



dos do exame sugeriram acometimento quiasmático, confirmado posteriormente por exames de neuroimagem.

### RELATO DE CASOS

A primeira paciente, M.P.F., feminina, 62 anos, foi encaminhada com a suspeita de GSH e estrabismo de recente instalação. Referia ceratotomia radial prévia. Ao exame, leve paresia do VI par à esquerda, com acuidade visual corrigida de 20/30 e pressão intraocular de 12 mmHg em cada olho. A paquimetria óptica central corneana era de 524/527 micra no olho direito (OD) e no olho esquerdo (OE), respectivamente. À fundoscopia, escavação em torno de 0,6 com leve palidez em faixa horizontal nos discos ópticos bilateralmente. A campimetria visual computadorizada mostrava hemianopsia heterônima bitemporal incompleta superiormente (o laudo falava em escotomas "glaucomatosos" arqueados bilaterais). À OCT, moderada redução difusa da espessura da camada de fibras nervosas peridiscais (NFL) em cada olho, mas com destaque para a perda nos setores temporais - normalmente a soma dos setores temporal + nasal em cada olho fica em torno de 190 +/- 20 micra<sup>(6)</sup> e neste caso era de 90 e 112 micra em OD e em OE, respectivamente (Figura 1). Encaminhada para propeidêutica neurológica, observou-se tumorção periquiasmática, removida cirurgicamente e classificada à histopatologia como um cordoma de clivus.

A segunda paciente, R.N.B., feminina, 46 anos, com queixas de baixa visual progressiva, principalmente à esquerda, de lenta evolução, também foi encaminhada com suspeita de GSH para realização de OCT como confirmação diagnóstica. Ao exame, acuidade visual corrigida de 20/30 e de 20/60 em OD e em OE, respectivamente. A pressão intraocular era de 13 mmHg em cada olho, com paquimetria óptica central corneana de 515 micra (OD) e 520 micra (OE). À fundoscopia, palidez importante em ambos os discos ópticos, com hiperpigmentação e alguma atrofia peridiscal (não se podia falar em zonas alfa e beta típicas), mas o que mais chamava a atenção eram amplas escavações cilíndricas em torno de 0,8 em OD e 0,9 em OE. Uma campimetria visual computadorizada trazia o laudo de "compatível com glaucoma avançado", revelando hemianopsia heterônima bitemporal com baixa sensibilidade foveal em OE. À OCT, importante perda difusa da NFL bilateral com maior acometimento dos setores nasais e temporais, que somavam em cada olho 105 micra (OD) e 74 micra (OE) (Figura 2). Com a suspeita de acometimento quiasmático, foi referida para propeidêutica neurológica tendo sido identificada importante tumorção periquiasmática com aspectos de um craniofaringeoma. O tumor foi removido cirurgicamente confirmado-se este diagnóstico à histopatologia.

### DISCUSSÃO

O diagnóstico de GSH apresenta um desafio na prática oftalmológica atual. Recentemente, foram descritos na literatu-

ra brasileira dois casos de atrofia em banda documentada por OCT em pacientes com adenomas hipofisários<sup>(7)</sup>.

Em estágios mais avançados, tumores intracranianos que acometem a região quiasmática costumam levar a alterações típicas na campimetria visual - defeitos heterônimos bitemporais (mais comuns) ou binasais. Em fases iniciais, entretanto, as manifestações clínicas destes tumores podem estar ausentes e os defeitos campimétricos não serem notados ou, ainda, confundidos com manifestações de glaucoma.

O presente relato chama a atenção de que, além dos tumores de hipófise, outras tumorções intracranianas menos frequentes podem também causar quadro similar, com alterações à OCT típicas do acometimento da região do quiasma: redução difusa da espessura da camada de fibras nervosas peridiscais com maior acometimento nos setores nasais e temporais.

Ambas as pacientes foram encaminhadas com a suspeita de GSH e, graças ao achado à OCT de alterações sugestivas de acometimento no território do quiasma óptico, a hipótese de tumores intracranianos foi levantada e confirmada em propeidêutica neurológica. Os autores chamam a atenção para que esta possibilidade seja considerada no diagnóstico diferencial de neuropatias ópticas sempre que houver diminuição desproporcional na espessura da camada de fibras nervosas peridiscais nos setores horizontais (nasal + temporal).

### ABSTRACT

Optical coherence tomography (OCT) has proved to be a very valuable tool in the assessment of patients with glaucoma. In this report, intracranial tumors were discovered in two glaucoma suspects referred for diagnostic confirmation by OCT - a clivus chordoma and a craniopharyngeoma. Optical coherence tomography findings - marked asymmetrical diffuse attenuation of the peripapillary nerve fiber layer in nasal and temporal sectors - raised concerns about lesions in chiasmatic region and permitted the timely diagnosis of these intraocular tumors.

**Keywords:** Glaucoma/diagnosis; Optic disc/pathology; Optic chiasm/pathology; Retina/pathology; Tomography, optical coherence/methods; Hemianopsia; Craniopharyngioma; Optic nerve diseases; Human; Male; Adult; Case reports [Publication type]

### REFERÊNCIAS

1. Schuman JS, Hee MR, Arya AV, Pedut-Kloizman T, Puliafito CA, Fujimoto JG, et al. Optical coherence tomography: a new tool for glaucoma diagnosis. *Curr. Opin. Ophthalmol.* 1995;6(2):89-95.
2. Neil R, Miller NJ, Newman WF, Walsh and Hoyt's Clinical Neuro-ophthalmology. Baltimore: Williams & Wilkins. 1998.
3. Mehta JS, Plant GT. Optical coherence tomography (OCT) findings in congenital/long-standing homonymous hemianopia. *Am J Ophthalmol.* 2005;140(4):727-9.
4. Tanito M, Itai N, Goto T, Ohira A, Chihara E. Abnormalities of scanning laser polarimetry associated with pituitary adenoma. *Am J Ophthalmol.* 2003;135(4):565-7.
5. Monteiro ML, Leal BC, Rosa AA, Bronstein MD. Optical coherence tomogra-



phy analysis of axonal loss in band atrophy of the optic nerve. Br J Ophthalmol. 2004;88(7):896-9.

6. Kanamori A, Nakamura M, Matsui N, Nagai A, Nakanishi Y, Kusahara S, et al. Optical coherence tomography detects characteristic retinal nerve fiber layer thickness corresponding to band atrophy of the optic discs. Ophthalmology. 2004;

111(12):2278-83. Comment in: Ophthalmology. 2005;112(11):2055-6; author reply 2056-7.

7. Leal BC, Moura FC, Monteiro ML. Retinal nerve fiber layer loss documented by Stratus OCT in patients with pituitary adenoma: case report. Arq Bras. Oftalmol. 2006;69(2):251-4.

**É só clicar**

E o teclado se transforma na chave do maior programa de atualização profissional da oftalmologia brasileira com as aulas do programa E-Learning, com o Programa de Educação Continuada - PEC, com o acesso ao Programa O.N.E. da Academia Americana de Oftalmologia.

Viu como é fácil, é clicar e aprimorar ainda mais os seus conhecimentos.

**Acesse [www.cbo.com.br](http://www.cbo.com.br)**

