



Transplante de células-tronco epiteliais límbicas alógenas expandidas ex vivo sobre membrana amniótica: relato de caso

Transplantation of allogenic limbal epithelial stem cells cultivated ex vivo on amniotic membrane: case report

José Álvaro Pereira Gomes¹
Henrique Santiago Baltar Pazos²
André Berger Emiliano Silva³
Priscila Cardoso Cristovam⁴
Rubens Belfort Júnior⁵

RESUMO

Paciente apresentou falência de transplante de limbo e conjuntiva de doador vivo alógeno no olho direito após ceratoconjuntivite epidêmica. Após alguns meses, foi submetida a transplante de células-tronco epiteliais límbicas alógenas cultivadas ex vivo sobre membrana amniótica (primeiro caso no Brasil), tendo evoluído com epitelização total da córnea e melhora da acuidade visual. Após o 3º mês da cirurgia, iniciou-se neovascularização superficial periférica com piora da transparência corneana. A visão manteve-se 0,1 após um ano de cirurgia.

Descritores: Epitélio anterior; Limbo da córnea; Transplante de células-tronco; Âmnio; Relatos de casos [Tipo de publicação]

INTRODUÇÃO

Deficiência das células-tronco do limbo (DCTL) pode ser induzida por afecções graves da superfície ocular de diferentes etiologias, tais como trauma, doenças imunológicas, doenças hereditárias, infecção e idiopática⁽¹⁻³⁾. Na DCTL total, pode-se observar uma série de complicações corneanas com grave comprometimento da acuidade visual, como conjuntivalização, defeito epitelial crônico, erosões recorrentes, necrose e até perfuração ocular⁽¹⁻²⁾.

Em 1989, foi descrita a técnica de transplante autólogo de limbo e conjuntiva (TAuLC) para o tratamento da DCTL total unilateral⁽³⁾. O TAuLC baseia-se no conceito de que o epitélio límbico contém a população de células-tronco epiteliais corneanas, fundamentais para proliferação e diferenciação de epitélio corneano⁽³⁾. Na DCTL total bilateral, deve-se obter uma fonte alógena, seja doador vivo (TALC-dvr) ou cadáver (TAL-C)⁽⁴⁻¹⁰⁾. Entretanto, os resultados a longo prazo dos transplantes de limbo alógenos, mesmo nos que recebem imunossupressão sistêmica, apresentam-se mais limitados do que autólogos.

Expansão ex vivo de células-tronco do limbo foi primeiramente descrita por Pellegrini et al.⁽⁵⁾ usando suspensão de células e fibrina como substrato. Outros autores cultivaram pequenos explantes de limbo sobre membrana amniótica (MA) com bons resultados⁽¹⁾. Todas essas técnicas são promissoras, uma vez que diminuem o problema de tecido doador insuficiente e rejeição (quando autólogo). Entretanto, possuem algumas dificuldades, pois não garantem que as células epiteliais transplantadas venham a repovoar a superfície ocular receptora no pós-operatório.

Trabalho realizado no Centro Avançado de Superfície Ocular (CASO), Setor de Córnea e Doenças Externas do Instituto da Visão da Universidade Federal de São Paulo - UNIFESP - São Paulo (SP) - Brasil e no Instituto Suel Abujamra - ISA - São Paulo (SP) - Brasil.

¹ Doutor, Professor Afiliado do Curso de Pós-graduação do Departamento de Oftalmologia da Universidade Federal de São Paulo - UNIFESP - São Paulo (SP) - Brasil.

² Estagiário do Setor de Segmento Anterior do Instituto Suel Abujamra - ISA - São Paulo (SP) - Brasil.

³ Estagiário do Setor de Segmento Anterior do ISA - São Paulo (SP) - Brasil.

⁴ Biomédica do Centro Avançado de Superfície Ocular (CASO) do Instituto da Visão do Departamento de Oftalmologia da UNIFESP - São Paulo (SP), Brasil.

⁵ Professor Titular do Departamento de Oftalmologia da UNIFESP - São Paulo (SP) - Brasil.

Endereço para correspondência: José Álvaro Pereira Gomes. Rua Sabará, 566 - Conjunto 43 - São Paulo (SP) CEP 01239-010
E-mail: japgomes@uol.com.br

Este trabalho faz parte do Projeto Temático 01/07036-3 patrocinado pela Fundação de Amparo à Pesquisa do Estado de São Paulo (FAPESP).

Recebido para publicação em 12.06.2008

Última versão recebida em 22.09.2008

Aprovação em 24.09.2008



Em 2005, o Instituto da Visão da UNIFESP, com apoio da FAPESP, inaugurou o CASO (Centro Avançado de Superfície Ocular), primeiro laboratório nacional de biologia celular totalmente voltado para a oftalmologia. Em 2006, realizou a padronização de técnicas de cultivo de células-tronco epiteliais límbicas e sua caracterização fenotípica⁽⁶⁾. O objetivo deste trabalho é descrever e discutir indicação, técnica e resultados do primeiro caso de transplante de células-tronco epiteliais límbicas cultivadas ex vivo realizado no Brasil.

RELATO DO CASO

MDPR, 46 anos, feminina e branca, procurou nosso serviço em 2002. Relatava baixa de visão progressiva e irritação ocular em ambos os olhos (AO) há sete anos. Referiu exotropia na infância, tendo sido submetida à cirurgia para correção quando tinha sete anos.

Ao exame oftalmológico, apresentava acuidade visual (AV) com correção 0,3 no olho direito (OD) e 0,5 no olho esquerdo (OE). À biomicroscopia, observava-se deficiência límbica total, com conjuntivalização da córnea, erosões corneanas e ceratopatia punteada inferior em AO. Teste de Schirmer tipo I: 2 mm/5 min no OD e 3 mm/5 min no OE. Citologia de impressão: presença de células caliciformes sobre a córnea, o que comprovou diagnóstico de DCTL total em AO, de provável causa idiopática. Tipagem HLA tipos I, II e DR apresentaram compatibilidade total entre a paciente e irmão, que foi o escolhido como doador. Realizado transplante de limbo-conjuntiva alógena (TALC-dvr) no OD e após 5 meses, no OE. Paralelamente, iniciou-se imunossupressão sistêmica com tacrolimus (FK-506) e micofenolato de mofetila. A paciente evoluiu com melhora da AV e dos sintomas. Em 2005 foi submetida à facoemulsificação com implante de lente intraocular em ambos os olhos, com bom resultado. A acuidade visual da paciente era de 0,3 OD e 0,4 OE.

Em 2006, apresentou episódio de conjuntivite epidêmica AO, pior no OD. Evoluiu com formação de infiltrados subepiteliais e baixa da AV no OD para conta-dedos (CD) a 2 m. Foi tratada com corticosteróide tópico, com melhora do quadro. Porém, desenvolveu conjuntivalização progressiva com comprometimento da AV no OD, que se apresentava CD a 1 m. O OE também desenvolveu conjuntivalização parcial inferior.

Pela pouca disponibilidade de tecido doador compatível, optou-se pela expansão ex vivo de pequenos fragmentos límbicos do irmão, mesmo doador das outras cirurgias, sobre MA. A obtenção do tecido doador foi feita no centro cirúrgico do Instituto Suel Abujamra, sob anestesia local. Foram removidos com o uso de tesoura de Westcot e pinça colibri, dois fragmentos de 2x2 mm de limbo e conjuntiva superior, sendo um do olho direito e outro do olho esquerdo. Os tecidos foram colocados sobre papel de filtro e enviados, dentro de placa de Petri com meio de cultura, imediatamente ao laboratório CASO para serem cultivados sobre MA desepitelizada, seguindo

protocolo aprovado pela Comissão de Ética da UNIFESP, por nós já publicado previamente (Figura 1)⁽⁷⁾.

O transplante de tecido límbico alógeno cultivado ex vivo foi realizado no OD da paciente sob anestesia local. Para tal, procedeu-se peritomia 360°, ceratectomia superficial e fixou-se com sutura contínua de Nylon 10.0 o transplante da MA colonizada, seguido de recobrimento com "patch" de MA (Figura 2).

A paciente evoluiu com epitelização total da córnea e melhora da AV para 0,3 no 1º mês de pós-operatório. No 2º mês, a paciente começou a apresentar episódios de erosão epitelial e a visão permanecia 0,3. Realizou-se citologia de impressão, que evidenciou presença de células caliciformes sobre a córnea do OD. A paciente manteve mesma visão e transparência parcial da córnea. Após o 3º mês, iniciou-se neovascularização superficial periférica com piora da transparência corneana. Mantinha-se quadro de ceratopatia punteada e erosões epiteliais e a paciente começou a se queixar de sensação de corpo estranho e irritação ocular. Colocou-se lente de contato terapêutica e antibiótico tópico profilático. A AV caiu para 0,1 e manteve-se até a última visita após um ano.

DISCUSSÃO

Transplante de células-tronco epiteliais cultivadas ex vivo tem sido considerado o tratamento ideal para DCTL, sendo inclusive incorporado (captação, cultura e cirurgia) na tabela de procedimentos pagos pelo governo italiano e de outros países europeus e asiáticos. Na América Latina, poucos serviços realizam tal procedimento, sendo esse o primeiro realizado no Brasil.

Estudos iniciais com a utilização de transplante autólogo de células-tronco límbicas expandidas ex vivo mostraram re-

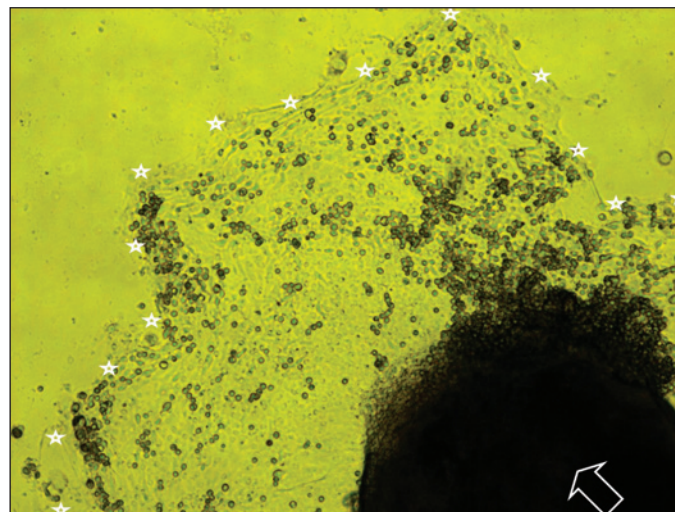


Figura 1 - Expansão epitelial a partir de fragmento límbico de doador vivo (seta). Note crescimento de monocamada de células epiteliais (delimitado pelas estrelas) na placa de cultura (microscopia de fase de contraste com filtro amarelo, aumento 40x - CASO 2006).

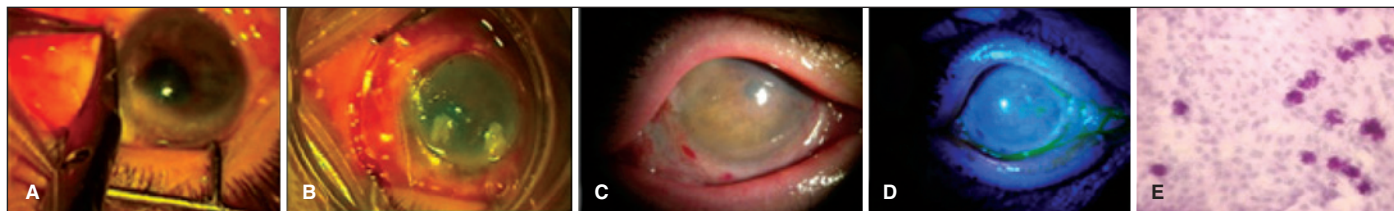


Figura 2. A) Pré-operatório da paciente apresentando deficiência límbica total; B) Peroperatório mostrando colocação MA colonizada ex vivo por células epiteliais límbicas alógenas; C) e D) Aspecto pós-operatório de 1 mês evidenciando completa reepitelização; E) Citologia de impressão no pós-operatório de 3 meses evidenciando recidiva de células calciformes na superfície corneana

sultados variáveis a curto prazo (1 a 2 anos de seguimento), variando de 46% a 100% de sucesso na reconstrução da superfície ocular em casos de DCTL^(5,8-9).

Recentemente, Daya et al, em 2005⁽¹⁰⁾, publicaram uma série de 10 pacientes portadores de DCTL que foram submetidos a transplante de células-tronco límbicas alógenas cultivadas ex vivo, obtendo 70% de sucesso após seguimento médio de 28 meses. A ausência do DNA do doador em espécimes e citologias de impressão corneanas após 9 meses dos transplantes sugere que imunossupressão sistêmica talvez não seja necessária e questiona a origem do epitélio corneano.

Nesse caso, utilizamos a técnica de cultivo de células-tronco epiteliais sobre membrana amniótica desepitelizada a partir de explante límbico do doador⁽⁷⁾. Esta técnica foi escolhida pelos melhores resultados obtidos no laboratório, além de não necessitar cocultivo com fibroblastos de camundongo 3T3⁽⁶⁾. Bom resultado clínico foi evidenciado nas primeiras semanas, porém após 3 meses, observou-se piora da transparência corneana e recidiva da conjuntivalização. Provavelmente as células transplantadas foram substituídas pelas células epiteliais conjuntivais da própria paciente, o que foi comprovado pelo achado de células calciformes na córnea pela citologia de impressão. Mesmo assim, houve melhora do quadro e da acuidade visual em relação ao pré-operatório.

Outros grupos também têm observado sobrevida limitada das células-tronco límbicas cultivadas ex vivo transplantadas, sendo que alguns pacientes apresentaram melhora da transparência e regularidade da superfície ocular. Essas observações podem ser explicadas pela teoria proposta por Daya et al.⁽¹⁰⁾, que propõe que as células progenitoras transplantadas não consigam sobreviver por um período mais longo, mas sim restaurem o micro meio ambiente límbico fazendo com que células-tronco residuais dormentes do receptor sejam estimuladas e se multipliquem. Ou que proporcionem estímulo quimiotático para que células-tronco circulantes no fluxo sanguíneo ou da medula óssea repovoem a superfície ocular danificada.

Em conclusão, este relato (primeiro caso no Brasil) demonstra que o transplante de células-tronco límbicas expandidas ex vivo sobre a MA constitui uma opção no tratamento de deficiência límbica total. Mais estudos são necessários para evidenciar a eficácia, segurança e quais mecanismos estão envolvidos na reconstrução da superfície ocular a partir do transplante de células límbicas cultivadas ex vivo.

ABSTRACT

Case report of a patient who developed failure of an allogenic living related conjunctival limbal transplantation in the right eye after an episode of epidemic keratoconjunctivitis. After a few months, she underwent transplantation of allogenic limbal epithelial stem cells cultivated *ex vivo* on amniotic membrane (first case in Brazil). The patient evolved with total corneal epithelialization and improvement of the visual acuity. Three months after the surgery, peripheral superficial neovascularization with worsening of the corneal transparency was observed. The vision remained 0.1 after one year of the transplantation.

Keywords: Epithelium, corneal; Limbus corneae; Stem cells transplantation; Amnion; Case reports [Publication type]

REFERÊNCIAS

- Gomes JAP, dos Santos MS, Cunha MC, Mascaro VL, Barros J de N, de Sousa LB. Amniotic membrane transplantation for partial and total limbal stem cell deficiency secondary to chemical burn. *Ophthalmology*. 2003;110(3):466-73.
- Tanioka H, Kawasaki S, Yamasaki K, Ang LP, Koizumi N, Nakamura T, et al. Establishment of a cultivated human conjunctival epithelium as an alternative tissue source for autologous corneal epithelial transplantation. *Invest Ophthalmol Vis Sci*. 2006;47(9):3820-7.
- Kenyon KR, Tseng SC. Limbal autograft transplantation for ocular surface disorders. *Ophthalmology*. 1989;96(5):709-22; discussion 722-3.
- Tsubota K, Toda I, Saito H, Shinozaki N, Shimazaki J. Reconstruction of the corneal epithelium by limbal allograft transplantation for severe ocular surface disorders. *Ophthalmology*. 1995;102(10):1486-96.
- Pellegrini G, Traverso CE, Franzi AT, Zingirian M, Canceda R, De Luca M. Long-term restoration of damaged corneal surface with autologous cultivated corneal epithelium. *Lancet*. 1997;349(9057):990-3. Comment in: *Lancet* 1997; 349(9064):1556.
- Cristovam PC, Glória MA, Melo GB, Gomes JAP. Importância do co-cultivo com fibroblastos de camundongo 3T3 para estabelecer cultura de suspensão de células epiteliais do limbo humano. *Arq Bras Oftalmol*. 2008;71(5):689-94.
- Melo GB, Gomes JAP, Glória MA, Martins MC, Haapalainen EF. Avaliação morfológica de diferentes técnicas de desepitelização da membrana amniótica humana. *Arq. Bras. Oftalmol*. 2007;70(3):407-11.
- Schwab IR, Reyes M, Isseroff RR. Successful transplantation of bioengineered tissue replacements in patients with ocular surface disease. *Cornea*. 2000;19(4):421-6.
- Tsai RJ, Li LM, Chen JK. Reconstruction of damaged corneas by transplantation of autologous limbal epithelial cells. *N Engl J Med*. 2000;343(2):86-93.
- Daya SM, Watson A, Sharpe JR, Giledi O, Rowe A, Martin R, James SE. Outcomes and DNA analysis of ex vivo expanded stem cell allograft for ocular surface reconstruction. *Ophthalmology*. 2005;112(3):470-7.