



Transplante autólogo do epitélio pigmentado da retina na degeneração macular relacionada com a idade

Autologous transplantation of retinal pigment epithelium in age related macular degeneration

Rubens Camargo Siqueira¹

RESUMO

Acredita-se que a disfunção do epitélio pigmentado da retina é a principal causa de muitas doenças debilitantes da retina das quais a degeneração macular relacionada com a idade é a mais comum. Nesta doença a disfunção das células do epitélio pigmentado da retina leva a um comprometimento secundário dos fotorreceptores com perda visual grave. O epitélio pigmentado da retina e membrana de Bruch sofrem dano acumulativo com o tempo o qual induz à degeneração macular relacionada com a idade em indivíduos susceptíveis. Nos últimos 20 anos, uma grande quantidade de pesquisas tem sido conduzida na área de transplante do epitélio pigmentado da retina. A técnica tem como objetivo, restaurar a anatomia sub-retiniana e restabelecer a interação crítica entre o epitélio pigmentado da retina e o fotorreceptor, o qual é fundamental para a visão. O transplante autólogo do epitélio pigmentado da retina tem sido usado em alguns casos de degeneração macular relacionada com a idade através de duas técnicas: epitélio pigmentado da retina em suspensão e transplante de espessura total do epitélio pigmentado da retina-córóide. Apesar da viabilidade desta técnica, pesquisas buscando uma fonte de células para repor epitélio pigmentado da retina autólogo como células-tronco embrionárias, células-tronco derivadas da medula óssea e derivadas do cordão umbilical continuam em andamento. A combinação do transplante de células com outras modalidades de tratamento como transferência de genes permanecem como excitante perspectiva futura.

Descritores: Epitélio pigmentado ocular/transplante; Córóide/transplante; Degeneração macular; Transplante autólogo/métodos; Cegueira/etiologia

Trabalho realizado no Centro de Pesquisa Rubens Siqueira - CPRS - São José do Rio Preto (SP) - Brasil.

¹ Professor, Coordenador da Disciplina de Oftalmologia da Faculdade de Medicina de Catanduva (SP) - Brasil; Colaborador em pesquisa do Departamento de Retina da Faculdade de Medicina da Universidade de São Paulo - USP - Ribeirão Preto (SP) - Brasil; Responsável pelo Centro de Pesquisa Rubens Siqueira - CPRS - São José do Rio Preto (SP) - Brasil.

Endereço para correspondência: Rubens Camargo Siqueira. Rua Saldanha Marinho, 2.815 - sala 42 - São José do Rio Preto (SP) CEP 15010-100
E-mail: rubenssiqueira@terra.com.br

Recebido para publicação em 09.01.2008
Última versão recebida em 18.09.2008
Aprovação em 18.11.2008

Nota Editorial: Depois de concluída a análise do artigo sob sigilo editorial e com a anuência dos Drs. Arnaldo Furman Bordon e Michel Eid Farah sobre a divulgação de seus nomes como revisores, agradecemos suas participações neste processo.

INTRODUÇÃO

O transplante de células da retina tem sido realizado experimentalmente em olhos animais e humanos durante as últimas duas décadas. Apesar das evidências em modelos animais que o transplante pode ser efetivo, sua eficácia em humanos ainda apresenta resultados controversos.

Os requisitos básicos para o sucesso do transplante de retina incluem:

- Uma fonte viável de células;
- Uma técnica segura para a introdução destas células;
- Sobrevida das células transplantadas dentro do receptor;
- Nenhuma transdiferenciação das células enxertadas de seu fenótipo normal (de origem);
- Restauração da arquitetura normal da retina;
- Estabilização ou melhora visual⁽¹⁾.

Historicamente o primeiro estudo sobre o comportamento do transplante de células neurais foi realizado em 1946, quando os autores realizaram o transplante de olhos embriônicos no cérebro de ratos⁽²⁾. Embora o uso da câmara anterior para observar o comportamento e crescimento de tecidos transplantados tenha já sido reportado, o primeiro transplante de retina fetal para a câmara anterior de olhos de ratos foi realizado em 1959⁽³⁾.

O conceito de transplante de epitélio pigmentado da retina (EPR) envolvendo experimentos com cultura de células foi realizado inicialmente em 1980⁽⁴⁾. Subsequentemente, células do EPR humano cultivadas foram transplantadas em olhos de macacos, primeiro com técnicas a céu aberto e mais tarde com métodos em olhos fechados⁽⁵⁻⁶⁾.

Finalmente, o potencial terapêutico do transplante de EPR foi demonstrado no Royal College of Surgeons (RCS) em modelo animal com suspensão de células do EPR marcadas com CFDA-SE (5,6-carboxyfluorescein diacetate succinimidyl ester) que foram injetadas no espaço sub-retiniano e foram capazes de fagocitar os segmentos externos dos fotorreceptores⁽⁴⁾. Estes achados foram posteriormente confirmados em outros estudos subsequentes⁽⁷⁾.

Transplante do EPR em seres humanos

O transplante do EPR foi realizado por Peyman em 1991 em dois casos terminais de degeneração macular relacionada com a idade (DMRI). Para o primeiro caso um flap autólogo foi usado e uma melhora visual foi relatada durante alguns meses e no segundo caso um material homólogo alógeno foi usado e nenhuma melhora visual foi observada⁽⁸⁾. Com o desenvolvimento de técnicas cirúrgicas para remover membranas sub-retinianas em olhos com síndrome da presumida histoplasiose ocular e DMRI neovascular, uma intervenção cirúrgica mais controlada para transplante sub-retiniano de células em suspensão e lâmina de tecido tornaram-se mais viáveis. Além disso, instrumentos mais finos e com maior precisão foram desenvolvidos reduzindo o trauma mecânico⁽⁹⁻¹¹⁾.

O transplante do EPR pareceu, portanto ser um caminho lógico para restaurar a visão em pacientes com DMRI. Os resultados visuais decepcionantes após remoção cirúrgica da membrana neovascular sub-retiniana foram explicados pela remoção mecânica do EPR junto com a membrana levando a uma disfunção funcional nestes casos. Para compensar este déficit de EPR na DMRI, foi então tentado o uso de células do EPR fetal de seres humanos em cinco pacientes após a excisão cirúrgica do complexo neovascular. Após 3 meses de seguimento, 4 dos 5 pacientes perderam a fixação, desenvolveram edema macular e apresentaram vazamento de fluoresceína falando a favor de um processo de rejeição. Após 12 meses de seguimento todos os pacientes relataram piora da visão comparada com o pré-operatório⁽¹²⁾. Em outro experimento também realizado pelo mesmo grupo realizaram implante de uma lâmina de EPR de 0,6 mm de diâmetro em 4 pacientes portadores de DMRI na forma seca. O transplante foi posicionado fora da fóvea com a intenção de que uma

mobilização do EPR ou resgate funcional ocorresse. Após 1 ano de seguimento, foi mostrado que não houve efeitos adversos na área implantada entretanto não apresentaram nenhuma melhora visual. Sinais mínimos de rejeição foram observados provavelmente devido ao fato da barreira hemato-retiniana ser mais intacta na forma seca do que na exsudativa da DMRI. Finalmente, para cobrir uma grande área incluindo a fóvea, uma suspensão de concentrado de células de EPR fetal foi usado em 7 casos consecutivos com forma avançada de DMRI na forma seca. Com aproximadamente 50.000 células de EPR transplantadas, a rejeição ocorreu após 8-12 meses e com 500.000 células, a rejeição desenvolveu após 3 meses. Em dois olhos os quais receberam 20.000 e 200 células respectivamente não mostraram rejeição, mas nenhuma melhora visual foi observada⁽¹³⁾.

Aspecto imune do transplante do EPR

O espaço sub-retiniano assim como a câmara anterior possui qualidade de um sítio de privilégio imune (ACAID= anterior chamber-associated immune deviation)⁽¹⁴⁻¹⁵⁾. O privilégio parece ocorrer na monocamada de EPR intacta e, portanto não foi surpreendente, quando o EPR fetal alógeno (da mesma espécie) foi implantado abaixo da cápsula renal (um sítio não privilegiado imunologicamente) e nenhuma rejeição foi observada. O mecanismo de como isso ocorreu parece envolver supressão ativa das repostas imunes (a sensibilização das células do hospedeiro não ocorre) através do CD (cluster of differentiation) 95L (fasL) e possivelmente outros mecanismos como os TGF-beta (transforming growth factor beta) e IL-10 (interleukin-10), que são expressados pelo EPR.

Relatos iniciais de EPR alógeno em ratos RCD sugerem que não existe rejeição em olhos com um ano de seguimento. Um estudo subsequente demonstrou evidência de rejeição crônica mediada pela expressão MHC II (major histocompatibility complex). Evidência da rejeição mediada pela MHC II tem já sido sugerida em outro estudo onde IFN-g ativado em células cultivadas de EPR foram agudamente rejeitados. A estimulação do IFN-g pelo EPR induz a expressão MHC II no EPR e, portanto torna este como antígeno apresentado para células T. Caminhos alternativos para ativação das células T no cenário de molécula MHC insuficiente tem também sido descrito. Além disso, foi demonstrado que a resposta imunológica foi relacionada com a quantidade de células do EPR e também com o aumento do tempo talvez relacionado com acúmulo de MHC. Portanto estes mecanismos juntos podem explicar em parte o porquê que as células fetais transplantadas nos pacientes com DMRI seca obtiveram um tempo maior de sobrevida do que as transplantadas em pacientes com DMRI na forma exsudativa⁽¹⁵⁻¹⁷⁾.

Estratégias têm sido subsequentemente desenvolvidas para aumentar a sobrevida do tecido transplantado. Coelhos que receberam ciclosporina e foram submetidos a transplante alógeno não foram hábeis em prevenir a destruição do tecido implantado no espaço sub-retiniano⁽¹⁸⁾.



Resultados também decepcionantes foram observados em outro estudo onde foi utilizado esquema tríplice de imunossupressão, em células do EPR fetal de porco que foram implantados em coelhos albinos⁽¹⁹⁾.

A partir destes dados demonstrados, com relação à resposta imune, em diversos estudos, que os transplantes do EPR realizados entre espécies ou indivíduos diferentes, apresentaram rejeição em praticamente todos os experimentos mesmo com uso de drogas imunossupressoras, a possibilidade de utilização do implante autólogo foi considerada como uma opção em potencial para o transplante de células do EPR⁽²⁰⁾.

Transplante do epitélio pigmentado da íris

Uma estratégia interessante para eliminar a rejeição tem sido o uso de transplante autólogo do epitélio pigmentado da íris (EPI), para repor áreas com defeito do epitélio pigmentado da retina. Diversos pesquisadores demonstraram a habilidade em fagocitar os segmentos externos dos fotorreceptores. Entretanto, comparado com o EPR, o EPI digere mais lentamente os segmentos externos. Embora o EPR e EPI sejam provenientes de uma embriogênese em comum (neuroectoderma), começam a desenvolver relativamente cedo em um distinto e estabelecido marcador molecular com suas funções, gerando, portanto diferentes fenótipos adultos. Como resultado o EPI de acordo com o demonstrado em diversos laboratórios, é incapaz de expressar enzimas fundamentais para o ciclo visual. Este conceito é envolvente devido à facilidade para ser colhar o EPI autólogo através de uma iridectomia periférica. A cirurgia pode ser realizada em um procedimento de um tempo e as células do EPI são injetadas no espaço sub-retiniano imediatamente após a remoção da membrana neovascular ou em dois tempos onde a iridectomia é realizada em combinação com a cirurgia de catarata e o EPI é expandido em cultura de células. O transplante via cirurgia sub-retiniana pode então ser programada em uma época melhor, mesmo anos mais tarde, pois tem sido demonstrado que a criopreservação do EPI não perde a sua função durante um período longo de estocagem em nitrogênio líquido. Algum grau de melhora visual foi relatado em alguns estudos com pacientes com degeneração macular. Outros relatos também demonstraram uma evidência de diminuição da recorrência do complexo neovascular ao longo de 3 anos de seguimento⁽²¹⁻²⁶⁾.

Estudos laboratoriais

A eficácia da coleta das células do EPR viáveis em aspirados das áreas posteriores são críticos para o sucesso do transplante autólogo do EPR. Em um estudo foi testado a técnica sub-retiniana de mobilização e aspiração das células do EPR da área nasal da retina em 14 olhos de cadáver e analisados a eficácia da coleta das células utilizando esta técnica. Em um total de número de células colhidas variando de 11.000 a 29.000 (média de 19.976) com uma notável constante de coleta eficaz (aproximadamente 61 milhões de células por diâmetro de disco) e uma alta viabilidade (82,07%). Este achado demonstrou que um número razoável de células do EPR viáveis e adequadas para o trans-

plante autólogo do EPR podem ser eficientes mesmo sendo a coleta feita em pequenas áreas. Entretanto estes achados deveriam ser analisados em um contexto clínico, pois as alterações pós-morte observadas neste experimento onde foi utilizado olhos de cadáveres poderiam não refletir a aderência em vivo das células do EPR. Uma solução livre de Ca^{++}/Mg^{++} foi usada para criar um pequeno descolamento localizado no setor nasal, prevenindo assim a ruptura mecânica do EPR e facilitando a coleta do EPR⁽²⁷⁻²⁸⁾.

Transplante autólogo do EPR na degeneração macular relacionada com a idade (DMRI)

Para restaurar as condições normais do espaço sub-retiniano, alguns grupos de pesquisadores consideraram viável a utilização do transplante autólogo do EPR para o tratamento da degeneração macular relacionada com a idade (DMRI) em sua forma exsudativa⁽²⁵⁾.

a) Técnica de transplante autólogo utilizando o EPR em suspensão

A técnica do EPR em suspensão foi criada com objetivo de proporcionar uma entrega das células do EPR autólogo para o espaço sub-retiniano (subfoveal) diminuindo as complicações durante a coleta e também conseguindo injetar de forma segura as células do EPR para o espaço subfoveal sem o refluxo destas células para a cavidade vítrea.

Usando a técnica da cirurgia vitreoretiniana já utilizada na era pré perfluorcarbono líquido, onde o fluido era aspirado via retinotomia nasal, foi realizado por um grupo da Áustria a técnica de transplante autólogo com EPR em suspensão. A coleta do EPR foi realizada através de uma retinotomia nasal ao disco óptico. Após a vitrectomia com remoção da hialóide posterior, um pequeno descolamento da retina foi criado através de uma infusão de solução balanceada (BSS) via pequena retinotomia facilitando a separação da retina do EPR. As células do EPR foram então mobilizadas com uma cânula com abertura para baixo sobre uma área de aproximadamente 4 diâmetros de disco. As células foram então lentamente aspiradas via tubo de vitrectomia para evitar a perda de células. A localização central da área garante o controle visual de todo o procedimento com um relativo baixo risco de complicações cirúrgicas, devido ao fato de que a localização nasal da retinotomia pode ser tamponada com gás juntamente com a retinotomia parafoveal (utilizada para remoção do complexo neovascular). Enquanto o EPR aspirado é centrifugado com posterior contagem das células, uma segunda retinotomia é criada superiormente. Após o complexo neovascular coróide ser removido, uma pequena bolha de perfluorcarbono é injetada imediatamente após a remoção para evitar hemorragia sub-retiniana e garantir a introdução das células do EPR em suspensão transplantadas. Após o transplante das células em suspensão ser realizado na área submacular através de uma cânula sub-retiniana conectada em uma seringa, o perfluorcarbono líquido é deixado por alguns minutos para aplanar as células no espaço sub-retiniano e também evitar o seu refluxo

e dispersão. Uma troca fluido-ar e na sequência uma troca argás é então realizada e o paciente orientado para ficar em posição supina para ajudar a aderir as células na membrana de Bruch. Aproximadamente 1.600 a 6.000 células podem ser transplantadas com esta técnica⁽²⁹⁾.

Em um estudo piloto envolvendo 14 pacientes portadores de degeneração macular relacionada com a idade com complexo neovascular coróide submetidos a remoção do complexo neovascular seguido de transplante autólogo do EPR mostrou que com um tempo médio de seguimento de 17 meses, a melhor acuidade visual corrigida melhorou 2 ou mais linhas em 57,1% dos casos (8 olhos), permanecendo a mesma acuidade em 35% (5 olhos) e decresceu 2 ou mais linhas em 7,15 (1 olho). Em 21% dos casos, a acuidade visual útil para leitura (Jaeger 1 e 4) foi alcançada.

Nenhuma complicação significativa foi observada no per e pós-operatório destes casos e nenhuma recorrência do complexo neovascular ocorreu neste período de seguimento de 17 meses⁽³⁰⁾.

Baseado nestes resultados, os mesmos autores conduziram um estudo prospectivo onde o transplante do EPR realizado após a retirada do complexo neovascular foi comparado com um grupo controle no qual somente a remoção do complexo neovascular foi realizado sem transplante do EPR.

Após 12 meses de observação, os resultados de 54 casos mostraram que o grupo de excisão da membrana com simultâneo transplante do EPR, a melhora visual de 2 ou mais linhas foi obtido em 52,5%, permanecendo a mesma em 32,5% e deterioraram em 21,5%. A análise estatística mostrou uma tendência a favor do grupo transplantado, mas não foi significativo. Entretanto quando foi avaliada acuidade de leitura e eletrorretinograma multifocal foi observado uma melhor resposta estatisticamente significativa a favor do grupo transplantado. A tomografia de coerência óptica (OCT) mostrou uma espessura maior da retina no grupo transplantado.

Estes resultados demonstraram que a excisão da membrana combinada com transplante simultâneo de uma suspensão de EPR autólogo é superior à excisão da membrana somente.

Uma técnica diferente foi descrita por outro autor em um estudo piloto de 8 casos onde 80.000-160.000 células do EPR foram mecanicamente removidas da periferia da retina e translocada abaixo da mácula seguido pela injeção de 2 mg de poli-L-lisina para promover maior aderência das células. A visão permaneceu a mesma em 5 casos, mas deterioraram em 3 casos devido ao descolamento de retina com PVR. O autor concluiu que não houve, portanto resultado funcional positivo com esta técnica⁽³¹⁻³⁴⁾.

b) Técnica do transplante autólogo utilizando um enxerto contendo EPR-membrana de Bruch e coróide

O transplante utilizando um enxerto contendo EPR-membrana de Bruch e coróide proporciona um implante estruturalmente mais organizado além de manter a polaridade das células do EPR o que não ocorre na técnica em suspensão. Inicialmente esta técnica foi realizada usando enxerto homó-

logo, entretanto os resultados foram decepcionantes devido a reação imune e também formação de multicamadas devido a dobras e contração do enxerto.

Embora experimentalmente o transplante do EPR somente seja possível, em olhos humanos este procedimento ainda não foi conseguido devido a grande dificuldade técnica, pois as células do EPR são frágeis quando tocadas com material cirúrgico impossibilitando transplantar a camada uniformemente, assim com a remoção conjunta da membrana de Bruch e coróide (transplante do EPR de espessura total) foi possível preservar estruturalmente a camada do EPR tornando-se possível este procedimento.

O transplante autólogo do EPR usando enxerto de espessura total foi realizado inicialmente em um estudo piloto com 9 pacientes portadores de degeneração macular relacionada com a idade e neovascularização da coróide e na sequência outros estudos utilizando técnicas modificadas demonstraram a viabilidade da técnica. Após a remoção do complexo neovascular coróide, um enxerto de EPR e coróide são removidos da média periferia superior da retina após diatermia das margens e posterior fotocoagulação ao redor da área retirada. O enxerto é então transplantado via retinotomia previamente utilizada para remoção do complexo neovascular para a região submacular através de um fórceps e com posterior aplanamento do implante utilizando uma espátula. O taponamento com óleo de silicone foi realizado no final do procedimento com objetivo de aplanar a retina e evitar hemorragia no pós-operatório.

Após 3 meses o óleo de silicone foi removido e a cirurgia de catarata com implante da lente intraocular realizado nos pacientes fáticos. Após o seguimento entre 7 a 13 meses a fixação sobre a área transplantada foi observada em 4 dos 6 pacientes e também analisados pela autofluorescência. Em 3 pacientes houve ganho de 2 linhas na visão como também estabilização da acuidade nos outros pacientes estudados durante este tempo de seguimento⁽³⁴⁻³⁵⁾.

Em outro estudo, 45 pacientes foram submetidos ao transplante autólogo do EPR de espessura total. As indicações foram: atrofia geográfica (3 pacientes), descolamento do epitélio pigmentado (16 pacientes), forma mista da neovascularização coróide, ou seja, com componente clássico e oculto (2 pacientes), forma oculta (14 pacientes) e forma clássica (5 pacientes). A acuidade visual no pré-operatório variou de 20/800 a 20/40, 6 meses de pós-operatório variou de percepção luminosa a 20/50 e 4 olhos (8,8%) tiveram 15 letras de melhora. A revisão cirúrgica foi necessária em 22 olhos (48,8%), 17 deles (37,7%) devido a PVR⁽¹⁾.

Realizamos um estudo piloto em 7 casos com esta técnica para tratamento da degeneração macular relacionada com a idade na forma seca e exsudativa. Utilizamos 2 métodos diferentes para a retirada e reposicionamento do enxerto na área doadora: o primeiro usamos fórceps sub-retiniano (Figura 1) e no segundo, uma espátula especialmente desenvolvida com sistema de aspiração ativa controlada no pedal do vitreóforo capaz de aspirar o enxerto fixando-o na espátula durante sua retirada e após acionamos o dispositivo de refluxo expulsan-



do o enxerto no momento de sua inserção no espaço sub-retiniano da área doadora (Figura 2). Observamos que existe um alto índice de complicação no per-operatório como, por exemplo, hemorragia na confecção e remoção do tecido doador e também no pós-operatório como descolamento da retina com vitreoretinopatia proliferativa (PVR). Apesar da melhora no ponto de fixação de alguns pacientes, não apresentaram um ganho significativo na acuidade visual⁽³⁶⁾.

Uma outra variação da técnica já descrita é o transplante autólogo do EPR assistido por excimer laser (EAST). Nesta técnica, foi utilizado um excimer laser de 308 nm para ablação do tecido coroidal melhorando a difusão do tecido transplantado e também facilitando o seu posicionamento no momento do transplante⁽³⁷⁾.

Direções futuras

Diversos pesquisadores estão desenvolvendo uma matriz para semeadura, crescimento e diferenciação para as células

do epitélio pigmentado da retina. Substratos que serviriam como um suporte para as células do EPR substituiria a membrana de Bruch já danificada (portanto funcionariam como prótese da membrana de Bruch).

Vários substitutos da membrana de Bruch como suporte para o crescimento das células do EPR têm sido testados como colágeno, gelatina, fibrinogênio, PLGA (acidopolilático glicólico), hidrogel, membrana limitante interna dentre outros. Entretanto muitos requisitos para um tecido ser candidato a substituir a membrana de Bruch devem ser preenchidos como suporte e manutenção do EPR, permitir o transporte de fluido com porosidade semelhante à membrana de Bruch juvenil, facilidade na manipulação cirúrgica, ser bem tolerado no espaço sub-retiniano e biodegradável com o tempo.

Células-tronco semelhantes ao EPR foram obtidas de células-tronco embrionárias e derivadas da medula óssea. Esta terapia celular consiste em uma promissora fonte de substituição ou repopulação do EPR. Entretanto os desafios da

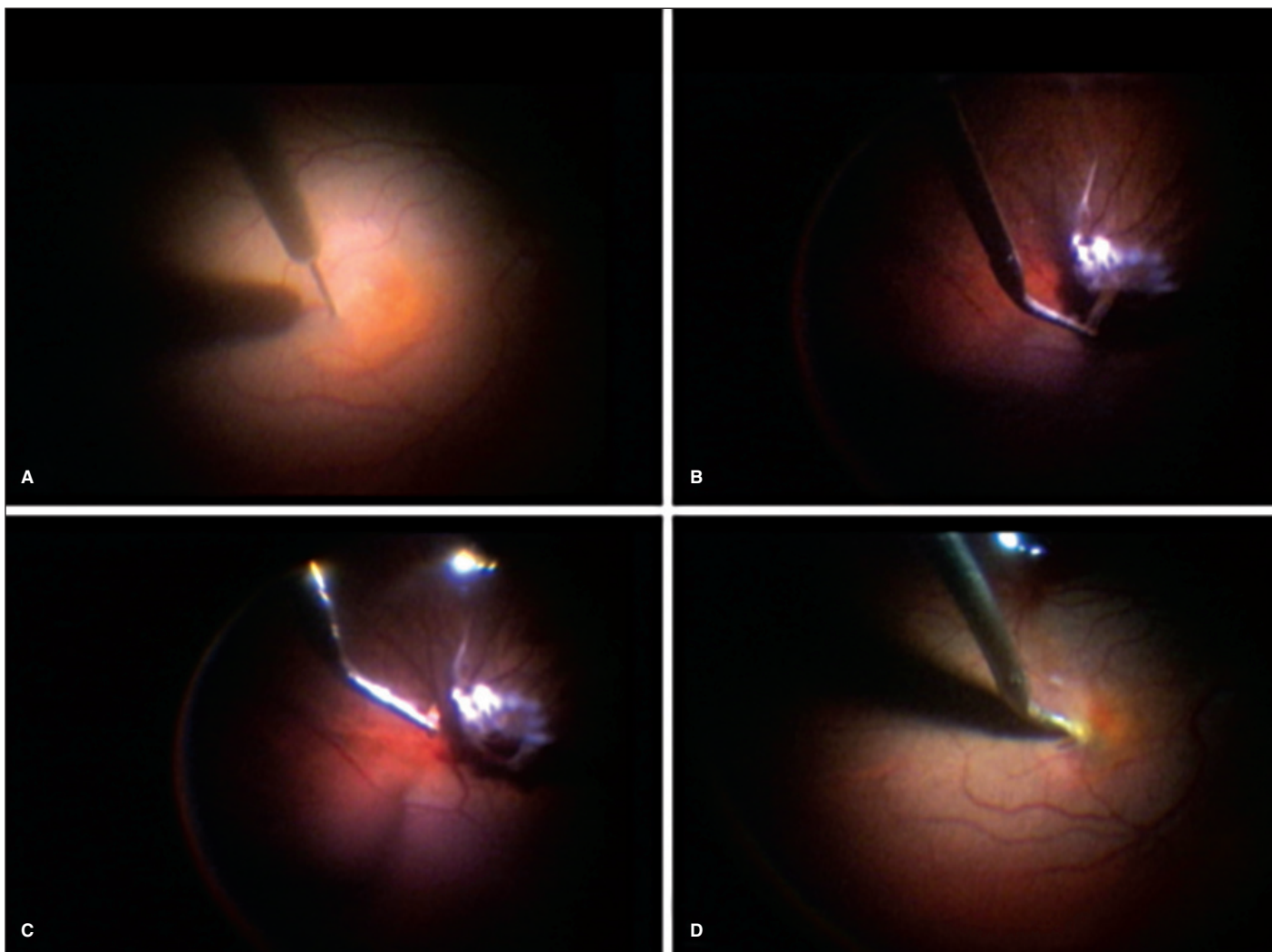


Figura 1 - Sequência da cirurgia do transplante autólogo do epitélio pigmentado da retina utilizando fórceps sub-retiniano para remoção e implante do enxerto de epitélio pigmentado da retina/coróide



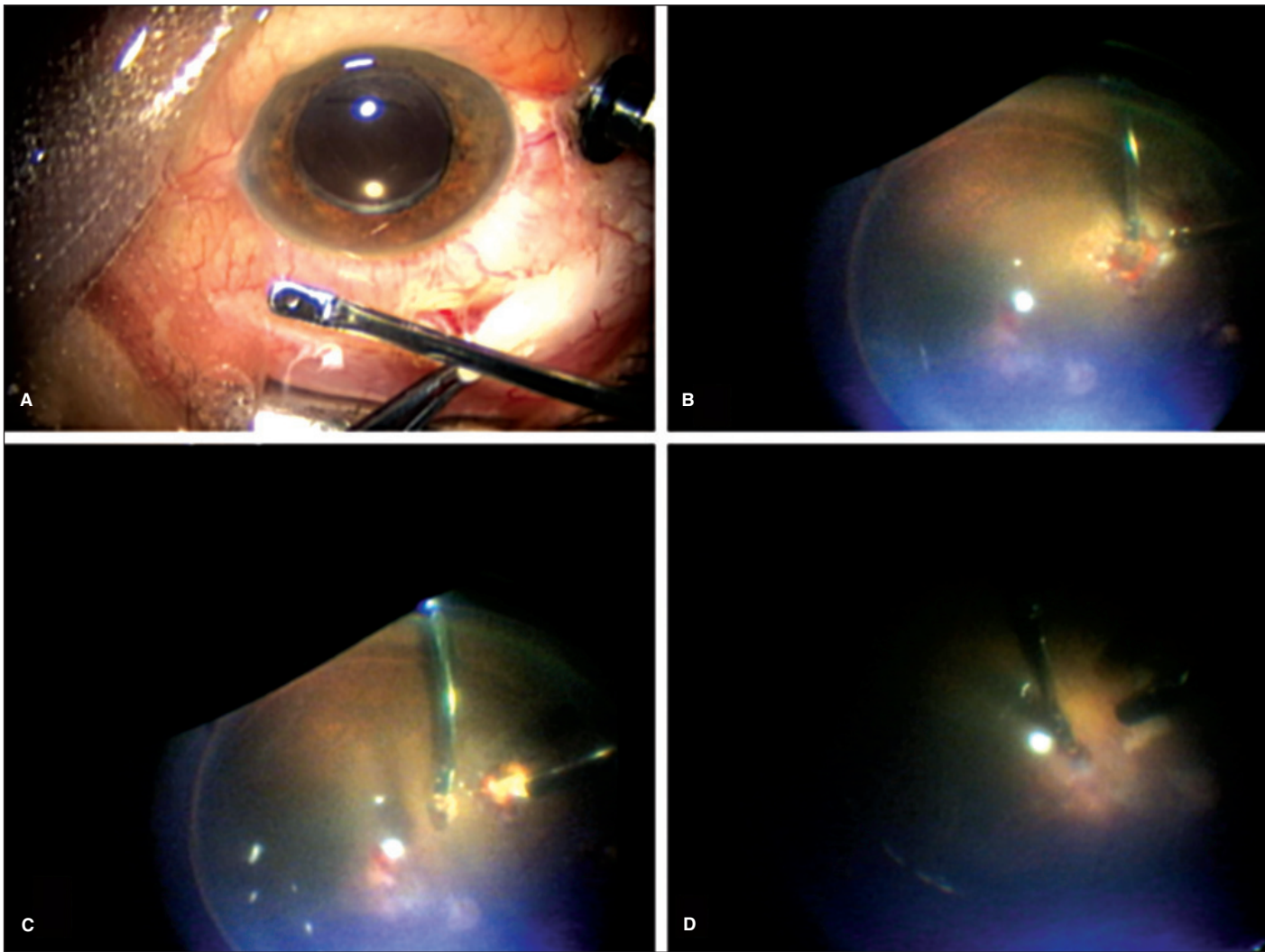


Figura 2 - Sequência da cirurgia do transplante autólogo do epitélio pigmentado da retina utilizando espátula especialmente desenvolvida com aspiração ativa para remoção e implante do enxerto de epitélio pigmentado da retina/coróide

utilização das células-tronco, também barram nos fatores limitantes semelhantes aos do implante de células do EPR em suspensão, tais como o suporte celular, as modificações da membrana de Bruch relacionadas com a idade dentre outros. Sem dúvida uma solução mais completa seria o desenvolvimento de uma bioprótese contendo os componentes EPR-membrana de Bruch e coróide⁽³⁸⁻⁴⁰⁾.

Outra opção terapêutica em potencial em estudo são as neuroesferas. Estas são agregados celulares que crescem em suspensão na presença de fatores de crescimento, como FGF-2 (fibroblast growth factor-2) e EGF (epidermal growth factor). Tais células podem diferenciar-se nos três tipos celulares do SNC: neurônios, astrócitos e oligodendrócitos. Cada neuroesfera é derivada de uma única célula-tronco que, por divisão assimétrica, dá origem à outra célula-tronco e a um progenitor mais comprometido com uma linhagem específica. Cada progenitor dá origem somente a outros progenitores. Assim sendo, apenas uma pequena fração da neuroesfera cor-

responde às verdadeiras células-tronco; a maioria são progenitores mais comprometidos⁽⁴¹⁾.

Em resumo, o transplante autólogo do epitélio pigmentado da retina consiste em uma terapia em potencial para o tratamento da degeneração macular relacionada com a idade em suas duas formas, entretanto esta técnica encontra-se ainda em estágio experimental e não existe ainda um protocolo clínico efetivo até a presente data que suporte sua utilização.

ABSTRACT

Retinal pigment epithelial dysfunction is believed to be the main cause of many debilitating retinal diseases of which age-related macular degeneration is the most common. In this disease, the retinal pigment epithelial dysfunction leads to photoreceptors damage causing severe vision loss. The retinal pigment epithelium and Bruch's membrane suffer cumulative damage over lifetime, which is thought to induce age-

related macular degeneration in susceptible individuals. In the past 20 years, a huge amount of research has been conducted in the area of transplantation of RPE. This technique aims to restore the subretinal anatomy and reestablish the critical interaction between the retinal pigment epithelium and the photoreceptor, which is fundamental to sight. Retinal pigment epithelial transplantation has been performed with two different techniques: retinal pigment epithelial suspension and autologous full-thickness retinal pigment epithelial-choroid transplantation in some cases of the age-related macular degeneration (AMD). Despite the feasibility of this technique, search for a cell source to replace autologous retinal pigment epithelium such as embryonic stem cells, marrow-derived stem cells and umbilical cord-derived cells continues. The combination of cell transplantation with other modalities of treatment such as gene transfer remains an exciting future prospect.

Keywords: Pigment epithelium of eye/transplantation; Choroid/transplantation; Macular degeneration; Transplantation, autologous/methods; Blindness/etiology

REFERÊNCIAS

- Binder S, Stanzel BV, Krebs I, Glittenberg C. Transplantation of the RPE in AMD. *Prog Retin Eye Res.* 2007;26(5):516-54. Review.
- Tansley K. The development of the rat eye in graft. *J Exp Biol.* 1946;22:221-4.
- Royo PE, Quay WB. Retinal transplantation from fetal to maternal mammalian eye. *Growth.* 1959;23:313-36.
- Li LX, Turner JE. Inherited retinal dystrophy in the RCS rat: prevention of photoreceptor degeneration by pigment epithelial cell transplantation. *Exp Eye Res.* 1988;47(6):911-7.
- Gouras P, Algere P. Retinal cell transplantation in the macula: new techniques. *Vision Res.* 1996;36(24):4121-5.
- Lopez R, Gouras P, Brittis M, Kjeldbye H. Transplantation of cultured rabbit retinal epithelium to rabbit retina using a closed-eye method. *Invest Ophthalmol Vis Sci.* 1987;28(7):1131-7.
- Sauvé Y, Klassen H, Whiteley SJ, Lund RD. Visual field loss in RCS rats and the effect of RPE cell transplantation. *Exp Neurol.* 1998;152(2):243-50.
- Peyman GA, Blinder KJ, Paris CL, Alturki W, Nelson NC Jr, Desai U. A technique for retinal pigment epithelium transplantation for age-related macular degeneration secondary to extensive subfoveal scarring. *Ophthalmic Surg.* 1991;22(2):102-8.
- Thomas MA, Dickinson JD, Melberg NS, Ibanez HE, Dhaliwal RS. Visual results after surgical removal of subfoveal choroidal neovascular membranes. *Ophthalmology.* 1994;101(8):1384-96.
- Thomas MA, Kaplan HJ. Surgical removal of subfoveal neovascularization in the presumed ocular histoplasmosis syndrome. *Am J Ophthalmol.* 1991;111(1):1-7.
- Algere PV, Berglin L, Gouras P, Sheng Y. Transplantation of fetal retinal pigment epithelium in age-related macular degeneration with subfoveal neovascularization. *Graefes Arch Clin Exp Ophthalmol.* 1994;32(12):707-16. Comment in: *Graefes Arch Clin Exp Ophthalmol.* 1994;32(12):706.
- Algere PV, Berglin L, Gouras P, Sheng Y, Kopp ED. Transplantation of RPE in age-related macular degeneration: observations in disciform lesions and dry RPE atrophy. *Graefes Arch Clin Exp Ophthalmol.* 1997;35(3):149-58.
- Algere PV, Gouras P, Dafgård Kopp E. Long-term outcome of RPE allografts in non-immunosuppressed patients with AMD. *Eur J Ophthalmol.* 1999;9(3):217-30.
- Grisanti S, Ishioka M, Kosiewicz M, Jiang LQ. Immunity and immune privilege elicited by cultured retinal pigment epithelial cell transplants. *Invest Ophthalmol Vis Sci.* 1997;38(8):1619-26.
- Yamamoto S, Du J, Gouras P, Kjeldbye H. Retinal pigment epithelial transplants and retinal function in RCS rats. *Invest Ophthalmol Vis Sci.* 1993;34(11):3068-75.
- Zhang X, Bok D. Transplantation of retinal pigment epithelial cells and immune response in the subretinal space. *Invest Ophthalmol Vis Sci.* 1998;39(6):1021-7. Comment in: *Invest Ophthalmol Vis Sci.* 1999;40(12):3067-9. *Invest Ophthalmol Vis Sci.* 1999;40(12):3069.
- Liversidge J, Forrester JV. Antigen processing and presentation in the eye: a review. *Curr Eye Res.* 1992;11 Suppl:49-58.
- Kumaki S, Armitage R, Ahdieh M, Park L, Cosman D. Interleukin-15 up-regulates interleukin-2 receptor alpha chain but down-regulates its own high-affinity binding sites on human T and B cells. *Eur J Immunol.* 1996;26(6):1235-9.
- Crafoord S, Algere PV, Kopp ED, Seregard S. Cyclosporine treatment of RPE allografts in the rabbit subretinal space. *Acta Ophthalmol Scand.* 2000;78(2):122-9.
- Del Priore LV, Ishida O, Johnson EW, Sheng Y, Jacoby DB, Geng L, et al. Triple immune suppression increases short-term survival of porcine fetal retinal pigment epithelium xenografts. *Invest Ophthalmol Vis Sci.* 2003;44(9):4044-53.
- Crafoord S, Geng L, Seregard S, Algere PV. Experimental transplantation of autologous iris pigment epithelial cells to the subretinal space. *Acta Ophthalmol Scand.* 2001 Oct;79(5):509-14.
- Rezai KA, Kohan L, Wiedemann P, Heimann K. Iris pigment epithelium transplantation. *Graefes Arch Clin Exp Ophthalmol.* 1997;35(9):558-62.
- Thumann G, Bartz-Schmidt KU, Heimann K, Schraermeyer U. Phagocytosis of rod outer segments by human iris pigment epithelial cells in vitro. *Graefes Arch Clin Exp Ophthalmol.* 1998;36(10):753-7.
- Dintelmann TS, Heimann K, Kayatz P, Schraermeyer U. Comparative study of ROS degradation by IPE and RPE cells in vitro. *Graefes Arch Clin Exp Ophthalmol.* 1999;37(10):830-9.
- Thumann G, Aisenbrey S, Schraermeyer U, Lafaut B, Esser P, Walter P, Bartz-Schmidt KU. Transplantation of autologous iris pigment epithelium after removal of choroidal neovascular membranes. *Arch Ophthalmol.* 2000;118(10):1350-5.
- Abe T, Tomita H, Kano T, Yoshida M, Ohashi T, Nakamura Y, et al. Autologous iris pigment epithelial cell transplantation in monkey subretinal region. *Curr Eye Res.* 2000;20(4):268-75.
- Assadoullina A, Binder S, Stanzel B, Abri A, Krugluger W, Scholz S, Feichtinger H. Harvesting efficacy and viability of retinal pigment epithelial cells in aspirates from posterior retinal areas - a study on human eyes. In: Binder S, editor. *The macula: diagnosis, treatment and future trends.* New York; Wien: Springer; 2004. p.45-50.
- Fang XY, Hayashi A, Cekic O, Morimoto T, Ohji M, Kusaka S, et al. Effect of Ca(2+)-free and Mg(2+)-free BSS Plus solution on the retinal pigment epithelium and retina in rabbits. *Am J Ophthalmol.* 2001;131(4):481-8.
- Binder S, Stolba U, Krebs I, Kellner L, Jahn C, Feichtinger H, et al. Transplantation of autologous retinal pigment epithelium in eyes with foveal neovascularization resulting from age-related macular degeneration: a pilot study. *Am J Ophthalmol.* 2002;133(2):215-25. Comment in: *Am J Ophthalmol.* 2002;134(3):468; author reply 468-9.
- Binder S, Krebs I, Hilgers RD, Abri A, Stolba U, Assadoullina A, et al. Outcome of transplantation of autologous retinal pigment epithelium in age-related macular degeneration: a prospective trial. *Invest Ophthalmol Vis Sci.* 2004;45(11):4151-60.
- van Meurs JC, ter Averst E, Hofland LJ, van Hagen PM, Mooy CM, Baarsma GS, et al. Autologous peripheral retinal pigment epithelium transplantation in patients with subfoveal neovascular membranes. *Br J Ophthalmol.* 2004;88(1):110-3.
- Gouras P, Tanabe T. Survival and integration of neural retinal transplants in rd mice. *Graefes Arch Clin Exp Ophthalmol.* 2003 May;41(5):403-9. Epub 2003 Apr 16
- Del Priore LV, Kaplan HJ, Tezel TH, Hayashi N, Berger AS, Green WR. Retinal pigment epithelial cell transplantation after subfoveal membranectomy in age-related macular degeneration: clinicopathologic correlation. *Am J Ophthalmol.* 2001;131(4):472-80.
- Stanga PE, Kychenthal A, Fitzke FW, Halfyard AS, Chan R, Bird AC, Aylward GW. Retinal pigment epithelium translocation after choroidal neovascular membrane removal in age-related macular degeneration. *Ophthalmology.* 2002;109(8):1492-8. Comment in: *Ophthalmology.* 2003;110(11):2262.
- Joussen AM, Heussen FM, Joeres S, Llacer H, Prinz B, Rohrschneider K, et al. Autologous translocation of the choroid and retinal pigment epithelium in age-related macular degeneration. *Am J Ophthalmol.* 2006;142(1):17-30.
- Siqueira RC. Autologous transplantation of the retinal pigment epithelium and choroid in the treatment of choroidal neovascularization [abstract]. In: 9th International Ocular Inflammation Society (IOIS) Congress, 2007, Paris. Abs-



130 *Transplante autólogo do epitélio pigmentado da retina na degeneração macular relacionada com a idade*

- tract Book of the 9th International Ocular inflammation Society (IOIS). Paris: IOIS; 2007. p.117.
37. Holz FG, Bindewald A, Schutt F, Specht H. Intraocular microablation of choroidal tissue by a 308 nm AIDA excimer laser for RPE-transplantation in patients with age-related macular degeneration. *Biomed Tech (Berl)*. 2003;48(4):82-5.
38. Schraermeyer U, Thumann G, Luther T, Kociok N, Armhold S, Kruttwig K, et al. Subretinally transplanted embryonic stem cells rescue photoreceptor cells from degeneration in the RCS rats. *Cell Transplant*. 2001;10(8):673-80.
39. Chan-Ling T, Baxter L, Afzal A, Sengupta N, Caballero S, Rosinova E, Grant MB. Hematopoietic stem cells provide repair functions after laser-induced Bruch's membrane rupture model of choroidal neovascularization. *Am J Pathol*. 2006;168(3):1031-44.
40. Harris JR, Brown GA, Jorgensen M, Kaushal S, Ellis EA, Grant MB, Scott EW. Bone marrow-derived cells home to and regenerate retinal pigment epithelium after injury. *Invest Ophthalmol Vis Sci*. 2006;47(5):2108-13.
41. Schwindt TT, Barnabé GF, Mello L. Proliferar ou diferenciar? perspectivas de destino das células-tronco. *J Bras Neurocirurg*. 2005;16(1):13-9.

