An Soc Mex Oftalmol 1986 Diciembre; 60(4):165-167

CASOS ANATOMOCLINICOS

Editor: Dr Sadí de Buen

MOLUSCO CONTAGIOSO DEL PARPADO SUPERIOR DERECHO

Dr Sadí de Buen *
Dra Marcela Macías-Roaro **

HISTORIA CLINICA

Paciente del sexo femenino, de 39 años de edad, que presentaba una tumoración en la unión del tercio medio con el tercio externo del borde libre del párpado superior derecho, dura, umbilicada y de 8 meses de evolución (Fig. 1).

Con los diagnósticos de queratosis folicular invertida o molusco contagioso se practicó biopsia excisional.

ANATOMIA PATOLOGICA (B-79-100)

La pieza recibida medía 5 x 5 x 3 mm y presentaba numerosas pestañas desplazadas por un nódulo excrecente, redondeado, de 3.5 mm de diámetro, con una pequeña depresión crateriforme central que contenía material blanquecino de aspecto granular (Fig. 2). Al corte y mediante el auxilio del microscopio estereoscópico se pudo apreciar una formación bien limitada, blanquecina, lobulada, originada en la epidermis palpebral y que no alcanzaba el lecho quirúrgico.

Microscópicamente se identifica una lesión epidérmica, bien limitada, caracterizada por acantosis con formación de lóbulos piriformes que crecen hacia la dermis (Fig. 3). En las células cercanas al estrato basal hay pequeños cuerpos de inclusión eosinófilos, intracitoplásmicos. Conforme se desplazan hacia la superficie, estas inclusiones (cuerpos de molusco) aumentan en número y tamaño, comprimiendo y desplazando el núcleo hacia la periferia de las células, hasta hacerlo falciforme (Fig. 4). En la capa granular de la epidermis las inclusiones, que ya han adquirido un gran tamaño, se tornan basófilas, atraviesan la capa córnea y quedan libres en la zona central, umbilicada, de la lesión (Fig. 3). Existen varios folículos pilosebáceos desplazados hacia afuera de la lesión y en los bordes quirúrgicos hay epidermis normal (Fig. 3). En la profundidad hay fibras musculares estriadas que corresponden al orbicular del párpado.

DIAGNOSTICO

Molusco contagioso, extirpado por completo.

COMENTARIO

El molusco contagioso es una enfermedad viral de la piel producida por un poxvirus, que afecta más frecuentemente la cara, manos y el tronco, pero que también se presenta en sitios de unión mucocutánea (región anogenital). Es transmisible, autoinoculable y no tiende a la curación espontánea. Está caracterizado por nódulos y pápulas, firmes, de aspecto céreo, pruriginosos, que miden de 2 a 4 mm de diámetro, con el centro umbilicado. Cuando alcanzan su desarrollo completo presentan una zona central llena de material queratinizado blanquecino que es liberado hacia la superficie.

En lo que se refiere al campo oftalmológico, esta lesión se presenta en la piel y borde libre de los párpados y en la conjuntiva bulbar. Cuando el nódulo está en el borde libre del párpado las partículas virales son liberadas en el saco conjuntival, pudiendo ocasionar conjuntivitis de tipo folicular y ocasionalmente queratitis superficial y panus que recuerda al tracoma.[4, 6, 7, 8]

* Jefe de Servicio, Patología Ocular, Hospital General de México, SS y Profesor titular de Patología, Facultad de Medicina, UNAM.
** Residente de 4o. año, Departamento de Patología Ocular, Unidad de Oftalmología, Hospital General de México, SS, Ayudante de Profesor de Patología, Facultad de Medicina, UNAM.

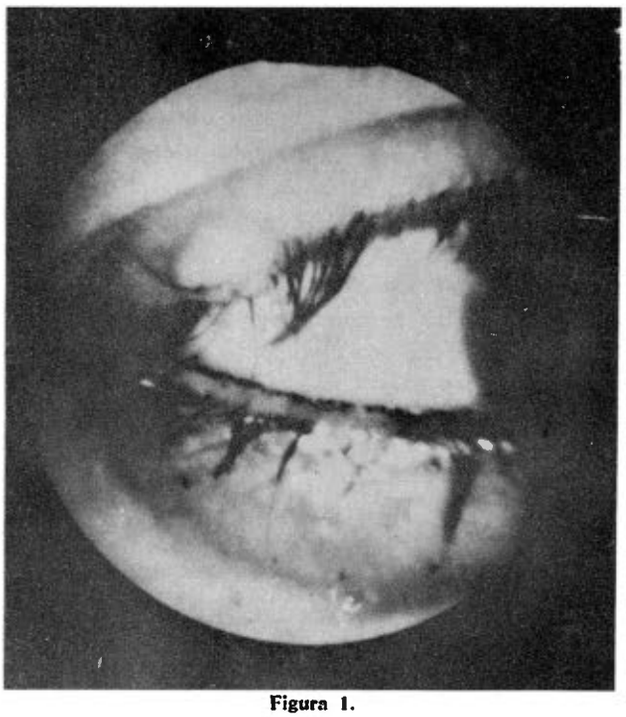

Figura 1.

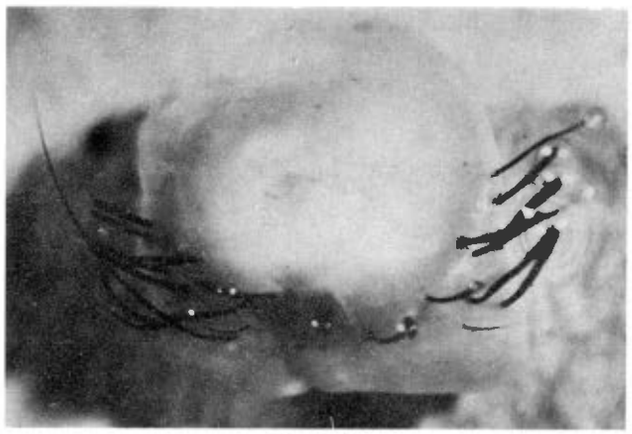

Figura 2.

Figura 3.

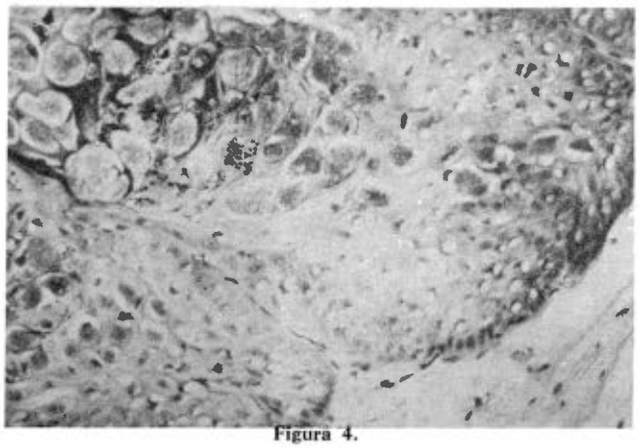

Figura 4.

Las alteraciones histopatológicas consisten en hiperplasia epitelial con crecimiento de la epidermis hacia la dermis, formando lóbulos piriformes de células epiteliales las cuales en estratos inferiores al espinoso presentan pequeños cuerpos de inclusión eosinófilos intracitoplásmicos que aumentan de volumen y desplazan el núcleo de las células de estratos más superficiales. Estos cuerpos de inclusión cambian de eosinófilos a basófilos en la capa granulosa.[5,7]

En la capa córnea hay cuerpos basófilos de molusco entremezclados con láminas córneas eosinófilas, los cuales en el centro de la lesión se rompen y liberan cuerpos de molusco, formándose así un cráter central. La dermis presenta escasa reacción inflamatoria, excepto cuando la lesión se rompe y hay descarga de cuerpos de molusco y queratina en la dermis, provocando un intenso infiltrado inflamatorio constituido por linfocitos, polimorfonucleares, macrófagos y células gigantes multinucleadas.[5] Cuando el nódulo está en el borde libre del párpado, las partículas virales son liberadas en el saco conjuntival produciendo a menudo conjuntivitis folicular y queratitis superficial.[7]

La microscopía electrónica demuestra que los cuerpos de inclusión del molusco contagioso contienen miriadas de virus contagiosos que pertenecen a los poxvirus, tienen forma de ladrillo y dimensiones que van de los 300 a 240 nm presentan un nucleoide electrodenso que mide 230 nm, aspecto de clava visto de perfil y se compone de filamentos entremezclados que miden 6 nm de ancho los cuales corresponden a DNA fibroso; tiene una cápside electrodensa y por fuera de ésta hay una membrana trilaminar delgada.[5]

En su evolución natural estas lesiones presentan involución espontánea hacia los dos meses de evolución, pero ocasionalmente puede persistir y desarrollar nuevas lesiones.[4]

REFERENCIAS

1. Amado, S. Lecciones de dermatología. F Méndez Cervantes, México, DF, 10a. Ed, 1983; 101-102.
2. Magaña-Lozano, M y Magaña-García, M. Introducción a la dermatología. F. Méndez Oteo, México, DF, 2a Ed. 1986; 88-89.
3. Ackerman, LV y Rosai, J. Surgical Pathology. The CV Mosby Co. St Louis, Toronto, London, 1981, Vol I, 45.
4. Robbins, SL; Cotran, R; Kumar, V. Pathology Basis of diseases. WB Saunders Co, 1984; 1299.
5. Lever, WF; Lever, SG. Histopatología de la piel. Intermédica, Buenos Aires, Argentina, 1979; 300-310.
6. Mathur, SP. Ocular complications in molluscum contagiosum. **Brit J Ophthalmol** 1960; 44:572-573.
7. Yanoff, M; Fine, BS: Ocular Pathology. Philadelphia: Harper and Row, 1982; 224-225.
8. Gómez-Leal, A y Barojas-Weber, E. Caso Anatomoclínico. **Arch APEC Méx**, 2a Epoca, XVI, Núm 72, 1974; 25-27.