An Soc Mex Oftalmol 1986 Diciembre; 60(4):153-159

MACROANEURISMAS ARTERIALES ADQUIRIDOS DE LA RETINA
(Revisión bibliográfica y presentación de 8 casos)

Dr Yoram Zevnovaty-Braun *
Dr Fernando Castañón-Núñez **
Dr Enrique Rabinovitz-Kronheim ***

RESUMEN

Los macroaneurismas arteriales adquiridos de la retina constituyen una entidad clínica bien definida; presentamos una breve revisión bibliográfica, así como datos sobre las características clínicas e historia natural, fluorangiografía, patología, tratamiento, diagnóstico diferencial y pronóstico. También se presentan ocho casos clínicos obtenidos de los archivos del Servicio de Oftalmología del Hospital General de México, SSA, y de uno de nosotros (ERK).

SUMMARY

Acquired arterial macroaneurysms of the retina are a well recognized clinical disease; in this report we summarize a review from the literature, as well as issues on clinical findings and progress, fluorescein angiography, pathology, treatment, diferential diagnosis and prognosis. Eight patients with macroaneurysms, from the records of the Department of Ophthalmology, Hospital General de México, SSA, and one of us (ERK), are presented.

Los cambios aneurismáticos en los vasos retinianos son relativamente comunes. Son secuela esperada de trastornos obstructivos de las venas retinianas y se han identificado en muchos estados patológicos incluyendo la diabetes, estasis venosa (asociada a la enfermedad oclusiva carotídea o el síndrome del arco aórtico), macroglobulinemia, retinopatía por radiación y drepanocitemia. Las dilataciones aneurismáticas también se presentan en forma congénita o asociadas a angiomatosis retiniana y las enfermedades de Eales, Leber y Coats.

En la literatura oftalmológica de principios de siglo aparecieron varias comunicaciones de aneurismas aislados en las arterias retinianas, incluyendo los trabajos de Pringle[1] en 1917, Jennings[2] en 1918 y Fernández[3] en 1920.

Los aneurismas arteriales descritos por Reimar[4] en 1899 y Rahelmann[5,6] en 1889 y 1902, se encontraban típicamente en pacientes de edad avanzada con degeneración vascular ateromatosa y el paciente de 36 años descrito por Ballantyne[7] en 1937, tenía hipertensión arterial severa descontrolada.

Más recientemente, Robertson[8] en 1973 propuso el término macroaneurisma para describir los aneurismas que se originan en una arteria retiniana importan-

* Ex-residente del Hospital General de México, adscrito al Servicio de Oftalmología del Hospital Central Norte de Concentración Nacional de Pemex.
** Jefe del Departamento de Fluorangiografía y Fotocoagulación. Unidad de Oftalmología, Hospital General de México.
*** Ex-jefe de Servicio. Unidad de Oftalmología, Hospital General de México.

te, dentro de los tres primeros órdenes de bifurcación. Describió 13 pacientes en los que el macroaneurisma se acompañaba frecuentemente de hemorragia local y exudados que producían escotomas y alteraciones de la visión macular, pero hizo énfasis en la tendencia natural de los macroaneurismas a sanar espontáneamente.

Por otro lado, también en 1973, Hudomel e Imre[3] informaron del caso de un aneurisma solitario que ocasionó la pérdida progresiva de la visión en un periodo de 12 meses. Ellos decidieron tratarlo por medio de fotocoagulación, con lo que consiguieron una mejoría significativa. En 1975, Cleary y cols.[10] estudiaron la historia natural de 27 macroaneurismas en 20 pacientes. En el 70% de sus casos encontraron disminución de la visión y, de éstos, el 30% presentó pérdida visual permanente de menos de 20/80 sobre todo por edema y exudados maculares o ambos. Los autores sugieren que el paciente con macroaneurismas puede beneficiarse con el tratamiento por medio de fotocoagulación, aunque ellos no trataron a ninguno de sus pacientes, evitando con esto el daño permanente.

Scults y Swan,[21] en 1974, comunican su experiencia con cinco casos de los cuales tres tenían pulsaciones espontáneas y hemorragias. Nadel y Gupta,[11] en 1976, estudiaron seis casos haciendo énfasis en que la hemorragia vítrea recidivante puede ocasionar pérdida visual permanente.

Lewis, Norton y Gass[12] estudiaron, en 1976, 15 casos de los cuales trataron cinco con arco de xenón y cinco con laser de argón. De los casos tratados con el arco de xenón, tres mejoraron dos o más líneas en la cartilla de Snellen. De los tratados con laser de argón, tres mejoraron dos o más líneas, uno presentó oclusión de rama arterial y el otro tenía antecedentes de coriorretinitis paracentral y oclusiones vasculares retinianas. Estos autores sugieren que la fotocoagulación puede acelerar la mejoría visual en pacientes con edema macular y retinopatía circinada que no han mejorado espontáneamente después de observarlos por tres meses. También piensan que es probable que la fotocoagulación esté indicada si el tamaño del aneurisma aumenta y si el aumento de exudados disminuye la visión.

Asdourian y cols.,[13] en 1977, informaron de cinco casos y sugirieron que el tratamiento con fotocoagulación debe instituirse cuando los exudados persisten o aumentan y no hay datos de resolución espontánea. Perry, Zimmerman y Benson[14] nos llaman la atención al informar de dos casos con macroaneurismas y hemorragia que fueron enucleados por un diagnóstico erróneo de melanoma.

Gitter, Yannuzzi y Schatz,[20] en 1979, nos comunican su experiencia con 29 casos, de los cuales fotocoagularon 16 obteniendo buenos resultados. Sugieren que los casos con edema o exudados de lípidos en la mácula mejoran con el tratamiento.

En 1982, Palestine, Robertson y Goldstein[15] informan de 40 ojos en 35 pacientes y sugieren el tratamiento para los casos con edema o exudados maculares.

CARACTERISTICAS CLINICAS E HISTORIA NATURAL

Así, tenemos que los macroaneurismas arteriales adquiridos de la retina constituyen una entidad clínica bien definida, que no se asocia a datos de afección ocular ostensible. No hay datos de telangiectasia, aunque en ocasiones se ven pequeñas áreas de dilatación capilar adyacentes al macroaneurisma.

Hablar de la etiología es aventurado; sin embargo, se piensa que con la edad y la arteriosclerosis las arterias pierden su capa muscular. La pared de los vasos se adelgaza y se hace fibrosa, por lo que al aumentar la presión intra arterial se dilata con mayor facilidad.[20] Por lo tanto, aunque se desconoce la etiología del padecimiento, la edad, la hipertensión arterial y la arteriosclerosis parecen ser denominadores comunes. Se han descrito aneurismas similares en las arterias cerebrales de pacientes semejantes.[23]

Por lo que respecta a los factores del huésped, se ha visto que más del 90% de los casos son unilaterales, aunque los hay bilaterales y se ha descrito un caso con 18 macroaneurismas temporales. Es más frecuente del sexto decenio en adelante y las mujeres presentan este padecimiento con mayor frecuencia que los hombres.

Palestine, Robertson y Goldstein,[15] en la revisión más grande de la literatura, encontraron en 35 pacientes, las características señaladas en el Cuadro 1.

Cuadro 1. Localización y características de los macroaneurismas en un estudio de 40 ojos [15]

Ojo afectado: Derecho (12) Izquierdo (18) Ambos (5)
Cuadrantes retinianos: Temporal superior (32), temporal inferior (26), nasal superior (11), nasal inferior (7), papila (3)
Características: pulsátil (4), disecante (1)

A la exploración se encuentra una dilatación roja de una arteria de segundo o tercer orden, que puede estar rodeada por un anillo de exudados duros o edema, o estar parcialmente oscurecida por la hemorragia.

El aneurisma puede ser único y, en ocasiones, pulsátil. A veces se encuentran aneurismas múltiples.

La visión disminuye por diversos mecanismos, incluyendo la hemorragia, exudados y edema. Lo más común es que la hemorragia sea intrarretiniana, pero puede ser subretiniana, subepitelio pigmentario, prerretiniana o hacia vítreo. El exudado lípido y de líquido puede afectar la fóvea, con el consecuente deterioro visual. Existen otras causas de pérdida visual como el desprendimiento neurosensorial de la mácula, edema cistoide y formación de agujero macular.

Palestine, Robertson y Goldstein[15] han propuesto una sencilla clasificación basada en la localización del macroaneurisma y sus complicaciones:

Grupo A. Exudado, edema, hemorragia o aneurisma (o su combinación) dentro de las arcadas vasculares, con disminución de la agudeza visual central.

Grupo B. Exudado, edema, hemorragia o aneurisma (o su combinación) dentro de las arcadas vasculares, pero sin disminución de la agudeza visual central.

Grupo C. Exudado, edema, hemorragia o aneurisma (o su combinación), periféricos a las arcadas vasculares.

Los ojos del grupo **A** con síntomas visuales recientes tenían un pronóstico incierto y algunos se trataron; los del grupo **B** tenían pronósticos más favorables pero requirieron exámenes periódicos cuidadosos y los del grupo **C** tenían un pronóstico favorable y casi todos evolucionaron bien sin tratamiento. Los ojos con hemorragia a vítreo o sublimitante interna también tienden a recuperarse.

FLUORANGIOGRAFIA

Al igual que en otras vasculopatías retinianas, el estudio fluorangiográfico es importante, tanto para confirmar el diagnóstico, como para precisar los detalles de las alteraciones vasculares, a menudo oscurecidas por la presencia de hemorragias y/o exudados.

En la imagen fluorangiográfica típica, el macroaneurisma se observa como una lesión hiperfluorescente, de forma circular, localizada en el trayecto de una arteriola retiniana y que aparece desde las fases iniciales (Fig. 1); aunque, cuando la hemorragia ha sido profusa y sobre todo superficial, su observación puede ser en fases más avanzadas.

Conforme transcurre el tiempo, la fluorescencia va en aumento debido a varios factores: acúmulo del colorante, impregnación de las paredes vasculares, filtración a los tejidos circunvecinos y aumento del contraste con las áreas oscuras hipofluorescentes, ocasionadas por las hemorragias (Figs. 2 y 3). Vista en forma dinámica, esta imagen casi patognomónica, se

Fig. 1. Angiograma a los 13 segundos (fase arterial) del caso 4. Se aprecia una pequeña dilatación aneurismática sobre el trayecto de la arteria temporal superior a un diámetro y medio papilar de su primera bifurcación.

Fig. 2. Mismo caso anterior, fase venosa inicial. El bloqueo de la fluorescencia de fondo, ocasionado por una hemorragia profunda de forma circular, hace destacar por contraste al macroaneurisma. Nótese además el efecto en ventana ocasionado por un agujero macular.

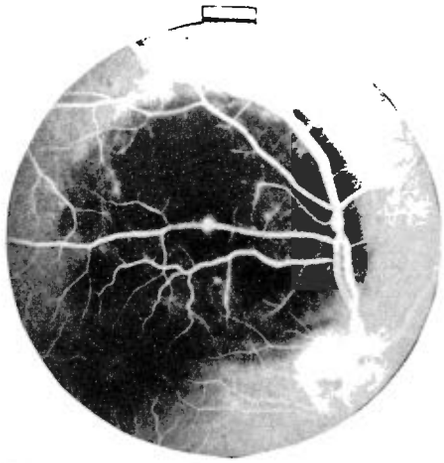

Fig. 3. Mismo caso anterior, fase venosa tardía. El macroaneurisma aparece de mayor tamaño, debido a la impregnación de sus paredes y a la extravasación del material de contraste.

ha comparado con la de una bombilla que se encendiera dentro de un halo de oscuridad.

Es importante hacer notar, que salvo las alteraciones anteriormente mencionadas, el resto del árbol vascular se encuentra indemne (Fig. 4).

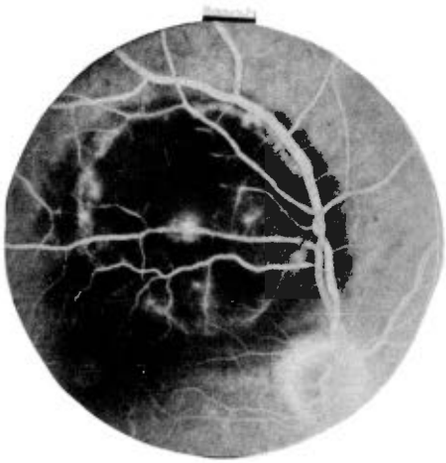

Fig. 4. Mismo caso anterior, fases de recirculación. La fluorescencia creciente ha dado lugar a la típica imagen de bombilla encendida. A excepción de una pequeña zona bloqueada por una hemorragia superficial, la red vascular retiniana se aprecia normal.

PATOLOGIA

Los hallazgos clínicos y fluorangiográficos se correlacionan con los hallazgos patológicos de los aneurismas descritos por Gold, Lapiana y Zimmerman.[18] Demostraron un macroaneurisma rodeado por depósitos de hemosiderina y exudados lípidos y proteináceos. Estas observaciones confirman las manifestaciones angiográficas de filtración de sangre, suero y líquido de la pared del aneurisma al tejido retiniano adyacente.

Los exudados, cuando se ven, se localizan en su mayor parte en retina normal y con frecuencia migran hacia la fóvea aun cuando el macroaneurisma se encuentre a varios diámetros papilares de la misma.

DIAGNOSTICO DIFERENCIAL

Esta entidad debe diferenciarse de otros trastornos vasculares de la retina que producen respuestas localizadas.

Entre las posibilidades diagnósticas se incluyen la retinopatía diabética, enfermedad oclusiva venosa, telangiectasia retiniana, angiomatosis retiniana y el hemangioma cavernoso de la retina.

Los macroaneurismas arteriales en ocasiones pueden simular la enfermedad de Von Hippel, pero esta última se ve en pacientes más jóvenes y se asocia a vasos dilatados y tortuosos y cortocircuitos arteriovenosos. Además los angiomas suelen encontrarse en la periferia en contraste con los macroaneurismas que casi siempre están en el polo posterior.

La telangiectasia retiniana tiene un aspecto similar y puede presentar dilataciones aneurismáticas muy parecidas a los macroaneurismas arteriales. Las comunicaciones arteriovenosas asociadas, la marcada telangiectasia y la falta de perfusión capilar sin neovascularización, caracterizan a este trastorno, que en general afecta a pacientes más jóvenes (Figs. 5 y 6).

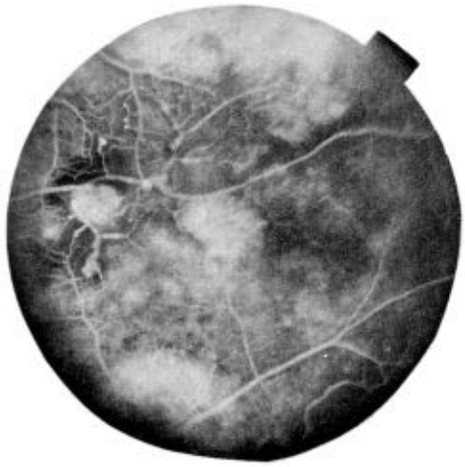

Fig. 5. Telangiectasia retiniana tipo Leber. Existen numerosas dilataciones aneurismáticas, algunas globulares de mayor tamaño y otras fusiformes, pequeñas. La red capilar se encuentra dilatada y ocluida en algunas zonas.

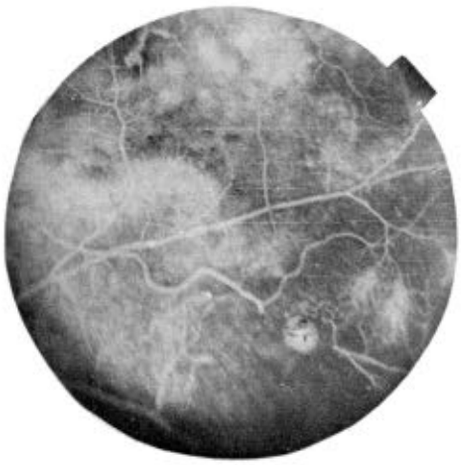

Fig. 6. Mismo caso anterior. En una región más periférica, se observan además de los aneurismas, extensas áreas de oclusión del lecho capilar y cortocircuitos vasculares.

El hemangioma de la retina, tumor vascular benigno, también puede semejar macroaneurismas. La

fluorangiografía es muy importante para diferenciar este raro tumor benigno, que rara vez afecta la visión. En dicho estudio, las dilataciones del lado venoso suelen ser hipofluorescentes en las fases tempranas y muestran llenado tardío. En las fases tardías, estos aneurismas se llenan de colorante y muestran niveles serohemáticos sin filtración.

Finalmente, la retinopatía diabética y las oclusiones venosas pueden remedar esta entidad. Estos cuadros cursan con microaneurismas y no con macroaneurismas, las áreas afectadas son más extensas y las lesiones más severas.

TRATAMIENTO

El manejo conservador, recomendado por Robertson,[15] es probable que esté indicado cuando no hay compromiso visual o cuando la visión ha disminuído sólo por hemorragia aguda.

Sin embargo, cuando hay sangrados recidivantes o cuando predomina la maculopatía por lípidos o líquido, está indicada la fotocoagulación. El tratamiento mínimo consiste en aplicaciones de moderada intensidad, con diámetro mayor al del macroaneurisma, dirigidas hacia la retina que lo rodea. Se distribuyen en un área de por lo menos un diámetro papilar.[20] En algunos de los casos que presentamos se utilizó una variante que consiste, además de lo descrito, en aplicaciones dirigidas hacia el propio aneurisma (con diámetros mayores que los de la lesión) para lograr un color asalmonado, primero, y blanquearlo finalmente, (Figs. 7 a 12).

Fig. 8. Mismo caso anterior. En la fase arteriovenosa aparece un macroaneurisma en un cruce A/V de segundo orden.

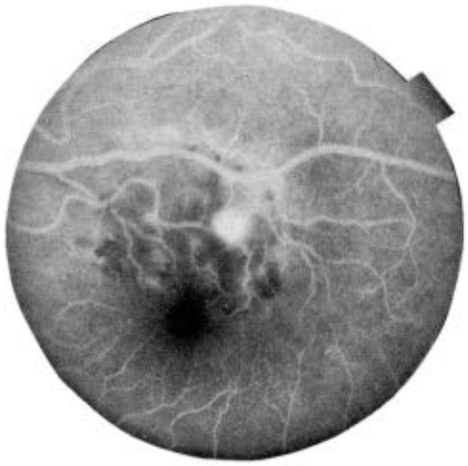

Fig. 9. En las fases tardías es notable la hiperfluorescencia por extravasación, que conduce a edema de la región macular.

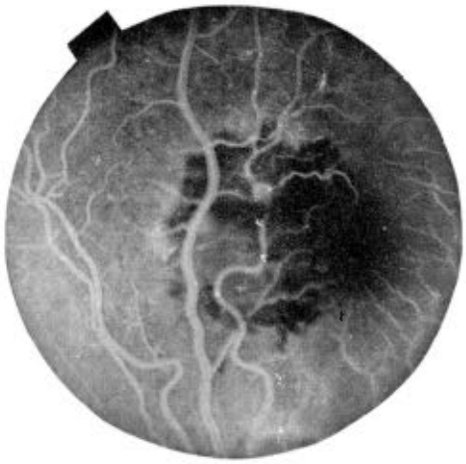

Fig. 7. Paciente femenino de 80 años de edad, quien una semana antes sufrió baja brusca de la visión del ojo izquierdo (dedos a 2 m), acompañada de eritropsia (caso 6). Angiograma en fase venosa inicial. Se observan hemorragias superficiales y profundas inmediatamente por arriba de la fóvea.

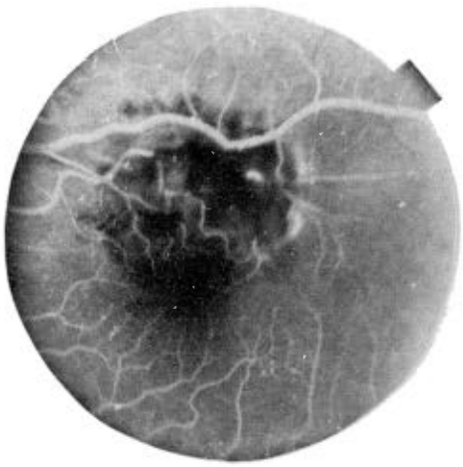

Fig. 10. Mismo caso anterior tres semanas después de fotocoagulación con laser de argón alrededor del macroaneurisma. Se ha reducido de tamaño y la filtración del material de contraste es menor.

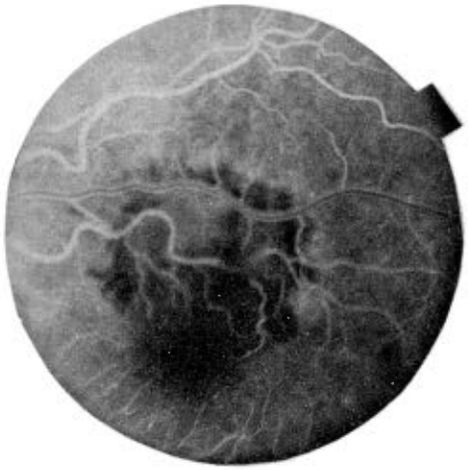

Fig. 11. Angiograma de control después de la segunda sesión de fotocoagulación, en esta ocasión directamente sobre el macroaneurisma. Este ha desaparecido y tanto el edema como las hemorragias se encuentran en vías de reabsorción.

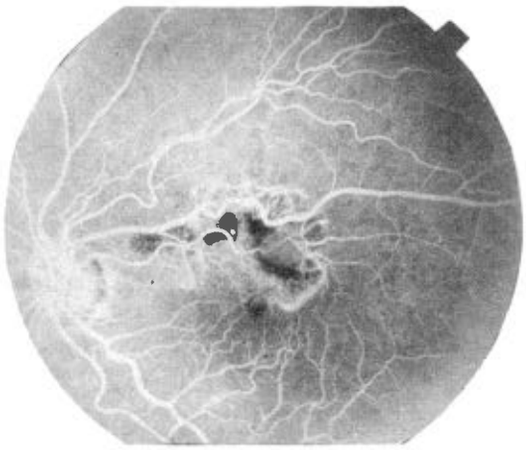

Fig. 12. Fluorangiografía practicada trece meses después de la consulta inicial. Se aprecia una cicatriz irregular, ligeramente mayor que un diámetro papilar, con dispersión y conglomeración de pigmento. La red vascular es normal, con excepción de una leve distorsión del trayecto de los vasos en el área tratada. La agudeza visual había mejorado a 20/100.

Recientemente, Palestine y cols. han usado una ablación modificada de un cuadrante retiniano, fotocoagulando la retina a lo largo del tronco y las tributarias de la arteria retiniana afectada, con el objeto de reducir el flujo y la presión intraluminales, lo que favorece la cicatrización temprana.

En ocasiones es necesario tratar los vasos incompetentes que rodean al macroaneurisma.

La fotocoagulación deberá efectuarse con cuidado y precisión ya que no está exenta de complicaciones. Entre éstas se incluyen la hemorragia, el cierre incompleto y las oclusiones arteriales o venosas. Otras de las complicaciones posibles son la formación de membranas prerretinianas y las recidivas proximales al sitio tratado.[20]

PRONOSTICO

La historia natural de estos macroaneurismas es variable. En la mayoría de los casos la resolución es espontánea,[8, 15, 20] en particular cuando la reducción inicial de la visión es por hemorragia. Sin embargo, algunos ojos pueden volver a sangrar lo que ocasiona pérdida visual permanente.

Por lo tanto, el pronóstico depende de los factores ya analizados, tanto de las alteraciones maculares como de la localización de las lesiones y su tiempo de evolución.

PRESENTACION DE CASOS

Revisando los archivos del Departamento de Fluorangiografía de la Unidad de Oftalmología del Hospital General de México, SSA, y de uno de nosotros (ERK) encontramos ocho casos de macroaneurismas. Las características encontradas son similares a las descritas en la literatura internacional. Uno de los casos (No. 8) fue un hallazgo de exploración en el ojo contralateral de una paciente que acudió a consulta por una oclusión de la arteria central de la retina. Los otros siete casos acudieron a consulta por síntomas ocasionados por el macroaneurisma. La distribución por edad y sexo es la habitual; todos los pacientes tenían más de 50 años y seis de los ocho eran del sexo femenino (Cuadro 2). En el Cuadro 3 se muestran la localización de la

Cuadro 2. Distribución por edad y sexo de 8 casos de macroaneurismas arteriales adquiridos de la retina

Caso	Edad	Sexo
1	56	F
2	72	M
3	68	F
4	68	F
5	76	M
6	80	F
7	70	F
8	68	F

Cuadro 3. Localización de las lesiones en 8 casos de macroaneurismas arteriales adquiridos de la retina

Caso	Ojo	Localización
1	OD	Rama macular superior
2	OD	Rama temporal inferior
3	OI	Rama macular inferior
4	OD	Rama temporal superior
5	OI	Haz papilo-macular
6	OI	Rama macular superior
7	OI	Haz papilo-macular
8	OI	Rama temporal inferior

Cuadro 4. Agudezas visuales antes y después del tratamiento en 8 casos de macroaneurismas arteriales adquiridos de la retina

Caso	Agudeza visual Inicial	Final	Seguimiento	Fotocoagulación
1	20/200	20/60	3 meses	SI
2	20/400	—	3 meses	SI
3	20/200	—	2 semanas	SI
4	20/200	20/200	4 meses	SI
5	20/70	20/40	12 meses	SI
6	CD 2m	20/100	13 meses	SI
7	20/200	20/200	11 meses	SI
8	20/60	20/60	2 meses	NO

lesión y el ojo afectado. Los hallazgos a la oftalmoscopia fueron los siguientes: el caso 1 tenía hemorragias subretinianas, superficiales y en astilla en la papila, así como edema macular. El caso 2 mostraba una hemorragia superficial y un anillo de exudados lardáceos. En el caso 3 encontramos hemorragias prerretiniana y subretiniana, con exudados profundos y angiopatía hipertensiva. El macroaneurisma del caso 4 era pulsátil y estaba asociado a hemorragia subretiniana y agujero macular. En el caso 5 la hemorragia era superficial y había edema macular, pseudoexudados cotonosos y angioesclerosis. En el caso 6 los hallazgos fueron hemorragias superficiales y profundas, así como edema macular. El caso 7 tenía hemorragias superficiales, profundas y hacia vítreo, con edema macular y pseudoexudados cotonosos. En el caso 8 había un aneurisma de aproximadamente dos diámetros papilares, con hemorragias en flama hacia región macular. Seis casos se clasificaron como pertenecientes al grupo A y dos dentro del grupo B. En cinco casos el diagnóstico inicial, antes de la fluorangiografía, fue de oclusión de la vena central de la retina y tres se diagnosticaron inicialmente como macroaneurismas.

Siete casos fueron tratados por medio de fotocoagulación con laser de argón, obteniendo buenos resultados en tres casos. No contamos con las agudezas visuales finales de dos y en uno (caso 4) había un agujero macular que explica la mala visión (Cuadro 4).

En cinco casos se encontraron enfermedades sistémicas asociadas. Cuatro tenían hipertensión arterial sistémica, uno enfermedad pulmonar obstructiva crónica, insuficiencia coronaria y aterosclerosis y otro cardiomegalia.

REFERENCIAS

1. Pringle JA. A case of multiple aneurysms of the retinal arteries. **Br J Ophthalmol** 1917; 1:87.
2. Jennings JE. **Acta Ophthalmol** 1918; 1:12.
3. Fernández FM. Multiple aneurysms of the retinal arteries. **Am J Ophthalmol** 1920; 3:641.
4. Reimar M. **Arch Augenhelik** 1899; 27:203.
5. Rahelmann E. **Kiln Mbl Augenhelik** 1889; 27:203.
6. Rahelmann E. **Z Augenhelik** 1902; 7:425.
7. Ballantyne AJ. The evolution of retinal vascular disease. **Trans Ophthalmol Soc UK** 1937; 57:301.
8. Robertson DM. Macroaneurysms of the retinal arteries. **Trans Am Acad Ophthalmol Otolaryngol** 1973; 77:OP55-OP67.
9. Hudomel J, Imre G. Photocoagulation treatment of solitary aneurysms near the macula lutea. **Acta Ophthalmol** 1973; 51:633.
10. Cleary PE, Kohner EM, Hamilton AM, Bird AC. Retinal macroaneurysms. **Br J Ophthalmol** 1975; 59:355.
11. Nadel AJ, Gupta KK. Macroaneurysms of the retinal arteries. **Arch Ophthalmol** 1976; 94:1092.
12. Lewis RA, Norton EWD, Gass JDM. Acquired arterial macroaneurysms of the retina. **Br J Ophthalmol** 1976; 60:21.
13. Asdourian GK, Goldberg MF, Jampol LJ, Rabb M. Retinal macroaneurysms. **Arch Ophthalmol** 1977; 95:624.
14. Perry HD, Zimmerman LE, Benson WE. Hemorrage from isolated aneurysm of a retinal artery: Report of two cases simulating malignant melanoma. **Arch Ophthalmol** 1977; 93: 164.
15. Palestine AG, Robertson DM, Goldstein BS. Macroaneurysms of the retinal arteries. **Am J Ophthalmol** 1982; 93:164.
16. Francois J. Acquired macroaneurysms of the retinal arteries. **Int Ophthalmol** 1979; 1:153.
17. Nouhuys FV, Deutman AF. Argon laser treatment of retinal macroaneurysms. **Int Ophthalmol** 1980; 2:45.
18. Gold DH, Lapiana FG, Zimmerman LE. Isolated retinal arterial aneurysms. **Am J Ophthalmol** 1976; 82:848.
19. Noble KG. Retinal macroaneurysms. **Ophthalmology** 1984; 91:108.
20. Yannuzzi LA, Gitter KA, Schatz H. **The macula. A comprehensive text and atlas.** Baltimore, MD: Williams and Wilkins, 1979; :127-33.
21. Schults WT, Swan KC. Pulsatile aneurysms of the retinal arterial tree. **Am J Ophthalmol** 1974; 77:304.
22. Gass JDM. **Stereoscopic atlas of macular diseases; diagnosis and treatment.** 2rd ed. St Louis, MO: Mosby, 1977; :242.