An Soc Mex Oftalmol 1986 Septiembre; 60(3):129-131

PERFILES CLINICOS MACULARES

Editor: Dr Enrique Rabinovitz-K

LA MACULOPATIA POR TELANGIECTASIA PARAFOVEAL

Dr Enrique Rabinovitz-K
Dr Fernando Castañón-N

El cuadro clínico conocido como Telangiectasia parafoveal, fue reportado en forma casi simultánea, en los Estados Unidos por Hutton y colaboradores,[1] y en Inglaterra por Chopdar[2] en 1978. Se caracteriza por la presencia de una retinopatía hipóxica, localizada a la fóvea y parafóvea, integrada por edema de tipo focal, secundario a la presencia de microdilatación de los capilares perifoveales, casi siempre bilateral.

Green y colaboradores (1980)[3] utilizaron el microscopio electrónico y de luz para estudiar este cuadro, demostrando que los capilares afectados exhibían acentuada degeneración de los pericitos, además, que la luz de los vasos se ocluía por el depósito de material basal anormal. Green hace notar que "el material histopatológico se parece al de la diabetes", apoyando su pertenencia a las maculopatías hipóxicas.[4] Encontraron edema moderado de las capas plexiformes interna y externa, con acumulación de líquido en las células ganglionares, siendo el componente más destacado, la multilaminación de la membrana basal con depósito de lípidos. Los autores piensan que la filtración de la fluoresceína es a través de la membrana basal dañada.

CUADRO CLINICO

El cuadro habitualmente es bilateral, en adultos jóvenes; en nuestra experiencia predominantemente del sexo masculino. El paciente se queja de ligera baja en la agudeza visual. La evolución bilateral no es necesariamente simultánea, pues un ojo puede tener edema macular de tipo focal, motivo de la consulta, en tanto que el contralateral presenta únicamente la alteración vascular, pero aún no filtrante en ese momento. Puede afectar la totalidad del perímetro que integra al arco perifoveal o solamente atacar la mitad superior o inferior. Además de las dilataciones saculares casi invisibles, pero presentes, hay edema macular, el cual se puede identificar a la biomicroscopía de fondo de ojo con lente de contacto.

FLUOROANGIOGRAFIA

En el estudio FAG se demuestra la presencia de múltiples microdilataciones en la arcada perifoveal, con filtración del colorante, que escurre hacia la foveola.

DIAGNOSTICO DIFERENCIAL

Debe hacerse con otras variedades de telangiectasias retinianas, como lo son los aneurismas miliares de Leber, la enfermedad de Coats y la oclusión de rama macular de la vena central de la retina.

EVOLUCION NATURAL

Las dilataciones saculares de la telangiectasia perifoveal, per se, no son dañinas a la agudeza visual central. Sin embagro, peligra la visión central porque originan edema de la mácula. Las macromoléculas que normalmente no pueden salir al compartimiento extracelular, lo hacen en presencia del daño a la barrera oculohemática vascular. El arribo de éstas, provoca el influjo oncótico de agua al espacio extravascular, lo cual da como resultado el edema. Con el tiempo, se forman depósitos lípidos en la capa plexiforme externa. El resultante de los exudados y la presencia continua de líquido en la mácula es la desorganización de los elementos retinianos externos, con la consiguiente pérdida visual. Además, con cierta frecuencia, la hipoxia generada por el edema tiene como consecuencia el cierre capilar, proceso irreversible, que,

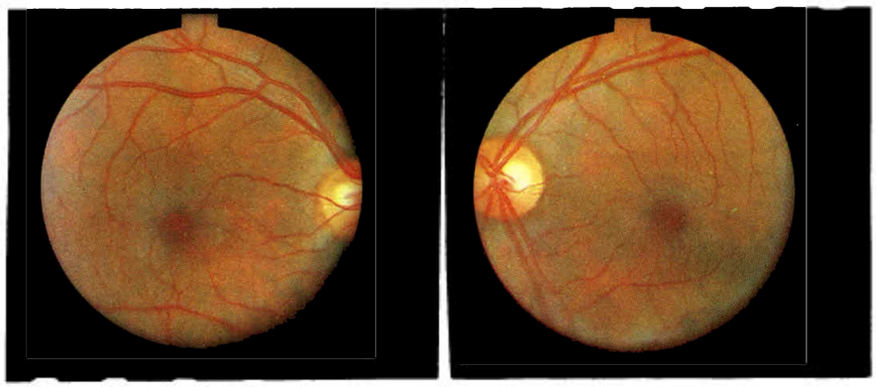

Fig. 1.

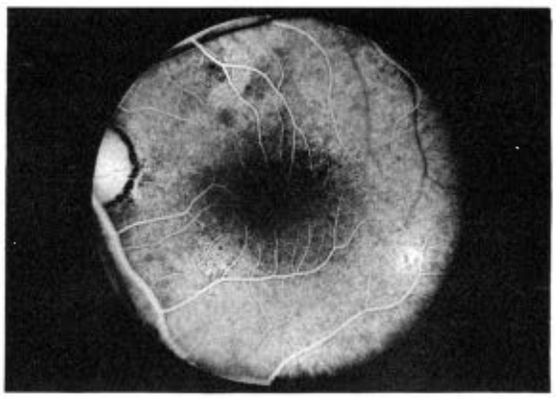

Fig. 2.

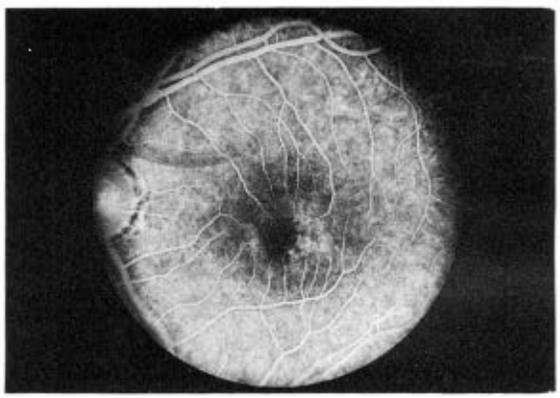

Fig. 5.

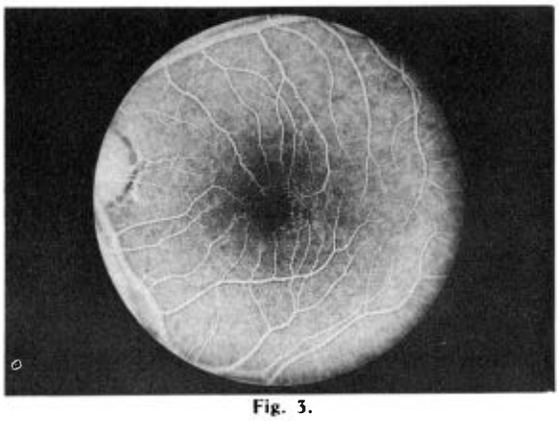

Fig. 3.

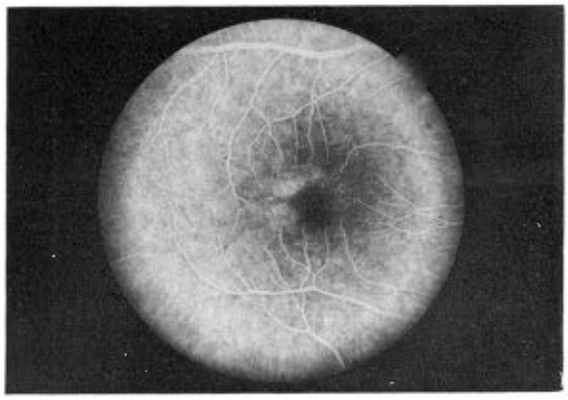

Fig. 6.

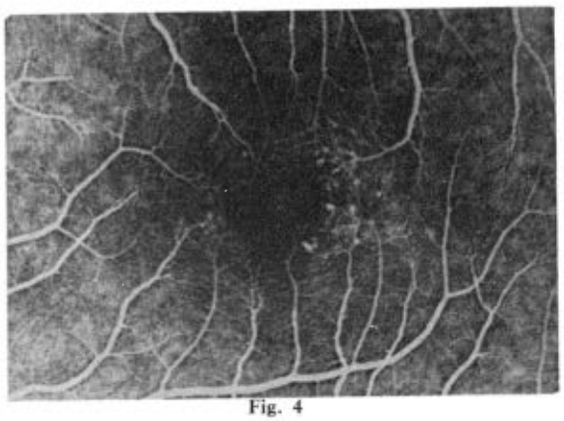

Fig. 4

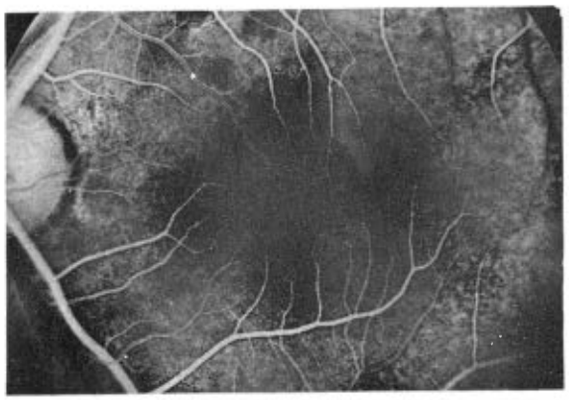

Fig. 7.

al dañar la arcada capilar perifoveal, da por sí solo, la pérdida de la agudeza visual central.

TRATAMIENTO

Unicamente la interrupción del ciclo vicioso que crea el escape de líquido del compartimiento intracelular al extracelular, puede frenar los daños que el edema macular ocasiona. Eso se logra mediante la fotocoagulación con láser. De los espectros clínicamente accesibles en el tratamiento de la región foveolar, el Kryptón rojo y el Argón verde puro son los de elección.[5]

Es necesario buscar el umbral que pueda producir una lesión blanco gis, tratando en esta forma el área de la telangiectasia. Normalmente comenzamos en la parte central de la zona, progresando en forma centrífuga hasta sobrepasar ligeramente el área. En condiciones ideales, debe verse desaparición de todos los signos en el transcurso de 6 semanas. La persistencia de patología requiere repetición del tratamiento hasta la total desaparición signológica.

PRONOSTICO

Cuando se establece el diagnóstico bien fundamentado, el tratamiento adecuado ofrece un excelente pronóstico para la visión central. En cambio, dejado el padecimiento a su evolución natural, termina en una degeneración cistoide de la mácula, con la consiguiente desaparición de la visión central.

CASO CLINICO

Paciente masculino de 32 años de edad, que experimentó baja lentamente progresiva de la visión de ambos ojos, más acentuada en el izquierdo, de aproximadamente 6 meses de evolución.

En su examen inicial, el segmento anterior se encontró normal en ambos ojos. A la exploración del fondo del ojo (Fig. 1), se observa un fondo poco pigmentado con la papila y vasos de características normales. Ambas máculas carecen de sus reflejos característicos y presentan un halo grisáceo de edema alrededor de la fóvea.

El resto de la exploración, tanto del polo posterior como de la periferia, fue de características normales.

El examen clínico general y estudios de laboratorio fueron asimismo normales.

En el estudio fluoroangiográfico, ya desde la fase venosa inicial (Fig. 2), se observa moderada dilatación del lecho capilar perifoveal, el cual destaca más en la fase arteriovenosa (Fig. 3). A mayor aumento (Fig. 4), vemos que además existen numerosas dilataciones saculares y fusiformes en algunos capilares, más notables en el lado temporal de la fóvea.

En las fases avanzadas (Figs. 5 y 6), el material de contraste extravasado se ha acumulado alrededor de la fóvea, sobre todo en su lado temporal en ambos ojos.

Debido a que la visión del paciente continuó deteriorándose, se fotocoaguló con laser de kriptón. En la fluoroangiografía de control, practicada un mes después (Fig. 7), se observa la obliteración de los microaneurismas y la reducción de la permeabilidad vascular. Una vez desaparecido el edema, la visión mejoró a O.D. 20/20-2 y O.I. 20/20.

REFERENCIAS

1. Hutton, WL; Synder, WB; Fuller, D; Vaisser, A. Focal parafoveal retinal teleangiectasia. **Arch Ophthalmol** 1978; 96:1362.
2. Chopdar, A. Retinal teleangiectasis in adults. **Br J Ophthalmol** 1978; 62:243.
3. Green, WH; Quigley, HA, De la Cruz, Z; Cohen, B. Parafoveal retinal teleangiectasis: Light and electron microscopy studies. **Trans Ophthalmol Soc UK** 1980; 100:162.
4. Rabinovitz-K, E. Retinopatías hipóxicas. **An Soc Mex Oftalmol** 1976; 50(2):87-91.
5. Rabinovitz-K, E. **Las maculopatías hipóxicas.** México, 1986. Cap. 11.