AN. SOC. MEX. OFTALMOL.
57, 233 - 241, 1983

CASOS CLINICOS

FICOMICOSIS ORBITOCEREBRAL
A propósito de un caso

Dra. Eréndira Güemez-Sandoval*

RESUMEN:

Se presenta el caso de una paciente de 48 años de edad con diagnóstico de ficomicosis orbitocerebral corroborado por el estudio anatomopatológico.
Este padecimiento es causado por ficomicetos, hongos oportunistas, afectando pacientes diabéticos o inmunodeprimidos.
Es visto raramente por el oftalmólogo, motivo de la presentación de este caso.

CASO CLINICO:

Paciente del sexo femenino de 48 años de edad con A.H.F. sin importancia. A.P.P. Diabetes Mellitus de 4 años de evolución con control en forma irregular con dieta e hipoglucemiantes orales. Coma hiperosmolar en dos ocasiones previas. Cuadros de sinusitis frecuentes. Cursó con un cuadro de infección de vías aéreas superiores cinco días antes de iniciar el padecimiento actual

Padecimiento actual: Lo inició 24 horas antes de su ingreso, con dolor localizado a región orbitaria derecha, el cual se irradiaba a toda la cabeza, sin ceder con la administración de analgésicos; acompañado de náuseas y vómitos. Posteriormente se agregó edema, hiperemia y aumento de la temperatura local en el párpado superior derecho, así como lagrimeo de OD.

* Residente del 3er. año de Oftalmología. H. G. "Dr. Darío Fernández", I.S.S.S.T.E

Dirección:
Madroño No. 56, Col. Xotepingo, 04610 México, D. F.

Exploración física: Se encontró aumento de volumen localizado en párpado superior derecho, con hiperemia y edema, así como dolor al tacto. AV OD 9/10 con (.) 10/10 OI 10/10.

Biomicroscopía: Mínima hiperemia conjuntival tarsal y bulbar.

Neuromuscular: Reflejos pupilares disminuídos con tendencia a la midriasis OD. Versiones y ducciones normales. PIO: 10 mm. Hg ambos ojos, fondo normal.

Evolución: La hiperemia y el edema palpebral aumentaron en forma importante, el dolor se intensificó y se presentó una parálisis muscular total del OD; se agregó al cuadro parestesia de hemicara derecha, reflejos pupilares abolidos. En el OI se presentó mínima hiperemia conjuntival.

El cuadro siguió progresando, con aumento de la hiperemia y quemosis, hasta presentar zonas de necrosis en el párpado superior en el tercio interno, de aproximadamente 1.5 cm., abarcando parte de la piel de la nariz, con generalización de la necrosis a los bordes palpebrales y con lesiones confluentes. Presentó posteriormente edema de córnea e hipopión y disminución del tono ocular. En el párpado superior izquierdo presentó lesiones necróticas, las cuales evolucionaron al establecer el tratamiento antimicótico.

En cuanto al estado general, la paciente cursó con acidosis metabólica, deshidratación, infección de vías urinarias, fiebre persistente; después se agregaron signos neurológicos: desorientación, somnolencia, obnubilación, irritación meníngea, hemiplejia izquierda, parálisis facial central izquierda. Hubo deterioro de la paciente en forma progresiva hasta presentar paro cardio-respiratorio.

Exámenes de laboratorio: Bh. Leucocitos 14,500, Linf.: 25, Mon.: 10Seg.: 50, Mon.: 2, Banda: 3. Química Sanguínea: Glucosa 361.

La cifra más alta de leucocitos fué de 26,600. La glucosa fluctúo entre 142 y 378. Líquido cefalorraquídeo: Color agua de roca, aspecto transparente, coagulación negativa, eritrocitos 254 por mm.^{3} glucosa 171 mg., proteínas 58 mg., cloruros 122 mg. Examen general de orina: Color ligeramente turbio, pH 5, alb.+, glucosa + + + +, Leuc. 30 35 × campo, eritrocitos 1-3 × campo, bacterias +, cilindros 1-3 × campo.

Las biopsias conjuntivales practicadas fueron negativas.

El tratamiento instituído fué con penicilina sódica cristalina, gentamicina, anfotericina B, sulfacetamina oftálmica al 10%, así como manejo de la Diabetes Mellitus con insulina.

DISCUSION:

Las ficomicosis son un grupo de infecciones causadas por hongos, de expresión clínica variable, con una especial afectación del Sistema Nervioso Central y vasos sanguíneos con producción de trombos. Como en otras micosis hay una predilección por huéspedes con enfermedades subyacentes. Estas infecciones son debidas a hongos de la clase de los ficomicetos, orden mucurales, familia mucorácea, género Rhizopus, Mucor y Absidea. (Cuadro No. 1).

Se ha usado también el nombre de mucormicosis para referirse a este tipo de infecciones, pero dado que esta infección puede deberse a otro género de hongos, se considera más adecuado el término de ficomicosis.

Los hongos del orden de los mucorales, son saprófitos que se encuentran en el pan, aceites, frutas, aire, vegetales y en materiales orgánicos en descomposición. Son contaminantes frecuentes en los laboratorios y en cuartos de hospitales. Generalmente estos hongos tienen una patotgenicidad limitada para las personas sanas.

Cuadro No. 1	
HONGO	
CLASE:	FICOMICETOS
ORDEN:	MUCORALES
FAMILIA:	MUCORACEA
GENERO	RHIZOPUS, MUCOR Y ABSIDEA

Las ficomicosis en su mayoría se encuentran asociadas a otras enfermedades como son la diabetes mellitus, especialmente en cetoacidosis, leucemias, linfomas, neoplasias y pacientes con tratamientos citotóxicos e inmunosupresores o pacientes a los cuales se les practicaron trasplantes.

La ficomicosis no respeta grupo alguno de edad, así como tampoco se ha observado sexo predominantemente afectado.

La infección usualmente empieza en el seno nasal y se extiende a los senos paranasales adyacentes, posteriormente pasa al etmoides e invade la región retrorbitaria y por la lámina cribiforme llega a las meninges en la superficie antero-interior del lóbulo frontal; siendo esto por extensión directa y por invasión de los sistemas venosos, principalmente el seno cavernoso. (Cuadro No. 2).

La infección por ficomicosis tiene dos características importantes que pueden valorarse por la clínica: 1) la trombosis vascular con las subsecuentes isquemia e infartos), 2) la producción de pus necrótica y negra.

El cuadro clínico se caracteriza por letargo, anestesia facial, dolor de cabeza, disminución de la AV, pérdida de los movimientos oculares, proptosis y celulitis orbitaria. Conforme se va involucrando la órbita hay pérdida de la función del II, III, IV y V nervios craneales con: ptosis, dilatación pupilar y pérdida de la agudeza visual. El V y VII nervios craneales se lesionan posteriormente así como las estructuras intraoculares. Las manifestaciones cerebrales pueden aparecer al mismo tiempo o un poco después y son: cefálea, obnubilación progresiva, desorientación, convulsiones y hemiparesia

A la exploración oftalmoscópica se encuentra isquemia retiniana o dilatación de los vasos retinianos.

El curso de la enfermedad es de progreso rápido; en algunas ocasiones tórpido, pero generalmente conduce a la muerte.

El diagnóstico premortem es difícil en algunas ocasiones ya que los cultivos en líquido cefalorraquídeo y sangre son negativos, por lo que es conveniente tomar biopsia o raspado de la lesión sospechosa.

En los exámenes de laboratario la Bh. presenta cifras de leucocitos de 4,700 a 21,000. Los hallazgos en el L.C.R. son inespecíficos, los cuales incluyen aumento de la presión, pleocitosis con un 50% de polimorfonucleares, con poca elevación de las proteínas, hipoglucorraquia en algunas ocasiones y eritrocitos.

El diagnóstico con bases inmunológicas se encuentra aún en estudio, dirigido principalmente a la búsqueda de antígenos fúngicos y de anticuerpos para antígenos fúngicos.

Radiológicamente se observa una ocupación de los senos nasales y etmoi-

Cuadro No. 2

MENINGES

↑

LAMINA CRIBIFORME

↑

SENO NASAL ← S. PARANASAL

→ EXTENSION DIRECTA O INVASION DE LOS VASOS SANGUINEOS

dales, sin niveles líquidos.

El medio de cultivo usado generalmente es el de Sabouraud, produciéndose colonias velludas; blancas, grises o café con un crecimiento rápido.

Las tinciones usadas para los estudios histopatológicos son la metanamina de plata, solución acuosa de hidróxido de potasio al 20%, hematoxilina y eosina, coloración de Gridly y ácido periódico de Schiff. (Fotos 1 y 2).

Histológicamente se encuentra un infiltrado inflamatorio principalmente formado por células polimorfonucleares que rodean algunos de los vasos infectados y trombosados. En la luz vascular trombosada se ven las hifas no tabicadas, ramificadas, amplias e irregulares de aproximadamente 15 a 20 milimicras. En algunas ocasiones se observa inflamación de tipo granulomatosa. (Fotos 3 y 4).

El tratamiento instituído tempranamente, así como el control adecuado de la enfermedad subyacente es indispensable para la conservación de la vida del paciente, aunado al tratamiento quirúrgico.

El antimicótico usado para combatir la ficomicosis es la anfotericina B. El promedio de la dosis administrada depende de la severidad de la infección y de las condiciones del paciente. Hay varios esquemas para el uso de la anfotericina B: se puede iniciar el tratamiento con 1 mg. en dextrosa al 5%, seguido de dosis progresivas con incrementos diarios de 5 mg. aproximadamente hasta la dosis de 1 mg. por kg. de peso. Otro esquema recomienda el uso de 1 mg. dosis prueba durante algunas horas, seguido de dosis repetidas cada 12 hrs., incrementando de 10 a 15 mg, hasta la dosis diaria de 0.7 a 1 mg. por kg. de peso. La vía de administración es intravenosa, con una frecuencia de cada 6 hrs.

Aunada a la anfotericina B se usan antipiréticos y esteroides. La nefrotoxicidad causada por la anfotericina B, se considera reversible y se puede tener un control de esta con los niveles de urea, teniéndose como límite 3 mg. La duración óptima y la cantidad total de anfotericina aún no es conocida: (Cuadro No. 3).

Es importante llevar a cabo el tratamiento quirúrgico cuando no se instituyó el tratamiento médico tempranamente. Se debe remover el tejido necrótico desvitalizado, drenaje de los senos y de los abscesos, enucleación o evisceración del contenido orbitario, así como lavados con anfotericina B. (Cuadro No. 4).

Otros procedimientos usados sin comprobarse su efectividad son el uso de una vacuna autóloga preparada de or-

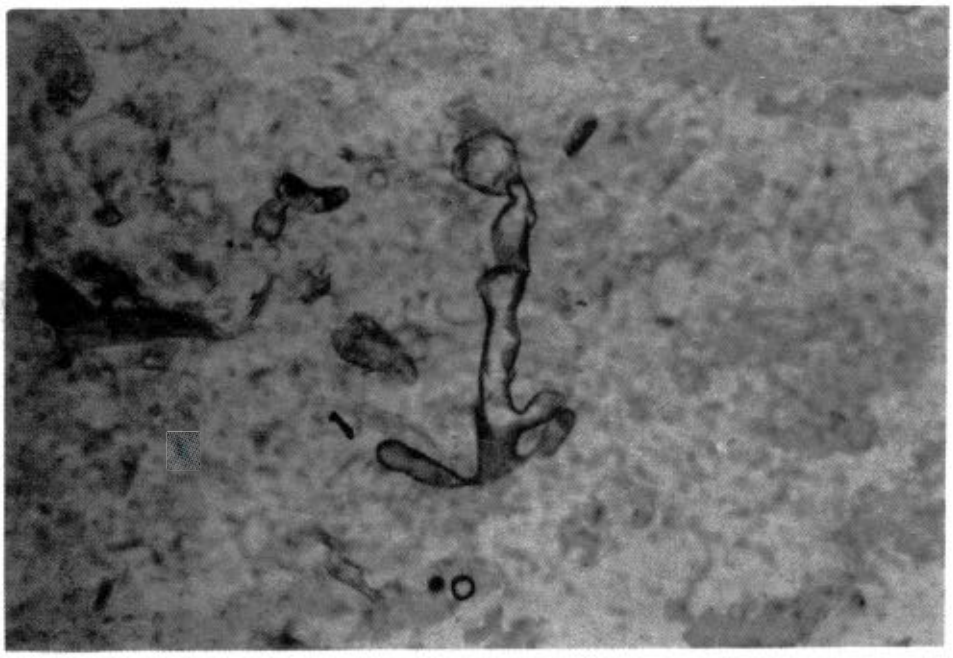

Foto 1.—Corte histológico teñido con tinción modificada por Grocott. Se observan las hifas, anchas, no tabicadas e irregulares.

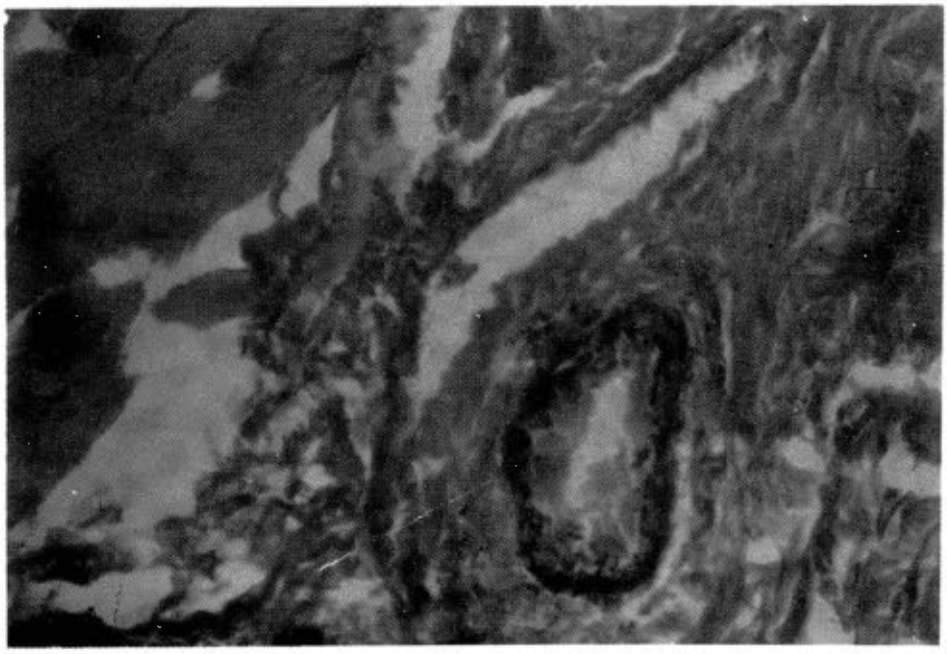

Foto 2.—Corte histológico teñido con PAS, se observan las hifas en la luz vascular.

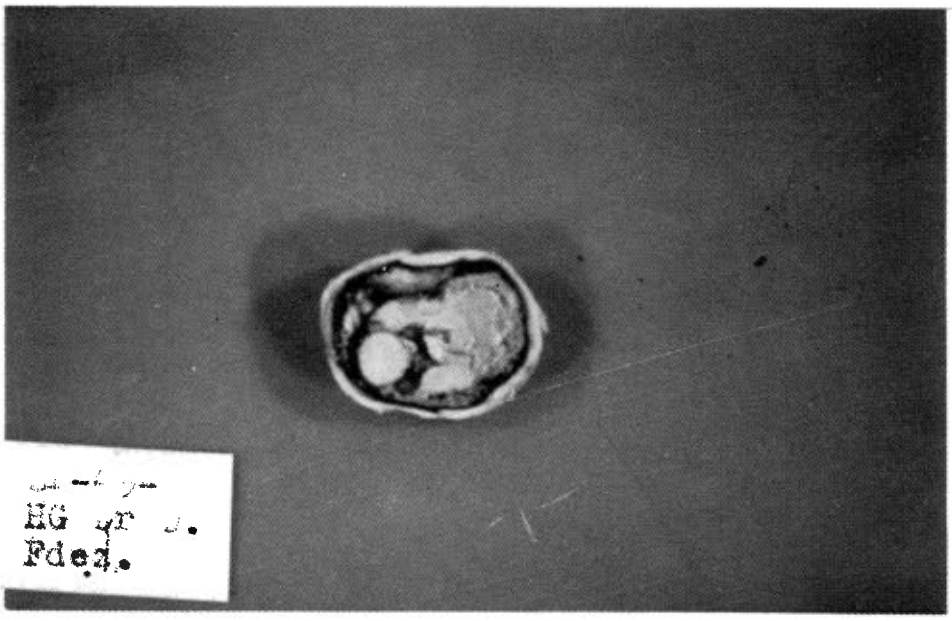

Foto 3.—Corte del globo ocular con panoftalmitis.

Foto 4.—Corte histológico teñido con PAS, se observan células polimorfonucleares y algunas hifas.

Cuadro No. 3

T R A T A M I E N T O M E D I C O

ANFOTERICINA B	1 mg. POR KG. DE PESO
ANTIPIRETICOS	
ESTEROIDES SISTEMICOS	
CONTROL DE LA ENFERMEDAD SUBYACENTE	

Cuadro No. 4

T R A T A M I E N T O Q U I R U R G I C O

REMOVER EL TEJIDO NECROTICO

DRENAJE DE SENOS Y ABSCESOS

ENUCLEACION O EVISCERACION DEL CONTENIDO ORBITARIO

ganismos infectados, anticoagulación con heparina y oxígeno hiperbárico. vs,.thsCin

Se recomienda para prevenir las ficomicosis un uso adecuado de esteroides ,así como un control adecuado de pacientes diabéticos y pacientes manejados con inmunosupresores. (Cuadro No. 5).

El uso de un sistema de filtros en la ventilación hospitalaria y precaución con el uso de ropa hospitalaria no estéril, también se debe tomar en cuenta.

El diagnóstico diferencial se hace con trombosis del seno cavernoso y celulitis orbitaria de origen bacteriano.

El pronóstico es generalmente fatal a corto plazo, si no se instituye el tratamiento tempranamente.

Cuadro No. 5

P R E V E N C I O N

USO ADECUADO DE ESTEROIDES SISTEMICOS

CONTROL DE PACIENTES DIABETICOS Y PACIENTES MANEJADOS CON CITOTOXICOS E INMUNOSUPRESORES

REFERENCIAS

1.—Addlestone, R. B.; Bayling, G. J.: **Rhinocerebral Mucormycosis. Radiology. 1075; 115:113-7.**

2.—Battock, D. J.; Grausz, H.; Bobrowsky, M.; Littman, M. L.: **Alternate day Amphotericin B Therapy in the Treatment of Rhinocerebral Phycomycosis (Mucormycosis). Ann. Intern Med. 1968; 87: 1319-35.**

3.—Bell, W. E.: **Infecciones Neurológicas en el Niño. Salvat 1979; 360-366.**

4.—Ferry, A. D.: **Cerebral Mucormycosis (Phicomicosis) Ocular findings and Review of Literature. Surv Ophthalmol. 1961; 6:1-24.**

5.—Gass, J. D. M.: **Ocular Manifestations of Acute Mucormycosis. Arch. Ophthalmol. 1961; 65:226-37.**

6.—Gómez-Leal, A.: **Micosis Oculares. Arch. A. P. E. C. 1969; 55:105-125.**

7.—Harrison, T. R.: **Principles of Internal Medicine. 7a. Edition. 1974; 904-905.**

8.—Hogan, M. J.; Zimmerman, L. E.: **Ophthalmic Pathology. An Atlas and Text Book. W. B. Saunders Co. 2a. Ed. 1962, 724-725.**

9.—Kumate, J.: **Manual de Infectología. Ediciones Médicas del Hospital Infantil de México, 1976; 92.**

10.—Lehrer, R. I.; Howard, D. H.; Sypherd, P. S.; Edward, J. E.; Segal, G. P.; Winston, D. J.: **Mucormycosis. Ann. Intern. Med. 1980; 93 (Parte I) 93-108.**

11.—Meyers, B. R.: **Rhinocerebral. Mucormycosis. Premortem Diagnosis and Therapy. Arch. Intern. Med. 1979; 139:557-560.**

12.—Tomford, J. W.: **Invasive Primary Cutaneous Phycomicosis in Diabetic Leg Ulcers. Arch. Surg. 1980; 115:770-771.**

13.—Yanoff, M.; Fine, B. S.: **Ocular Pathology. A Text and Atlas. Harper and Row Publishers, 1975; 518.**

14.—Zimmerman, L. E.: **Fatal Fungus Infections Complicating other Diseases, Am. J. Clin. Pathol. 1955; 25:46-65.**